

변형된 유리치은 이식술을 이용한 구강-상악동 농루의 치험례

박세호, 한지영*

한양대학교 의과대학 치과학교실 치주과

A modified free gingival graft technique for the treatment of oro-antral sinus track: A case report

Se-Ho Park, Ji-Young Han*

Division of Periodontology, Department of Dentistry, College of Medicine, Hanyang University

ABSTRACT

Purpose: Surgical intervention into the maxillary posterior area can lead to inadvertent communication with the maxillary sinus. Spontaneous healing of 1 to 2 mm openings can occur. However, in patients with larger oro-antral communications and those with a history of sinus disease, surgical closure is often indicated.

Materials and Methods: In this case, a modified free gingival graft technique was used. The oro-antral sinus track after extraction was about 2×4 mm. But the patient had a history of Caldwell-Luc operation. Immediately after extraction, a modified free gingival graft was used for the closure of oro-antral sinus track.

Result: A modified free gingival graft technique was successfully used for the closure of oro-antral sinus track. With this technique, esthetic results including similar colors, textures were achieved.

Conclusion: It is thought that this technique is very useful in the closure of oro-antral sinus track. (*J Korean Acad Periodontol* 2008;38:109-114)

KEY WORDS: oro-antral sinus track; oro-antral communication; free gingival graft.

서론

상악 구치부 치근이 상악동과 근접해 있는 경우, 상악동염이나 치근단 병소가 있는 상악 구치의 발거 시에 구강-상악동 관통(oro-antral communication, OAC)이 발생할 수 있다. 치주질환에 이환된 치아를 발거한 후 임플란트 식립을 계획하는 경우, 육아조직 제거 중에 구강-상악동 관통의 발생이 증가하였다. 구강-상악동 관통에 대해 부적절한 처치를 할 경우 구강-상악동 누공 및 상악동염을 초래할 수 있다¹⁻³⁾.

상악동과 구강 사이의 치조골에 존재하는 최근에 발생한 관통으로 해부학적 및 의원성 요인으로 발생한 경우를 구강-

상악동 천공(perforation)이라고 하고, 상악동과 구강 사이의 치조골에 존재하는 최근에 발생한 관통으로 병적인 요인에 의하여 발생한 경우는 구강-상악동 농루(sinus track)라고 하며, 상악동과 구강 사이의 치조골을 통하여 존재하는 상피화되어 있는 구멍(opening)은 구강-상악동 누공(fistula)이라고 정의한다⁴⁾.

구강-상악동 관통이 존재하는 경우 자연적으로 폐쇄될 것인가 또는 외과적 치료를 통하여 폐쇄할 것인가를 결정해야 하는데, Schuchardt는 관통의 크기가 직경 2 mm 이하일 경우 저절로 폐쇄된다고 하였다. 그러나 크기가 3 mm 이상이거나, 상악동 내 염증이 존재하는 경우 또는 치근단 병소 및 치주질환이 있는 경우는 관통이 지속된다고 하였다⁵⁾. Martensson은 천공의 크기가 4~5 mm보다 클 경우나, 변연치은이 대부분 파괴된 경우, 치근침 주위가 감염된 경우에 저절로 폐쇄되기 어렵다고 보고하였다¹⁾.

구강-상악동 관통의 폐쇄를 위한 외과적 술식은 크게 4가

Correspondence: Dr. Ji-Young Han

Division of Periodontology, Department of Dentistry, College of Medicine, Hanyang University, 17, Hangdang-Dong, Seongdong-Gu, Seoul, 133-792, Korea

e-mail: hjyperio@hanyang.ac.kr, Tel: 82-2-2290-8677, Fax: 82-2-2290-8673

접수일: 2007년 7월 21일; 채택일: 2007년 8월 12일

지로 분류할 수 있다. 국소피판(local flap), 원위피판(distant flap), 골이식(bone graft), 인공성형물질(alloplastic materials) 등이 사용될 수 있다. 크기가 작은 관통은 국소피판에 의해 좋은 결과를 얻을 수 있다. 흔히 사용하는 국소피판에는 협부활주피판(buccal sliding flap)⁶⁾, 협부활주부등변사각형 피판(buccal sliding trapezoidal flap)⁷⁾, 구개직선전진피판(palatal straight advanced flap)⁸⁾, 구개회전전진피판(palatal rotational advanced flap)³⁾, 구개결합조직 유경피판(palatal connective tissue pedicle flap)⁹⁾, 구개도상피판(palatal island flap)^{10,11)}, 유경협부지방대 이식(pedicled buccal fat pad graft)¹²⁾ 등이 있다. 치료의 선택은 관통의 크기, 위치, 지속된 시간 및 술자의 기호에 따라 결정된다. Daniel¹³⁾은 성공적인 폐쇄를 위한 조건으로 상악동 내 염증이 없어야 하고, 누공 주위의 상피층을 완전히 제거해야 하며, 판막과 누공 주위 조직의 손상을 최소화하고, 적절하게 혈액공급이 되도록 그리고 최소한의 장력이 작용하도록 판막을 설계해야 한다고 보고하였다.

유리치는 이식술은 1963년 Bjorn¹⁴⁾에 의하여 처음 소개되어 부착치은의 폭을 증대시키거나^{15,16)}, 치근면을 피개하기 위하여 많이 사용되고 있다¹⁷⁻¹⁹⁾. 부착치은의 폭을 증대시키기 위해서 사용하는 경우 대부분 부분층 판막을 형성하고 유리치은을 이식하는데, Caffesse 등은 유리치은이 출혈성 골 위에 이식될 수 있다고 보고하였다²⁰⁾. 용선의 높이와 폭을 모두 증대시키기 위하여 소개된 복합형 온레이-삽입 이식술(combined onlay-interpositional graft procedure)²¹⁾은 삽입되는 이식편(interpositional graft)의 결합조직 부위가 온레이 부분의 재혈관화에 도움을 주는 부가적인 장점이 있으며, 최근에는 발치와의 봉쇄에도 성공적으로 사용되고 있다^{22,23)}.

이번 증례보고에서는 상악 제1대구치의 발거 후에 발생한 구강-상악동 농루를 변형된 유리치은 이식술을 이용하여 성

공적으로 폐쇄한 치험례를 보고하는 바이다.

임상 증례

41세 여자 환자로 상악 우측 제1대구치의 동통 및 부종을 주소로 내원하였으며 20년 전 Caldwell-Luc 수술을 받은 병력이 있었고 1주일 전부터 동통이 발생하여 치과원에서 근관치료를 받았으나 증상이 악화되어 본원에 의뢰 되었다.

구강 내 소견으로는 상악 우측 제2소구치에 2도의 동요도 및 타진반응에 음성이었고 상악 우측 제1대구치에 협측치은의 부종과 치은열구로 배농이 관찰되었으며 3도의 동요도 및 타진에 양성반응을 보였다. 상악 우측 제2대구치도 3도의 동요도와 타진에 양성반응을 보였다.

초진 시 치근단 방사선 사진(Fig. 1)에서 상악 제1대구치의 치수강이 개방되어 있었으며, 근심협측, 원심협측 치근이 짧아진 상태를 관찰할 수 있었다. 발치 후 교합면 사진(Fig. 2)에서 협측 발치와 중격 부위에 구강-상악동 관통이 존재하는 것을 관찰할 수 있었다. 치주질환이 진행된 상태였기 때문에 주변의 잔존 치조골은 거의 관찰되지 않았으며, 협측 치은과 치조골 사이에서 배농이 관찰되었다. 상악동과 구강사이의 치조골에 존재하는 최근에 발생한 관통으로 병적인 요인에 의하여 발생하였기 때문에 구강-상악동 농루로 진단하였다. 구강-상악동 농루의 크기는 직경 2×4 mm로 관찰되었다.

발거한 치아의 치근 분지부에서 육아조직이 관찰되었다(Fig. 3). 구강 상악동 농루의 크기가 직경 2 mm 이상이었고, 치주질환 및 치근단 병소가 존재하였으며, 동측 부위에 상악동염 수술의 기왕력이 있었기 때문에 관통된 부위가 저절로 폐쇄되지 않을 것으로 생각되었다. 따라서 외과적 치료와 항생제 요법을 병행하여 일차 폐쇄를 유도하기로 하였다.

수여부의 협측, 구개측 판막 하방에 3 mm 정도로 부분층

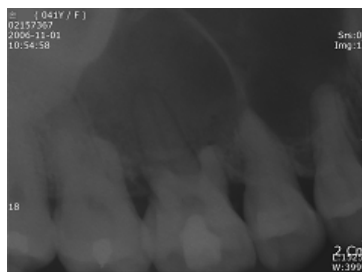

Figure 1. A Periapical view of pre-operation site

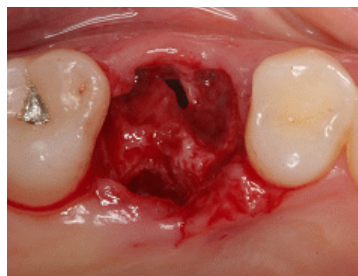


Figure 2. A Clinical view of post extraction site

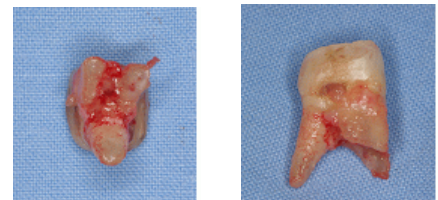


Figure 3. A extracted tooth

판막을 형성하여 이식편의 가장자리 부위가 판막 하방에 위치할 수 있도록 형성하였다(Fig. 4). 이식편은 구개측에서 2 mm 두께의 유리치은으로 채득하였고, 수여부 판막 하방에 위치되는 부위는 탈상피화를 시행하였다.

단순봉합법을 시행하여 이식편을 고정하였다(Fig. 5). 항생제(Augmentin[®] 375mg/three times a day) 및 진통소염제(Ibuprofen+Arginine)를 1주일 동안 처방하였으며, 환자에게 2 주 동안 코를 풀지 말 것과 입안을 격렬히 세척하는 것을 피하도록 지시하였다.

술 후 18일째에 생착이 잘 이루어진 소견이 관찰되었다(Fig. 6).

술 후 32일째에 이식한 부위에 상피화가 완전히 이루어진 소견이 관찰되었다(Fig. 8). 그러나 환자가 술 후 40일째에 잇몸이 붓고 아프다는 것을 주소로 내원하였다. 병력 청취 결과 1주일 전에 감기 증상이 시작되었으며, 4일 전부터는 잇몸이

붓고 아프다고 하였다. 상악 우측 제2대구치는 타진에 양성반응과 2도의 동요를 보였고, 유리치은으로 이식한 부위는 푸르스름하게 부어있었다(Fig. 9). 감기 증상과 같이 발생된 것으로 보아 코풀기나 재채기 시에 생기는 압력으로 인한 혈종이라고 추측하였다. 코 풀지 말 것을 지시하고 구강 내 소독과 항생제(Augmentin[®]) 및 진통소염제(Ibuprofen+Arginine)를 1주일간 처방을 하였다.

하루가 지난 후 혈종 부위가 줄어든 소견을 보였다(Fig. 10). 8일 후에 혈종이 완전히 없어진 소견이 관찰되었다(Fig. 11).

술 후 4개월째에 치유가 완전히 이루어진 소견을 보였으며, 발치한 부위에 충분한 부착치은이 존재하고, 인접치은과 조화를 이루고 있었다(Fig. 12). Periotest[®](Gulden, Germany)의 측정값이 제2소구치는 +9, 제2대구치는 +1로 생리적인 동요도를 보였다. 술 후 4개월째 방사선 사진(그림 13)에서 발치한 부위의 치조정에 피질골이 형성된 것이 관찰되었으며, 제2

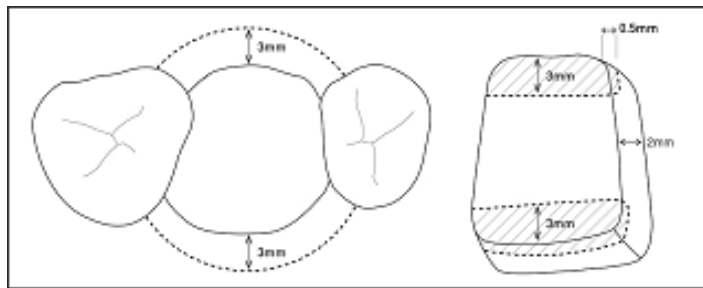


Figure 4. A diagram of modified free gingival graft

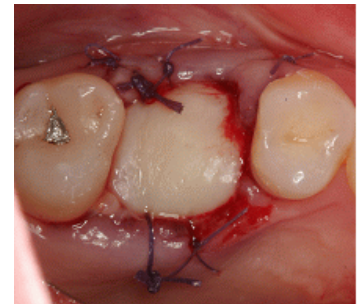


Figure 5. Suture after free gingival graft

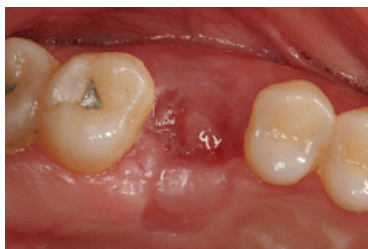


Figure 6. 18 days after operation

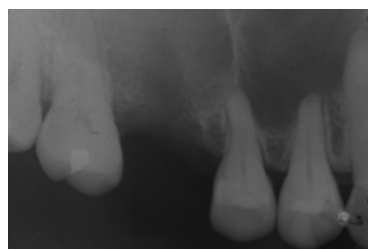

Figure 7. 25 days after operation

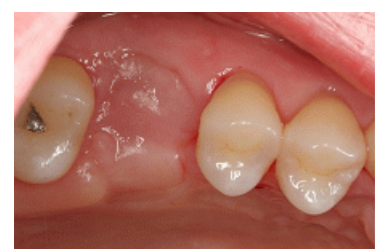

Figure 8. 32 days after operation

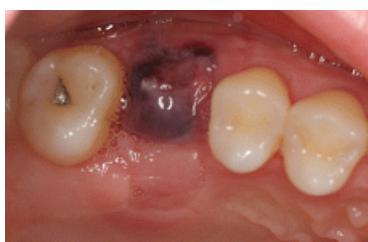


Figure 9. 40 days after operation

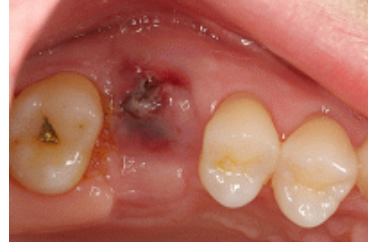

Figure 10. 41 days after operation

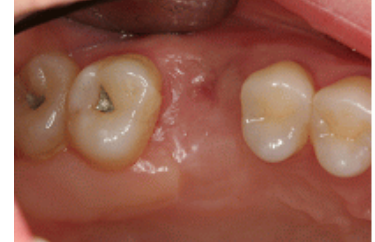

Figure 11. 49 days after operation

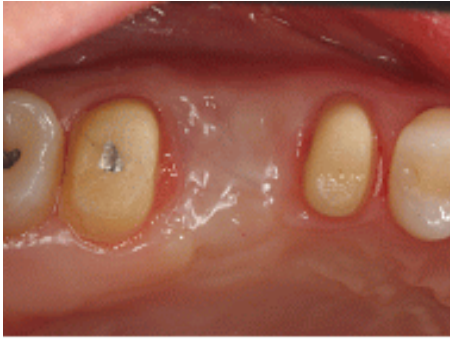

Figure 12. A clinical view of 4 months after operation

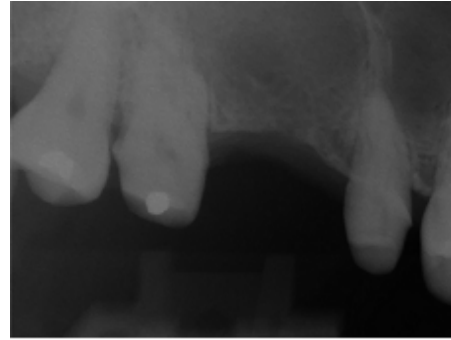


Figure 13. A periapical view of 4 months after operation

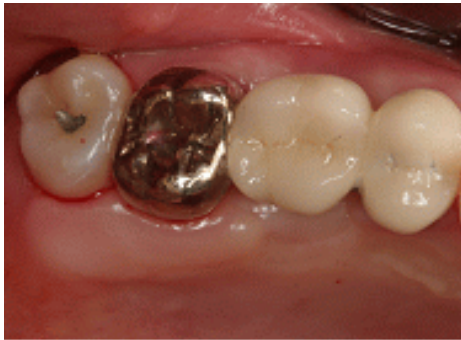

Figure 14. The occlusal view of the final prosthodontics

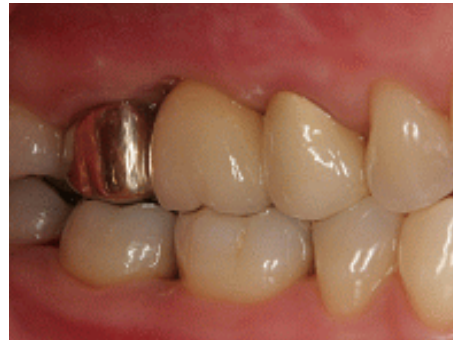

Figure 15. The lateral view of the final prosthodontics

소구치의 원심치근과 제2대구치 근심치근 쪽에 치조백선이 생성된 것을 관찰할 수 있었다.

술 후 2개월째에 지대치를 형성한 후 임시 보철물을 장착하였고, 술 후 4개월째에 최종 보철물을 시적하였다(Fig. 14, 15). 최종 보철물 장착 후에도 협측 전정부 깊이의 감소는 관찰되지 않았으며 기능적으로도 만족스러운 결과를 얻을 수 있었다.

고찰

구강-상악동 농루의 경우 치근단 부위의 감염 및 치조골의 소실로 인해 구강-상악동 천공의 경우보다 저절로 폐쇄되기 힘들다. 따라서 천공 시보다 적극적인 외과적 치료가 필요하다. 몇몇 저자들은 크기가 작고, 발치 후 즉시 생긴 관통의 경우에 적절한 폐쇄술로 협부피판을 추천하였고, 큰 골 결손 부위 또는 오랫동안 지속된 구강-상악동 누공의 폐쇄를 위해서는 구개 피판을 사용하는 것이 적합하다고 하였다^{8,24,25}. Wownen 등은 협부피판을 사용할 경우 40%에서 영구적인 협측 전정부의 깊이 감소가 관찰된다고 하였다²⁵. 구개피판은 기술적으로 힘들고, 구개골면의 노출, 때때로 출혈 및 혈관의 비틀림(kinking)으로 혈행의 감소가 야기될 수 있다. 본 증례에서는 이런 단점을 보완하

기 위하여 변형된 유리치는 이식술로 폐쇄하기로 계획하였다.

성공적인 이식을 위해서는 혈행 공급, 이식편의 두께, 수여부와 이식편 사이에 혈병이 적절해야 하며, 사강이 없어야 하고, 치유기간 동안 이식편의 움직임이 없도록 고정을 유지해야 하며 적절한 술 후 관리가 되어야 한다²⁶. 혈행 공급이 부족한 유리치는 이식술의 단점을 보완하기 위해 공여부에 삽입되는 이식편 부분의 결합 조직을 수여부의 부분층 판막 하방에 위치하도록 하여 인접치는 조직에서 혈행 공급을 최대한 얻을 수 있도록 판막을 설계하였다.

Gwaltney 등은 최대비강내압(maximal intranasal pressure)이 코풀기 시에 66 mmHg, 재채기 시에 4.6 mmHg, 기침 시에는 6.6 mmHg로 보고하였다²⁷. 감기 증상으로 인한 코풀기의 압력이 구강-상악동 관통의 치유과정에 미치는 영향에 대해 자세히 보고된 문헌은 없지만, 성숙되지 않은 조직에 지속적인 압력이 가해질 경우 혈종이 생기는 것을 이번 증례에서 관찰할 수 있었다. 구강-상악동 관통의 치유 기간 동안에 코풀기나 재채기 그리고 기침시 생기는 압력은 치유에 부정적인 영향을 미칠 수 있으므로 주의해야 한다.

이번 증례에서는 발치 후 발생한 구강-상악동 농루를 유리

치은으로 피개하여 성공적으로 폐쇄되도록 유도하였고, 구강-상악동 누공 및 상악동염으로의 진행을 예방하였다. 발치와 에 생긴 구강-상악동 농루의 치료에 구개부에서 채득한 유리치은을 이식하면 인접치은과 색조 및 질감이 유사한 심미적인 결과를 얻을 수 있을 것으로 사료된다.

참고문헌

- Martensson G. Operative method in fistulas to the maxillary sinus. *Acta Otolaryngol* 1957;48:253-254.
- Wowern NV. Treatment of oro-antral fistulae. *Arch Otolaryngol* 1972;96:99-104.
- Ashley RE. A method of closing antroalveolar fistulae. *Ann Otol Rhinol Laryngol* 1939;48:632-635.
- Kim KS, Kang SK. Clinical study on the oroantral fistula accompanied with odontogenic maxillary sinusitis. *Kor Oral Maxillofac Surg* 1993;19:91-104.
- Schuchardt K. Treatment of oro-antral perforation and fistula. *Int Dent J* 1955;5:157-172.
- Berger A. Oro-antral openings and their surgical correction. *Arch Otolaryngol* 1939;30:400-410.
- Moczair L, Awang MN. Closure of oro-antral fistula. *Int J Oral Maxillofac Surg* 1970;46:540.
- Welty CF. Closure of fistulous opening through alveolar process in the antrum of highmore. *JAMA* 1920;75:867-869.
- Ito T, Hara H. A new technique for closure of the oroantral fistula. *J Oral Maxillofac Surg* 1980;38:509-512.
- James RB. Surgical closure of large oro-antral fistula using a palatal island flap. *J Oral Maxillofac Surg* 1980;38:591-595.
- Herbert DC. Closure of palatal fistula using mucoperiosteal island flap. *Br J Plast Surg* 1974;27:332-336.
- Egyedi P. Utilization of the buccal fat pad for closure of oro-antral and/or oro-nasal communications. *J Oral Maxillofac Surg* 1977;5:241-244.
- Daniel M. Surgical closure of the oroantral fistula. *J Oral Maxillofac Surg* 1956;14:201-205.
- Björn H. Free transplantation of gingival propria. *Sveriges Tandlak T* 1963;22:684.
- Nevins M. Attached gingiva-mucogingival therapy and restorative dentistry. *Int J Periodont Rest Dent* 1986;6:9-27.
- Seibert JS. Reconstruction of deformed, partially edentulous ridges, using full thickness onlay grafts. Part I. Technique and wound healing. *Compend Contin Educ Dent* 1983;4:437-453.
- Sullivan HC, Atkins JH. Free autogenous gingival graft. Part I. Principles of successful graftings. *Periodontics* 1968;6:121-129.
- Miller PD. Root coverage using a free soft tissue autograft following citric acid application. *Int J Periodont Rest Dent* 1982;2:65-70.
- Miller PD. Root coverage using the free tissue autograft following citric acid application. Part III. A successful and predictable procedure in areas of deep-wide recession. *Int J Periodont Rest Dent* 1985;5:15-37.
- Caffesse RG, Nasjleti CE, Burgett FG. Healing of free gingival grafts with and without periosteum. *J Periodontol* 1979;50:595-603.
- Seibert JS. Soft tissue ridge augmentation utilizing a combination onlay interpositional graft procedure. *Int J Periodont Res Dent* 1994;21:57-63.
- Nevins M, Melloing JT. The advantages of localized ridge augmentation prior to implant placement: a staged event. *Int J Periodont Rest Dent* 1994;14:96-111.
- Tal H. Autogenous socket seal procedures: a comparison between masticatory mucosal graft in extraction sockets grafted with demineralized freeze-dried bone and deproteinized bovine bone mineral. *Clin Oral Impl Res* 1999;10:289-296.
- Hori M, Tanaka H, Matsumoto M, Matsunaga S. Application of the interseptal alveolotomy for closing the oroantral fistula. *J Oral Maxillofac Surg* 1995;53:1392-1396.
- Wowern NV. Correlation between the development of an oroantral fistula and size of the corresponding bony defect. *J Oral Maxillofac Surg* 1973;31:98-102.
- Sullivan HC, Atkins JH. Free autogenous gingival graft. III. Utilization of grafts in the treatment of gingival recession. *Periodontics* 1968;6:152-160.
- Gwaltney JM, Hendley JO, Phillips CD et al. Nose blowing propels nasal fluid into the paranasal sinuses. *Clin Infect Dis* 2000;30:387-391.