

## 백서 피하층에서 흡수성 차단막의 초기 조직 반응

임현창<sup>1</sup>, 채경준<sup>1</sup>, 정의원<sup>1</sup>, 김창성<sup>1</sup>, 이용근<sup>2</sup>, 조규성<sup>1</sup>, 김종관<sup>1</sup>, 최성호<sup>1\*</sup>

1. 연세대학교 치과대학 치주과학교실
2. 연세대학교 치과대학 치과생체재료학교실

### I. 서론

치주 치료의 목적은 치주 질환의 진행을 억제하는 것뿐만 아니라 질환의 진행으로 인해 상실되고 파괴된 조직을 재생시키는 데 있으며<sup>1,2)</sup>, 이는 곧 신생골, 신생백악질 그리고 신생치주인대 조직을 형성시키는 것을 의미한다. 이러한 목적으로 치주 영역에서 다양한 술식들이 고안되었으며 사용되어 왔다. 최근에는 임플란트 기술이 보편화되면서 상실된 골조직을 재생하기 위한 다양한 외과적 술식이 시도되고 있기도 하다. 임플란트를 존재하는 골조직에 맞추어 식립하기 보다는 이상적인 위치에 식립하기 위해서는 상실된 골조직의 재생이 필요하며 이를 위해 다양한 술식이 개발된 것이다<sup>3,4)</sup>. 이러한 재생 술식에 이용되는 방법 중 하나가 차단막을 이용해 재생이 필요한 부위와 인접한 조직을 분리시켜 혈병을 안정화시키고 조직 분화가 일어날 수 있는 공간을 확보하는 것이다.

골유도재생술(Guided Bone Regeneration)이나

조직유도재생술(Guided Tissue Regeneration)은 차단막을 사용하여 결손 부위로 원하지 않은 조직을 배제시키고 재생을 위해 필요한 세포를 선택적으로 접근시킨다는 개념을 기반으로 한다<sup>5-7)</sup>. 치조골 결손부의 치유 과정에는 치은 상피세포, 결합조직세포, 골세포, 치주인대세포의 4가지 다른 종류의 세포가 관여한다<sup>8)</sup>. 조직유도재생술은 치주수술 후 치근면에 치주인대세포가 가장 먼저 접근했을 때, 신생백악질이 형성되고 신부착이 이루어진다고 하여 결합조직세포와 골세포, 그리고 치은 상피세포를 차단하는 술식이다. 만약 치은 상피세포가 치근면에 먼저 도달했을 경우는 긴 접합상피로 치유되고, 골세포나 결합조직세포가 먼저 도달했을 경우에는 치근흡수나 유착이 일어난다고 하였다. 조직유도재생술의 목적이 자연치의 치주조직을 모두 재생하는 것이라면 골유도재생술은 골조직의 재생만을 꾀하는 것이다. 즉, 상피세포와 섬유아세포의 개체를 배제하고 골막세포와 골모세포의 선택적인 접근을 원하는 것이다<sup>9)</sup>.

골유도재생술이나 조직유도재생술에 사용되는 차

\* 교신저자 : 최성호, 교신처 : 최성호, 서울특별시 서대문구 신촌동 134 연세대학교 치과대학 치주과학교실, 120-752  
(전자우편: shchoi726@yuhs.ac)

\* 본 연구는 2007년도 식품의약품안전청 용역연구개발사업의 연구비 지원(과제번호01722의료기기482)에 의해 수행됨.

단막은 생체적합성, 조직적합성, 세포차단능, 공간확보능, 영양분의 전달력, 임상적 조작 용이성 등의 조건을 갖추어야 한다<sup>10)</sup>. 비흡수성 차단막으로 주로 사용되는 extended polytetrafluoroethylene(ePTFE) 차단막은 위의 조건을 대체로 만족시키고 효과가 입증되었지만<sup>11)</sup> 몇 가지 문제점이 있다. 차단막 자체가 흡수가 되지 않으므로 충분히 조직 재생이 일어난 후에 차단막을 제거하는 이차 수술이 필요하고, 초기에 막이 노출되었을 경우 세균이 노출된 막 위에 군락을 이루고 감염이 이루어져 조직 재생의 양이 감소되거나 오히려 존재하는 조직마저 소실될 수 있는 단점이 있다<sup>12)</sup>.

이러한 문제점들을 극복하기 위하여 다양한 종류의 흡수성 차단막이 개발되었다. 흡수성 차단막은 Collagen, Dura mater, Polylactic/Polyglycolic acid, Calcium sulfate, Chitosan 등을 재료로 하여 개발되었으며 현재 치과 임상에서의 사용 빈도가 증가하고 있다<sup>12-15)</sup>. 흡수성 차단막은 혈병이 안정화되고, 원하는 세포의 선택적 군집이 일어나서 조직의 재생이 이루어지기 전까지 흡수가 지연되어야 한다. Iglhaut와 Aukhil 등의 연구에 따르면 치주인대 세포들이 술 후 1~2주 내에 치관측으로 활발하게 이동하며 3주에 들어서는 세포분열능이 감소한다고 하였다<sup>16)</sup>. 또한 술 후 2주 내에 치은상피세포의 근단측 이동이 일어나며 미성숙 골이 약 4주 안에 일어난다는 점에서 볼 때 차단막은 적어도 4~6주 정도까지는 흡수가 지연되어야 할 것으로 보인다. 이 기간 동안 차단막 하방에서 조직이 신생되는 사이에 흡수성 차단막은 분해되면서 다양한 정도의 염증 반응을 수반한다<sup>17,18)</sup>. 다행히 흡수성 차단막에 의해 유발되는 미세한 염증 반응은 골재생을 방해하는 것으로 보이지 않지만, 염증 반응의 정도는 골재생의 양에 있어 중요한 요인으로 생각된다.

또한 흡수성 차단막은 비흡수성 차단막에 비해 견고하지 못하여 조직 재생에 필요한 시간만큼 공간을 유지하기 힘들 수 있다<sup>18)</sup>. 결손부의 외형이 좋지 않거나 골이식재 등의 도움이 없다면 조직 재생의 양이 제한될 수 있다<sup>19)</sup>.

흡수성 차단막 중 Collagen 성분의 차단막은 다른 성분에 비해 혈병의 생성에 있어 유리하며, 최근 연구에 따르면 치주 조직과 골조직의 재생에 있어서 뛰어난 결과를 보였다<sup>20-23)</sup>. 그러나 자연 Collagen의 주요한 단점은 거대세포와 다핵세포에 의해 빠르게 분해되어 차단막이 초기에 결손부위로 붕괴할 수 있어 가공 과정을 필요로 한다는 것이다<sup>24)</sup>. Biogide<sup>®</sup>는 교차 결합이 되지 않은 돼지의 제1형, 제3형 collagen을 두 층으로 하여 만들어졌으며, Tutodent<sup>®</sup>는 소의 심장외막에서 추출한 제1형 collagen을 두 층으로 하여 만들어졌다. 최근에는 Collagen의 교차 결합(Cross-linking) 기술로 인해 분해를 지연시킬 수 있어, 교차 결합을 이용하지 않은 차단막에 비해 우수한 결과를 보여주고 있다<sup>25)</sup>.

또한, Polymer 성분의 차단막도 많이 사용되는데, 이 중 Resolute<sup>®</sup>는 glycolide와 lactide, trimethylene의 다공성 구조로 된 흡수성 차단막이다. Glycolide 중합체 fiber의 다공성 구조에 의해 세포의 부착이 증진되어 치주 조직 재생에 효과적이라고 하며 여러 실험 결과에 의하여 비흡수성 차단막과 비슷한 임상적인 효과가 있다고 알려져 있다<sup>26)</sup>.

이러한 흡수성 차단막은 이미 치과 임상에서 2차 수술이 필요없다는 점과 조작이 비교적 용이하다는 점, 재생 술식에 사용했을 때 비흡수성 차단막과 필적할 만한 결과를 보인다는 점에서 널리 사용되고 있으므로 흡수성 차단막의 성질에 대해 이해하는 것은 중요하다. 또한 차단막을 설치하였을 때 초기에 노출되지 않고, 감염되지 않는 것이 중요하므로 초기 치유 과정 중 차단막이 어떤 양상인지를 아는 것도 임상적으로 중요한 의미를 지닌다.

이번 연구의 목적은 쥐의 피하층에 이미 임상에서 사용되고 있는 몇 가지 종류의 흡수성 차단막을 매식했을 때 시간에 따른 흡수 양상과 염증 세포의 침윤, 막의 외형 유지 등을 평가하며, 이것을 통하여 흡수 정도와 형태 변화에 대한 기준을 마련하기 위한 것이다.

## II. 실험재료 및 방법

### 1. 실험재료

#### 1) 실험동물

본 연구에서는 체중 250~300g의 수컷 백서 (Sprague-Dawley rat) 18마리를 사용하였으며, 실험 부위는 쥐 등의 피하층을 이용하였다. 실험동물은 연세대학교 임상의학연구센터의 지침에 따랐다.

#### 2) 흡수성 차단막

Biogide®(Geistlich Biomaterials, Wolhusen, Switzerland), Resolute®(W.L. Gore & Associate, Flagstaff, AZ., USA), Tutodent®(Tutogen, Carlsbad, CA, USA)의 3종류의 흡수성 차단막을 사용하였다. Biogide®는 교차 결합이 되지 않은 돼지의 제1형, 제3형 collagen을 두 층으로 만든 흡수성 차단막이며, Tutodent®는 소의 심장 외막에서 추출한 제1형 collagen을 두 층으로 만든 흡수성 차단막이다. 또한 Resolute®는 흡수성의 glycolide와 lactide, tri-methylene carbonate의 다공성 구조로 구성되어 있다.

위 3가지 흡수성 차단막은 1.0×0.5cm 크기로 잘라 쥐 등의 피하층에 매식하였다.

### 2. 실험방법

#### 1) 실험군의 설정

총 18마리의 쥐 등 피하층에 1.0×0.5cm 크기의 Biogide®, Resolute®, Tutodent®를 1.5cm 간격으로 매식하였다 매식 후 3일, 7일, 14일에 6마리씩 실험동물을 희생시켰으며, Biogide®를 실험 1군, Resolute®를 실험 2군, Tutodent®를 실험 3군으로 설정하였다.

#### 2) 실험부위의 형성 및 외과적인 처치

각 군의 백서를 Zoletil®(Virbac, Carros, France)을 복막 주사하여 마취시킨 후 쥐 등의 털을 깎고 povidone iodine으로 소독한 후 고정하였다. 수술 부위를 1:80,000 epinephrine이 함유된 2% Lidocaine

(Yuhan, Seoul, Korea)으로 침윤 마취한 후 등부에 시상 절개를 1.5cm 간격을 두고 3부위에 시행하였다. 시상 절개 시행 후, 흡수성 차단막이 조직에 의해 휘거나 접히는 것을 피하기 위해 충분히 조직을 박리하였다. 이후 각각의 차단막을 1.0 × 0.5cm 크기의 직사각형 형태로 피하층에 매식하였고 차단막과 쥐의 피부층이 함께 봉합되지 않도록 주의하면서 4-0 monosyn®(B.Braun, Melsungen, Germany)으로 봉합을 시행하였다.

#### 3) 조직학적 관찰

실험 동물을 술 후 3일, 7일, 14일에 6마리씩 희생시키고, 실험 부위를 주위 조직과 함께 절제하였다.

절제한 조직을 10% 포르말린에 10일간 고정시킨 후 7일간 EDTA-HCl로 탈회시킨 후 paraffin 포매 과정을 거쳐 시상면(흡수성 차단막의 장축)을 따라 5μm로 절단하였다. 절단된 조직시편들 중 차단막의 중앙부를 포함하는 조직시편을 선택하여 Hematoxylin-Eosin 염색을 한 후, 광학 현미경으로 관찰하였다.

## III. 결과

### 1. 임상적 관찰

임상적으로 치유 과정은 별다른 특이점 없이 진행되었으며, 매식한 차단막의 노출이나 염증 소견, 알레르기 반응 등의 합병증은 보이지 않았다.

### 2. 조직학적 관찰

#### 1) 3일 소견

##### ① 실험 1군(Biogide®)

Biogide®를 매식한 군에서 차단막은 결합 조직으로 둘러 싸여 있었고, 주위로 염증 세포가 침윤되거나 모여들어 있었다. 염증세포의 침윤은 막의 표면층에 국한되었다. 차단막 내부는 비교적 밀도있게 유지되고 있었으나 층을 이루고 그 사이에 간격을 두고 있었다. 차단막 자체는 휘어져 있거나 굴곡을

이루고 있는 시편이 많았다(Figure 1).

## ② 실험 2군(Resolute®)

Resolute®를 매식한 군의 차단막도 결합 조직으로 둘러 싸여 있었으며, 차단막은 조각나 있었다. Biogide®를 매식한 군과 마찬가지로 염증 세포의 침윤이 관찰되었는데, 염증 세포의 침윤 정도에 있어서 Resolute®는 Biogide®보다 차단막 내부로의 침윤이 더 많았다. 그 형태는 차단막 조각 사이사이에 염증세포와 결합조직이 침투하는 모습이었다. 차단막 자체의 외형은 휘거나 굴곡없이 매식했던 형태 그대로 비교적 잘 유지하고 있었다(Figure 2).

## ③ 실험3군(Tutodent®)

Tutodent®를 매식한 군에서 차단막은 결합 조직으로 둘러 싸여 있었지만, 결합 조직과 차단막 사이에 일정 공간을 유지하고 있는 시편도 있었다. 차단막 내부 형태는 Biogide®와 비슷한 형태였지만 Biogide®보다 더 조밀하였다. 염증 세포의 침윤 정도는 Resolute®와 Biogide®보다 적었다. 대부분의 염증세포가 차단막 외부로 둘러싸는 양상이었고 내부로 침윤된 염증세포는 적었다. 차단막 전체적인 외형은 굴곡이 있었지만 Biogide®에 비해 잘 유지되

고 있었다(Figure 3).

## 2) 7일 소견

### ① 실험1군

Biogide®를 매식한 군은 3일과 비교해보았을 때 거의 비슷하였고, 막은 결합 조직으로 둘러싸여 있었고 염증 세포의 침윤 정도는 비슷했다. 몇몇 조직 시편에서 차단막 외부로부터 내면으로 향하는 흡수 양상이 보이기는 했지만, 그 정도는 단지 차단막의 표면에 국한되어 관찰되었다(Figure 4).

### ② 실험2군

Resolute®를 매식한 군 역시 3일과 비교했을 때 많은 차이는 보이지 않았다. 결합 조직과 염증세포가 차단막 조각 사이로 침투하는 양상은 3일과 거의 비슷하거나 약간 더 일어난 모습이었지만 명확한 차이는 없었다. 일부 조직시편에서는 거대세포(giant cell)가 관찰되었다(Figure 10). 차단막 자체의 외형은 비교적 잘 유지하고 있었다(Figure 5).

### ③ 실험3군

Tutodent®를 매식한 군도 3일과 큰 차이를 보이지 않았다. 염증 세포의 침윤 정도는 비슷했고 침윤

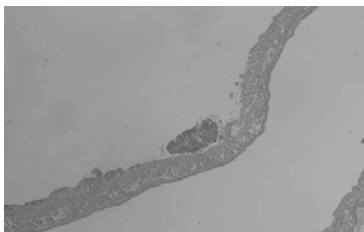


Figure 1. Biogide®  
3days(x10, H-E).

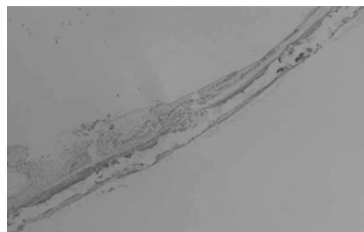


Figure 2. Resolute®  
3days(x10, H-E).

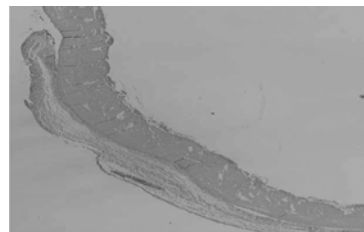


Figure 3. Tutodent®  
3days(x10, H-E).

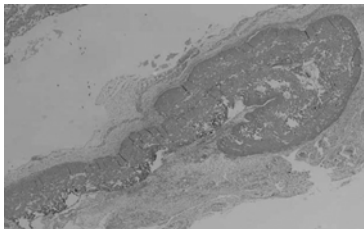


Figure 4. Biogide®  
7days(x10, H-E).




Figure 5. Resolute®  
7days(x10, H-E).

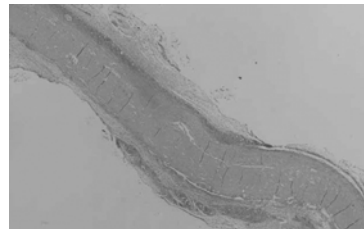
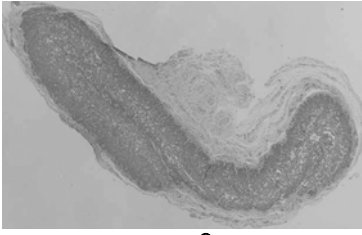
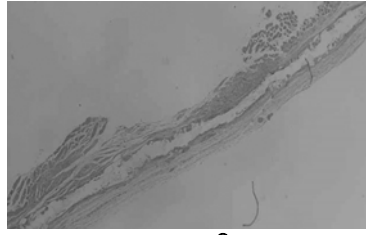


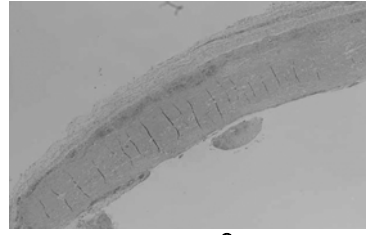
Figure 6. Tutodent®  
7days(x10, H-E).



**Figure 7. Biogide®**  
14days(x10, H-E).



**Figure 8. Resolute®**  
14days(x10, H-E).



**Figure 9. Tutodent®**  
14days(x10, H-E).

정도는 Biogide®나 Resolute®보다 크지 않았다. 차단막의 전체적인 외형은 약간의 굴곡이 있는 정도였다(Figure 6).

### 3) 14일 소견

#### ① 실험1군

Biogide®를 매식한 군은 3일이나 7일에 비해 염증세포의 침윤 깊이가 비슷하게 관찰되었으며, 흡수 정도는 7일과 크게 다르지 않았다. 외형에 있어서는 굴곡이 심한 시편이 많았다(Figure 7).

#### ② 실험2군

Resolute®를 매식한 군은 7일에 비해 차단막 조각 사이에 관찰되는 결합 조직과 염증 세포의 양이 더 많았으며, 차단막의 중앙부에서 결합 조직과 염증 세포가 더 많이 관찰되었다. 역시 일부 조직 시편에서 거대세포가 관찰되었다. 분해된 잔사들의 크기

는 3일, 7일과 거의 비슷했다(Figure 11). Resolute®는 Biogide®나 Tutodent®보다 형태를 잘 유지하고 있었다(Figure 8).

#### ③ 실험3군

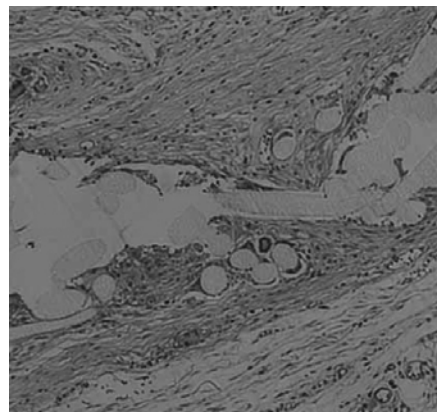
Tutodent®를 이식한 군은 7일에 비해 염증 세포가 더 많이 침윤되어 있었다. 거의 차단막 외부를 둘러싸고 있던 염증 세포들이 차단막 내부로 침윤되기 시작한 것을 관찰할 수 있었다(Figure 9).

## IV. 고찰

골유도재생술이나 조직유도재생술이 도입된 이래로, ePTFE를 사용한 비흡수성 차단막은 골조직이나 치주조직 재생을 위해 광범위하게 사용되어져 왔다. 하지만 비흡수성 차단막은 2차 수술을 필요로 한다는 점과 2차 수술 자체가 미성숙한 신생 조직에 손상을



**Figure 10.** Giant cell was observed in group 2 (x100, H-E)



**Figure 11.** Giant cell and fragmented Resolute® was observed. More connective tissue was infiltrated than histologic specimen at 7 days (x100, H-E)

줄 수 있다는 점 등의 단점을 갖고 있다. 이러한 단점을 극복하기 위해 흡수성 차단막이 개발되었으며 현재 치과 임상에서 널리 보급되어 사용되고 있다.

이번 실험에서는 흡수성 차단막 중 Biogide<sup>®</sup>, Resolute<sup>®</sup>, Tutodent<sup>®</sup>의 3종류를 쥐 등의 피하층에 매식하여 초기 반응을 관찰하였다. 일반적으로 3종류의 차단막은 결합 조직으로 둘러싸여 있었으며 약간의 차이는 있었지만 염증 세포의 이주와 침입이 관찰되었다. 시간이 지나면서 염증 세포의 양이 약간 더 많아지는 양상이었지만 그 변화는 크지 않았다. Resolute<sup>®</sup> 조직시편 중 일부에서 거대세포(giant cell)가 발견되었다(Figure 10, 11). Biogide<sup>®</sup>와 Tutodent<sup>®</sup>의 내부 구조는 충을 이루어 물결치는 양상이었지만 Tutodent<sup>®</sup>가 Biogide<sup>®</sup>에 비해 더 조밀했다. Resolute<sup>®</sup>는 막의 외형은 유지하나 내부에서 조각을 이루고 있었다.

본 실험에서는 흡수성 차단막의 초기 변화를 살펴보기 위해 2주까지 실험을 진행하였다. 실험 기간을 본 실험보다 길게 설정한 다른 실험에서, Biogide<sup>®</sup>는 매식 후 4주 후에 거의 완전한 생분해가 발생했다고 하였으며<sup>27)</sup> 또 다른 실험에서는 매식 후 4~8주의 기간에 중등도에서 고도의 흡수를 보였다고 했다<sup>28)</sup>. Biogide<sup>®</sup>의 두께에 있어서는 2주에서 4주 사이에 유의미한 감소가 있다고 했다. Tutodent<sup>®</sup>의 완전한 분해는 8~16주 사이에 일어난다고 하며 2주 시편과 비교해 보았을 때 60% 정도의 차단막 두께를 유지한다고 하였다<sup>27)</sup>. Resolute<sup>®</sup>는 4주째 매식한 크기의 35%정도를 유지하였으며 이 크기는 8주, 12주로 시간이 흐르면서 유의성 있게 감소했다<sup>15)</sup>. 이로 보아 흡수성 차단막의 외형 변화는 매식 후 적어도 2주에서 4주의 시간이 지나야 유의성있는 크기의 변화가 발생할 것으로 사료되며 본 실험의 결과에서는 장기간의 실험모델이 없었으므로 판단하기 어려웠다. 단, 조직학적 시편을 보았을 때 Biogide<sup>®</sup>는 Tutodent<sup>®</sup>보다 내부 구조가 더 느슨하게 보여 흡수나 분해에 대한 저항성이 떨어질 것으로 판단되었으며, 이는 Tutodent<sup>®</sup>의 구조가 조밀하여 혈관의 신생에 대해 저항성이 있을 것으로 보이며 흡수가 지연

되었다는 관찰과 맥락을 같이 한다<sup>27)</sup>. Kim et al<sup>29)</sup>에 의하면 쥐의 피하층에 PLGA(poly-lactic-co-glycolic acid)를 매식하였을 때 2주째 PLGA 주위로 인접 세포의 침투가 없었다고 했으나, 본 실험에서는 차단막의 조각편 사이에 염증 세포와 더불어 인접 결합 조직의 침입이 있었으며 이것은 실험동물의 희생기간에 차이가 있지만, 석 등<sup>15)</sup>의 실험 결과와 일치한다.

흡수성 차단막의 구성성분의 종류에 따라 인접 조직에서 염증 반응의 경중은 다양하다<sup>17,18)</sup>. Collagen은 인체의 구성성분이며 매식했을 경우 일반적으로 최소한의 염증 반응을 발생시킨다. 반면 PGA(poly-glycolic acid), PLA(poly-lactic acid), PGLA(poly-lactic-co-glycolic acid) 등의 중합체는 매식했을 경우 흡수와 분해 과정이 lactic acid와 glycolic acid를 형성하는 산성 환경을 만드는 단점이 있다<sup>30,31)</sup>. PLGA의 분해, 흡수 과정이 산성 환경을 수반한다는 점은 조직 재생에 있어서 불리한 환경을 제공할 수 있다. 분해 과정 중 거대세포가 관여하며 거대세포는 활성 산소를 형성하여 조직에 해로운 영향을 미친다<sup>32)</sup>. Kim et al의 관찰에 의하면 쥐 피하층에 PLGA를 매식했을 때 PLGA 주변으로 염증 세포가 매우 조밀하게 둘러싸고 있었으며 일부에서 거대세포가 관찰되었다고 보고했다<sup>29)</sup>. 이는 PLGA가 심한 염증을 유발하는 것으로 보이고 분해되는 PLGA가 산성환경을 만들기 때문이라고 하였다. 본 실험에서 Resolute<sup>®</sup>의 7일 조직 시편 일부에서 거대세포(giant cell)가 관찰되었으나 다른 흡수성 차단막에 비해 염증 정도가 심하다고 명확히 말할 수는 없었다. 하지만 거대세포의 출현은 이물질 반응(foreign body reaction)과 연관될 수 있으므로 의미있는 조직 소견으로 사료된다. 이물질 반응과 연관된 거대세포는 차단막에 인접하여 형성된 신생 골조직에 파골 작용을 일으켜 조직 신생의 양을 감소시킬 수 있다. 반면에 Biogide<sup>®</sup>나 Tutodent<sup>®</sup>는 Resolute<sup>®</sup>에 비해 염증세포의 침윤에 있어 확연히 적었다고 보기는 어려웠지만 거대세포의 형성은 관찰되지 않았다.

차단막은 필수적으로 공간을 유지할 수 있는 능력

이 있어야 한다. 차단막 자체가 재생된 조직이 자라 들어올 수 있는 공간을 일정 기간 동안 유지해야 한다는 것이다. 이러한 이유로 티타늄으로 보강된 비흡수성 차단막이 개발되어 사용되고 있으며, 이는 골이식재나 스크류 등의 도움없이 골재생에 효과적임이 보여졌다<sup>33)</sup>. 흡수성 차단막의 단점 중 하나는 막 자체의 견고성이 떨어진다는 점이다. 견고성이 부족하다는 것은 재생을 얻고자 하는 부위로 차단막이 붕괴할 수 있는 위험성이 매우 높다는 것을 의미한다. 이번 실험 기간 동안 매식된 차단막의 쥐의 피하층에서 변형된 정도를 보면 Biogide<sup>®</sup>가 세 가지 종류의 차단막 중 가장 많았으며 Resolute<sup>®</sup>는 분해 잔사로 조각나는 양상이었지만 외형 자체는 유지하고 있었다. Resolute<sup>®</sup>는 이번 실험에서 사용된 다른 Collagen 성분의 차단막에 비해 기계적인 견고성이 뛰어난 것으로 보였으며 이는 골재생을 위해 필요한 시간 동안 공간을 유지에 유리할 수 있다는 것을 의미한다. PLA를 주성분으로 한 차단막을 연구 재료로 한 다른 실험에서도 collagen을 성분으로 한 차단막에 비해 견고성이 뛰어나다는 것이 보여졌다<sup>34)</sup>. 하지만 임상에서 사용되는 경우, 차단막은 다양한 형태의 결손부에 맞추어 사용되므로, 본 실험처럼 차단막에 특별한 조작을 하지 않고 사용하는 경우는 드물며, 흡수성 차단막의 사용은 공간을 유지할 수 있는 다른 재료가 있거나 결손부의 형태가 유리할 때 더 좋은 임상적 결과를 가져올 수 있을 것이다<sup>35,36)</sup>.

이번 실험을 통하여 흡수성 차단막에 대한 초기 염증 반응을 관찰할 수 있었고, 형태의 변화도 관찰할 수 있었다. 앞으로 새로운 차단막의 개발에 있어, 이번 실험을 통해 밝혀진 염증 반응과 형태의 변화를 적용하여 평가할 수 있을 것으로 사료된다.

본 실험에서는 차단막을 매식한 후 초기 반응에 국한하여 3일, 7일, 14일 3군의 조직학적 관찰을 시행하였다. 본 연구만으로는 흡수성 차단막이 어느 정도의 기간까지 유지될 수 있을지 알 수 없었으므로 이를 위해 장기적인 연구 모델이 필요하리라 생각된다. 또한 이번 실험은 구강 환경과 다른 피하층을 모델로 한 실험이었으므로 구강 환경을 어느 정

도 재현할 수 있는 표준화된 모델에서의 연구가 더 필요하리라 생각된다.

## V. 결론

이미 치과 임상에서 많은 종류의 흡수성 차단막이 사용되고 있으며 흡수성 차단막이 지닌 여러 장점으로 인해 그 사용 빈도나 필요성이 증가하고 있다. 따라서 흡수성 차단막의 종류에 따른 차이와 특히 차단막이 매식되었을 때 조직 반응에 대해 아는 것이 중요하다. 이번 연구는 쥐의 피하층에 Biogide<sup>®</sup>, Resolute<sup>®</sup>, Tutodent<sup>®</sup> 3종류의 흡수성 차단막을 매식한 후 3일, 7일, 14일 간격으로 희생하여 조직학적 관찰을 하였으며, 다음과 같은 결과를 얻었다.

1. 매식 후 초기 반응에 있어서 Biogide<sup>®</sup>, Resolute<sup>®</sup>, Tutodent<sup>®</sup> 모두 정도의 차이가 있었지만 결합조직에 둘러싸여 있었으며 약간의 염증 세포를 수반하고 있었다.
2. Biogide<sup>®</sup>, Tutodent<sup>®</sup>는 내부 구조의 밀도가 차이가 났지만 염증 세포와 인접 조직이 외부에서 내부로 침투하는 양상은 동일했다. Resolute<sup>®</sup>는 차단막이 조각나는 형태였으며 내부에서 염증 세포와 결합 조직이 관찰되었다.
3. Resolute<sup>®</sup>의 조직 시편에서 거대 세포가 관찰되었으며 이는 이물질 반응과 연관될 수 있다.
4. Biogide<sup>®</sup>는 견고성이 다른 차단막에 비해 낮으며 결손부에서 단독으로 사용할 수 없을 것으로 사료되며, Resolute<sup>®</sup>는 다른 차단막에 비해 견고성이 우월하고 Tutodent<sup>®</sup>는 중간 정도의 견고성을 가지는 것으로 보인다.

이번 실험 모델을 통하여 초기의 조직 염증 반응과 형태의 변화를 관찰할 수 있었으며 이는 앞으로 흡수성 차단막의 개발과 평가에 이용될 수 있을 것이다.

## VI. 참고문헌

- Caffesse RG, Nasileti CE, Anderson GB, et al. Periodontal healing following guided tissue regeneration with citric acid and fibronectin application. *J Periodontol* 1991;62: 21-9.
- Wikesjö UM, Nilveus RE, Selvig KA. Significance of early healing events on periodontal repair: a review. *J Periodontol* 1992;63:158-65.
- Klokkevold PR, Newman MG. Current status of dental implants: a periodontal perspective. *Int J Oral Maxillofac Implants* 2000;15:56-65.
- Mellonig JT, Nevins M. Guided bone regeneration of bone defects associated with implants: an evidence-based outcome assessment. *Int J Periodontics Restorative Dent* 1995;15:168-85.
- Nyman S, Karring T, Lindhe J, Plantén S. Healing following implantation of periodontitis-affected roots into gingival connective tissue. *J Clin Periodontol* 1980;7:394-401.
- Nyman S, Lindhe J, Karring T, Rylander H. New attachment following surgical treatment of human periodontal disease. *J Clin Periodontol* 1982;9:290-6.
- Gottlow J, Nyman S, Lindhe J et al. New attachment formation in the human periodontium by guided tissue regeneration. Case reports. *J Clin Periodontol* 1986;13:604-16.
- Melcher AH. On the repair potential of periodontal tissues. *J Periodontol* 1976;47:256-60.
- Dahlin C, Sennerby L, Lekholm U et al. Generation of new bone around titanium implants using a membrane technique: an experimental study in rabbits. *Int J Oral Maxillofac Implants* 1989;4:19-25.
- Scantlebury TV. 1982-1992: a decade of technology development for guided tissue regeneration. *J Periodontol* 1993;64:1129-37.
- 김종관, 조규성, 채중규 등. 골내낭 치치시 치조골 재생에 관한 연구(I. ePTFE 차단막의 효과). *대한치주과학회지* 1993;23:359-373.
- Greenstein G, Caton JG. Biodegradable barriers and guided tissue regeneration. *Periodontol* 2000 1993;1:36-45.
- 허지선, 김현영, 김창성 등. Polylactic / Polyglycolic copolymer 차단막의 이개부 병소의 치유 효과. *대한치주과학회지* 2001;31:345-356.
- 이학철, 한승민, 설양조 등. 2급 치근 분지부 병소에서의 생분해성 차폐막의 효과. *대한치주과학회지* 1999;29:539-552.
- 석현주, 권석훈, 김창성 등. 수종의 흡수성 차단막의 생체 분해도와 조직학적 반응. *대한치주과학회지* 2002;32:781-798.
- Ighaut J, Aukhil I, Simpson DM et al. Progenitor cell kinetics during guided tissue regeneration in experimental periodontal wounds. *J Periodontol Res* 1988;23:107-17.
- Piattelli A, Scarano A, Russo P, Matarasso S. Evaluation of guided bone regeneration in rabbit tibia using bioresorbable and non-resorbable membranes. *Biomaterials* 1996;17: 791-6.
- Sandberg E, Dahlin C, Linde A. Bone regeneration by the osteopromotion technique using bioabsorbable membranes: an experimental study in rats. *J Oral Maxillofac Surg* 1993;51:1106-14.
- Aimetti M, Romano F, Pigella E et al. Treatment of wide, shallow, and predominantly 1-wall intrabony defects with a bioabsorbable membrane: a randomized controlled clinical trial. *J Periodontol* 2005;76: 1354-61.
- Yaffe A, Ehrlich J, Shoshan S. Restoration



- of periodontal attachment employing enriched collagen solution in the dog. *J Periodontol* 1984;55:623–8.
21. Postlethwaite AE, Seyer JM, Kang AH. Chemotactic attraction of human fibroblasts to type I, II, and III collagens and collagen-derived peptides. *Proc Natl Acad Sci U S A* 1978;75:871–5.
  22. Mattson JS, Gallagher SJ, Jabro MH. The use of 2 bioabsorbable barrier membranes in the treatment of interproximal intrabony periodontal defects. *J Periodontol* 1999;70:510–7.
  23. Yukna CN, Yukna RA. Multi-center evaluation of bioabsorbable collagen membrane for guided tissue regeneration in human Class II furcations. *J Periodontol* 1996;67:650–7.
  24. Tatakis DN, Promsudthi A, Wikesjo UM. Devices for periodontal regeneration. *Periodontol* 2000 1999;19:59–73.
  25. Friedmann A, Strietzel FP, Maretzki B et al. Histological assessment of augmented jaw bone utilizing a new collagen barrier membrane compared to a standard barrier membrane to protect a granular bone substitute material. *Clin Oral Implants Res* 2002;13:587–94.
  26. Wang HL, Miyauchi M, Takata T. Initial attachment of osteoblasts to various guided bone regeneration membranes: an in vitro study. *J Periodontol Res* 2002;37:340–4.
  27. Rothamel D, Schwarz F, Sager M et al. Biodegradation of differently cross-linked collagen membranes: an experimental study in the rat. *Clin Oral Implants Res* 2005;16:369–78.
  28. Owens KW, Yukna RA. Collagen membrane resorption in dogs: a comparative study. *Implant Dent* 2001;10:49–58.
  29. Kim MS, Ahn HH, Shin YN et al. An in vivo study of the host tissue response to subcutaneous implantation of PLGA- and/or porcine small intestinal submucosa-based scaffolds. *Biomaterials* 2007;28:5137–43.
  30. Jilek S, Walter E, Merkle HP, Cortes B. Modulation of allergic responses in mice by using biodegradable poly(lactide-co-glycolide) microspheres. *J Allergy Clin Immunol* 2004;114:943–50.
  31. Zhao X, Jain S, Benjamin Larman H et al. Directed cell migration via chemoattractants released from degradable microspheres. *Biomaterials* 2005;26:5048–63.
  32. Ali SA, Doherty PJ, Williams DF. Molecular biointeractions of biomedical polymers with extracellular exudate and inflammatory cells and their effects on the biocompatibility, in vivo. *Biomaterials* 1994;15:779–85.
  33. Schenk RK, Buser D, Hardwick WR, Dahlin C. Healing pattern of bone regeneration in membrane-protected defects: a histologic study in the canine mandible. *Int J Oral Maxillofac Implants* 1994;9:13–29.
  34. von Arx T, Broggini N, Jensen SS et al. Membrane durability and tissue response of different bioresorbable barrier membranes: a histologic study in the rabbit calvarium. *Int J Oral Maxillofac Implants* 2005;20:843–53.
  35. Kostopoulos L, Karring T. Guided bone regeneration in mandibular defects in rats using a bioresorbable polymer. *Clin Oral Implants Res* 1994;5:66–74.
  36. Kostopoulos L, Karring T. Augmentation of the rat mandible using guided tissue regeneration. *Clin Oral Implants Res* 1994;5:75–82.

## Initial tissue response of biodegradable membrane in rat subcutaneous model

Hyun-Chang Lim<sup>1</sup>, Gyung-Joon Chae<sup>1</sup>, Ui-Won Jung<sup>1</sup>, Chang-Sung Kim<sup>1</sup>,  
Yong-Keun Lee<sup>2</sup>, Kyoo-Sung Cho<sup>1</sup>, Chong-Kwan Kim<sup>1</sup>, Seong-Ho Choi<sup>1\*</sup>

1. Department of Periodontology, College of Dentistry, Yonsei University

2. Department and Research Institute of Dental Biomaterial and Bioengineering,  
College of Dentistry, Yonsei University

**Purpose:** Various kinds of biodegradable membranes are currently used in dental clinics. And the frequency and the necessity of their usage are increasing due to their numerous advantages. Therefore it is important to understand the difference of various membranes and histological reaction against implanted membranes.

**Materials and Methods:** Biodegradable membranes of Biogide<sup>®</sup>, Resolute<sup>®</sup>, and Tutodent<sup>®</sup> were cut into small pieces by 1.0×0.5cm. The membranes were implanted 1.5cm apart from each other under the epithelium on the skull of 18 Sprague Dawley rats. The animals were sacrificed at 3, 7, and 14 days after surgical procedure. The specimens were examined by histological analysis.

### Results:

1. Early period after implantation of the membranes showed connective tissues surrounding membranes and there were a few inflammatory cells present.
2. In Biogide<sup>®</sup> and Tutodent<sup>®</sup> specimens, inflammatory cells and surrounding tissues were shown to infiltrate from outside with slight density difference inside. In Resolute<sup>®</sup> specimens, membranes were fragmented. Inflammatory cells and connective tissues were also observed inside.
3. In Resolute<sup>®</sup> specimen, giant cells were present which implicates that foreign body reaction has occurred.
4. Biogide<sup>®</sup> had lower integrity than other membranes and is not enough to be used alone in defect area. However, Resolute<sup>®</sup> had superior firmness than others. Tutodent<sup>®</sup> had middle level of integrity.

**Conclusion:** This experimental model enabled to observe early inflammatory reactions and morphological changes of materials and can be used to develop and evaluate the efficacy of biodegradable membranes. Duplication of standardized human oral environment will be required in future experiments.

---

**Key words :** biodegradable membrane, subcutaneous model, inflammatory cell, membrane integrity