

## 방사선 조사 망상골이 외방형 골형성에 미치는 영향

정미현, 허 익\*, 권영혁, 박준봉, 정종혁

경희대학교 치의학전문대학원 치주과학교실, 구강생물학연구소

### I. 서론

임플란트를 원활하게 식립하고 심미적인 보철치료를 하기 위하여 골 이식재나 차폐막을 이용한 치조제 증대술이 널리 이용되어 왔다.

Dahlin 등<sup>1)</sup>은 차폐막 하방에 신생골이 형성될 수 있는 골 증강술이라는 용어를 제안하였으며, Buser 등<sup>2)</sup>은 차폐막을 적용하여 골의 형성을 유도하는 골 유도 재생술이라는 용어를 제안하였다. 이들은 외과적 골 결손부를 형성한 동물 실험에서 차폐막의 사용여부에 따라 골 결손부의 치유양상이 다른 것을 발견하였는데 차폐막을 사용하지 않는 골 결손부는 상부의 결합조직에서 유래하는 세포의 증식에 의하여 대부분 결합조직으로 채워졌고, 차폐막을 사용한 골 결손부는 결합조직 세포의 차단 및 선택적 골세포의 증식으로 골 조직으로 치유된 결과를 얻을 수 있었다. 골유도 재생술에 사용되는 차폐막은 여러 가지 재료로 만들어 지며, 주로 많이 사용되는 비흡수성 차폐막인 e-PTFE(expanded-polytetrafluoroethylene)나 흡수성 재료인 교원질 차폐막은 견고성

이 부족하여 골 결손부 내로 막의 붕괴를 일으켜서 골 재생을 위한 공간의 부족을 초래할 수 있다. 이를 보완하기 위하여 티타늄 강화 e-PTFE(titanium-reinforced expanded-polytetrafluoroethylene)막<sup>3)</sup>을 사용하거나, 작은 스크류나 핀을 이용하여 막을 고정할 수 있고, 막 하방에 여러 가지 골 이식재를 충전하여 공간을 유지시킬 수도 있다.

Jovanovic 등<sup>4)</sup>은 5마리 성견을 이용한 연구에서 티타늄 강화 e-PTFE막을 사용시 6개월의 치유기간 후 4mm 정도의 외방형 골재생을 보고하였고, 티타늄 강화 e-PTFE막이 부가적인 골 이식재의 충전 없이도 공간을 유지할 수 있으며 이전의 e-PTFE막과 비교 시 더 많은 양의 골을 형성할 수 있다고 제안하였다.

차폐막에 의하여 형성된 하방의 재생 공간을 보다 견고하게 유지하고 골재생 효과를 증가시키기 위하여 여러 가지 골 이식재를 충전하기도 한다<sup>5)</sup>. 골유도 재생술에 사용되는 골 이식재의 역할은 막의 붕괴를 방지하여 골 형성 세포의 성장을 위한 공간을 유지하며, 다공성의 구조를 형성하여 골 전도성을

\* 교신저자 : 허 익, 서울시 동대문구 회기동 1번지 경희대학교 치과대학 치주과학교실, 130-702 (전자우편 : yherr@khu.ac.kr)

\* 본 연구는 보건복지부 보건의료기술 진흥사업(03-PJI-PG1-CH08-0001)의 지원에 의하여 이루어진 것임.

증가시키고, 혈병을 고정하여 치유조직이 수축되는 것을 방지한다고 하였다<sup>6)</sup>. 이러한 골 이식재가 차폐막 하방에서 골형성을 촉진시킨다고 보고한 연구들<sup>7-10)</sup>이 있는 반면 골 이식재를 사용하지 않아도 차폐막만 견고하게 유지된다면 골형성이 가능하다는 보고도 있다<sup>10-15)</sup>.

자가골은 생체적합성이 가장 우수하며, 막하방의 재생 공간을 충분한 기간 동안 유지할 수 있고 신생골로 대체될 수 있고<sup>2,16)</sup> 주변의 골형성 세포를 자극하여 골형성을 촉진하고 유도할 수 있어서<sup>17,18)</sup> 가장 좋은 골 이식재료이나 구강 내에서 자가골을 충분히 채득하기 어렵고 타 부위의 수술이 필요하다는 단점이 있다. 따라서 이를 대체할 골 이식재에 대한 연구가 계속 이루어지고 있다<sup>19,20)</sup>.

탈회 동결 건조골은 이러한 자가골의 한계를 극복할 수 있다고 하였으며<sup>7,14)</sup>, 골 유도성을 가지고 있으나<sup>21-23)</sup>, 흡수가 너무 빨라서 장기간 차폐막의 공간을 유지하는 효과는 감소하였다<sup>11)</sup>. 반면 동결 건조골은 흡수 속도가 느려서 장기간 동안 공간을 유지할 수 있는 장점이 있다<sup>7,10,11,24)</sup>. 동종골의 소독은 크게 동결 건조와 방사선 조사로 분류할 수 있다. Grieb 등<sup>25)</sup>은 방사선 조사 망상골이 골이식재료로서 안전하고 충분한 물리적 강도를 가지고 있다고 보고하였다<sup>26,27)</sup>.

Lundgren 등<sup>28)</sup>은 티타늄 막을 이용한 수직골 증대술을 시행한 연구에서 골재생 효과를 극대화시키기 위해서는 충분한 변연부 폐쇄를 통한 결합조직의 침투를 막아야 한다고 주장하였으며, Schmid<sup>29)</sup>와 Linde<sup>30)</sup>의 차폐막을 이용한 골 증대술 연구에서도 완전한 골재생을 얻지 못 했던 이유가 변연부를 통한 연조직의 침투에 의한 것이라고 결론지었다. 그 이후 핀이나 스크류 등을 이용하여 차폐막을 골 표면에 밀착시키며, 차폐막의 고정을 강조한 연구들이 발표되었다<sup>31,32)</sup>. 김 등<sup>33)</sup>은 토끼 두개관 실험모델에서 차폐막만을 사용한 실험군에서보다 차폐막과 골 이식재를 동시에 사용한 실험군에서 보다 많은 외방형 골형성(Exophytic bone formation)이 일어났다고 보고하였다. 이번 연구에서는 구강의 모델에서

이루어진 외방형 골형성의 성공적인 결과가 구강내 모델에서 적용 가능한 지를 평가하고, 티타늄 강화 e-PTFE막을 이용하여 단독으로 사용할 경우의 골 재생 효과와 임상에서 널리 이용되는 방사선 조사 망상골을 같이 사용할 경우 골재생이 증가하는 지에 관하여 조직학적 및 조직계측학적으로 비교 분석하기 위하여 실험적으로 형성한 수평골 결손부에 실험이 이루어졌다. 또한 주변이 골로 둘러싸인 인레이 형태의 골 결손부는 주위 골로부터 활발한 골재생이 일어나 골 이식재 자체의 골형성 능력을 구별하기 어렵기 때문에 이번 실험에서는 기존 골의 외부로 외방형 골형성을 유도하는 실험 디자인을 하여 골재생에 관여하는 인접 골의 영향을 배제한 상태에서 골 이식재가 골재생에 미치는 효과를 살펴보고자 하였다.

## II. 연구재료 및 방법

### 1. 연구재료

차폐막으로는 티타늄 강화 e-PTFE막(TR9W, W. L. Gore & Associates INC., U.S.A.)을 길이 10mm, 폭 5mm, 높이 4mm 되는 직육면체의 형태로 만들어서 ethylene oxide로 소독하여 사용하였고, 골 이식재료는 방사선 조사 망상골(Irradiated cancellous human bone(ICB), Rocky Mountain Tissue Bank, U.S.A.)을 사용하였다.

### 2. 실험동물

생후 1.5년, 평균 체중 12Kg인 웅성 비글견 12마리를 사용하였으며, 전 실험 기간 동안 창상을 보호하기 위하여 유동식을 공급하였으며, 치태조절을 위하여 클로르헥시딘을 사용하였다.

### 3. 연구방법

#### 1) 대조군과 실험군 설정

실험동물 중 티타늄 강화 e-PTFE막만을 사용한 비글견을 대조군으로, 티타늄 강화 e-PTFE막과 방사선 조사 망상골을 함께 사용한 비글견을 실험군으로 설정하였으며, 12마리의 비글견 중 전 실험 기간 동안 차폐막이 구강 내 노출되지 않은 4마리씩을 대조군과 실험군의 결과로 분석하였다.

## 2) 수술 과정

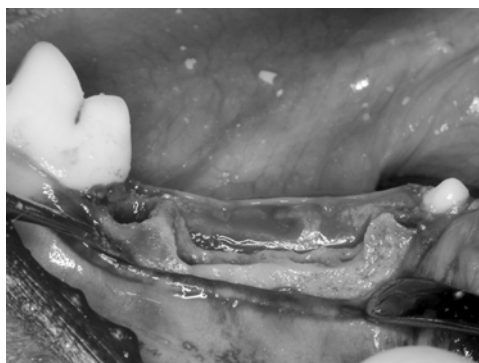
케타민(유한양행, 한국)과 럼폰(바리엘코리아, 한국)을 1:1로 섞은 후 5ml를 근육 주사하여 전신마취를 시행하고, 수술부위는 2% 염산리도카인(1:100,000 epinephrine 함유, 광명, 한국)으로 국소 마취를 한 다음 전층 판막을 거상하고 모든 소구치 치근을 절제하여 각각의 치근을 발거하였다. 이후 기저골까지 수평골 결손부를 높이가 5mm가 될 때까지 치조골을 삭제한 후(Figure 1) 판막을 제 위치시켜 봉합하였다. 발치 및 수평 골 결손부 형성 8주 후 하악 소구치 부위에서 치조정 절개 후 전층 판막을 거상하였다. 주수 하에 round carbide bur(HP Long #6)를 이용하여 피질골을 제거하였다. 골내 출혈을 확인한 후 길이 10mm, 폭 5mm, 높이 4mm의 형태로 미리 제작된 티타늄 강화 e-PTFE막 내부에 생리식염수에 30분간 침적한 방사선 조사 망상골을 채우고 핀으로 고정하였다(Figure 2). 이를 실험군으로 하였고, 대조군의 경우 방사선 조사 망상골의 사용 없이 티타늄 강화 e-PTFE막만을 사용하였다. 비흡수성 봉합사(e-PTFE suture material, TR9W, W.L. Gore &

Associate Inc., U.S.A)로 전층판막을 봉합하고 술 후 3일까지 겐타마이신(동화약품, 한국) 2ml와 케토프로펜(유니바이오테크, 한국)를 근육 주사하였고, 전 실험 기간 동안 클로르헥시딘으로 치태 조절을 하였다.

## 3) 조직준비 및 분석

재생수술 8, 16주 후에 두 군의 실험동물 4마리씩을 각각 과량의 졸레틸(Virbac, France)을 근육주사하고 경동맥을 통한 4% 파라포름 알데하이드 고정액으로 관류 고정하여 희생시켰다. 차폐막을 포함하여 치조골 일부를 절제하여 조직 절편을 채득하였다. 4% 파라포름 알데하이드로 한 달 이상 고정한 후 통법에 따라 비탈회 조직 표본을 제작하였다.

비탈회 조직 표본은 시편을 흐르는 물에 세척한 후 70% 에탄올에 1일간 담가둔 후, Villanueva bone stain 용액에 3일간 담궈 염색시킨 다음 4°C, 70%, 90%, 95%, 100% 에탄올에 각각 1일씩 담구어 탈수시키고 methyl methacrylate monomer, MMA polymer(Wako, Japan)와 benzoyl peroxide를 섞어 만든 레진으로 포매하였다. 시편은 경조직절단기(Maruto Co., Japan)를 이용하여 500 $\mu$ m 두께로 절단한 후 경조직 연마기(Maruto Co., Japan)로 80 $\mu$ m의 절편을 얻었다. 조직 슬라이드를 BX51 Olympus 현미경으로 조직 관찰 후에 DP71 현미경용 카메라로 40배에서 디지털 사진 촬영 후 Tomoro Scope Eye(Techsan, Korea) 프로그램을 이용하여 조직계



**Figure 1.** Buccal clinical view to show the horizontal defect after tooth extraction and osteotomy



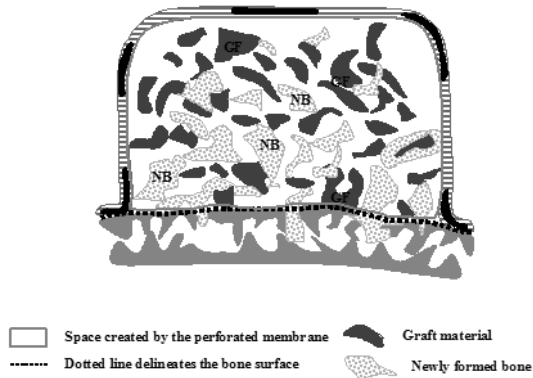
**Figure 2.** Buccal clinical view to show the barrier membrane on the residual ridge

측학적 분석을 시행하였다.

### III. 연구성적

#### 4. 신생골 형성의 조직학적 계측

차폐막의 내면과 골면으로 이루어지는 면적과 막 하방에 새로 형성된 골조직의 면적을 계산한 후 (Figure 3) 아래의 공식에 대입하여 신생골 형성의 백분율을 계산하고 표시하였다.



**Figure 3.** Schematic diagram used in histomorphologic analysis

신생골 형성의 백분율

$$\frac{\text{Sum of areas of newly formed bone(mm}^2\text{)}}{\text{Area of space created by the TR e-PTFE membrane(mm}^2\text{)}} \times 100$$

#### 1. 조직학적 소견

##### 1) 대조군 8주

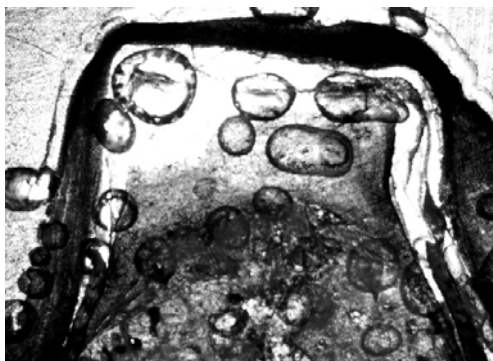
티타늄 강화 e-PTFE막은 실험기간 동안 변형 없이 공간을 잘 유지하고 있으나 막 내부에 빈 공간이 존재하며, 기존골 표면으로부터 약간의 소주골 형성을 관찰할 수 있고, 형성된 소주골 상방으로 결합 조직 층이 보이며 막 변연 부위의 연조직 침투는 관찰되지 않았다(Figure 4).

##### 2) 대조군 16주

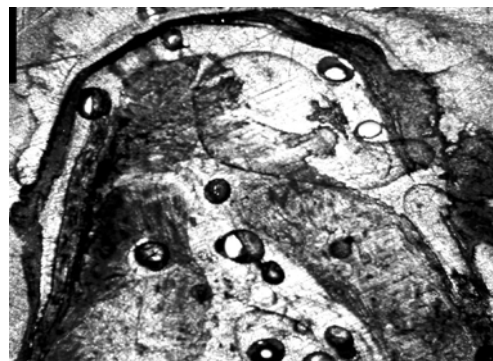
8주 소견에 비해서 소주골의 형성이 증가되었고, 재생 공간 내부에 빈 공간이 감소하였다. 기존골 표면에 흡수가 관찰되고, 형성된 소주골 상방으로 결합 조직 층이 관찰되나 그 양이 8주군에 비하여 감소되었다(Figure 5).

##### 3) 실험군 8주

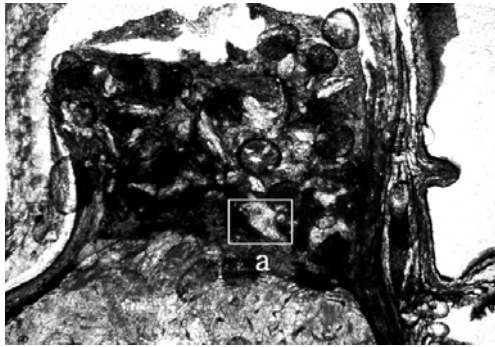
방사선 조사 망상골 입자가 연조직에 둘러싸여 있으며 일부에서는 기존골 표면으로부터 많은 양의 소주골이 형성되어 골 이식재와 연결되어 있었다 (Figure 6A). 100배로 검경 시, 형성된 일차 골원이 관찰되었다(Figure 6B).



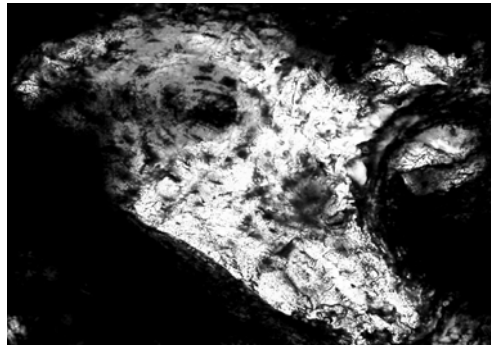
**Figure 4.** Control site 8weeks. Newly formed bone, connective tissue and empty space were shown. (Villanueva bone stain, Original magnification × 20)



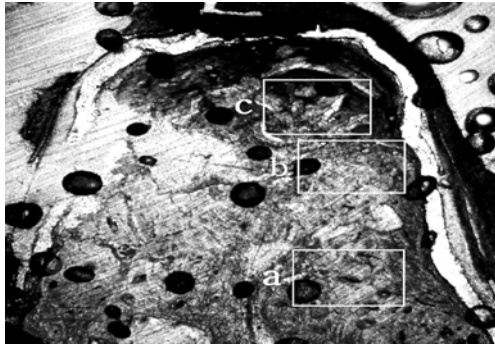
**Figure 5.** Control site 16weeks. Newly formed bone and empty cavity were shown. (Villanueva bone stain, Original magnification × 20)




**Figure 6A.** Test site 8weeks. Tissues filled in the space. (Villanueva bone stain, Original magnification  $\times 20$ )



**Figure 6B.** Inset of Fig. 6. Primary osteon was shown. (Villanueva bone stain, Original magnification  $\times 100$ )



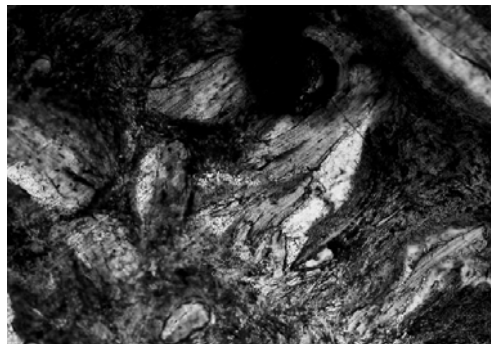**Figure 7A.** Test site 16weeks. Newly formed bone almost filled in the space. (Villanueva bone stain, Original magnification  $\times 20$ )



**Figure 7B.** Inset of Figure 7. Haversian canals and osteocytes were shown. (Villanueva bone stain, Original magnification  $\times 100$ )



**Figure 7C.** Inset of Figure 7. Lamellar bone were shown. (Villanueva bone stain, Original magnification  $\times 100$ )



**Figure 7D.** Inset of Figure 7. Remaining graft particle was shown. (Villanueva bone stain, Original magnification  $\times 100$ )

#### 4) 실험군 16주

이식재 입자는 소량만이 관찰되었고, 재생 공간의 대부분이 새로 형성된 소주골로 채워져 있었다. 이 식재와 소주골의 경계가 불명확하였다. 막 변연부위로부터 연조직 유입은 관찰되지 않았다(Figure 7A). 고배율로 확대하여 관찰시, 신생골과 기저골 사이의

경계부위에서 다수의 골세포(Figure 7B)가 보였으며, 기저골 상방부에서도 성숙된 신생골이 관찰되었다(Figure 7C). 하지만 차폐막의 직하방 부위에는 연조직으로 채워져 있으며 골 이식재의 입자가 관찰되었다(Figure 7D).

## 2. 조직계측학적 분석

### 1) 실험기간에 따른 골형성 변화

차폐막에 의하여 형성된 공간 내에 형성된 신생

골조직의 평균 면적 비율의 경우 대조군 8주, 대조군 16주, 실험군 8주, 실험군 16주에서 각각 23.40%, 46.26%, 40.23%, 47.11%이었다. 실험기간에 따른 신생골의 형성 양은 8주에 비하여 16주에서

**Table 1.** Newly-formed bone in the space created by the TR-ePTFE membrane at 8weeks after surgery

Dog	New bone(%)
1 (Rt)	23.37
1 (Lt)	24.34
2 (Rt)	23.59
2 (Lt)	22.31
Mean	23.40
Standard Deviation	0.84

**Table 2.** Newly-formed bone in the space created by the TR-ePTFE membrane at 16weeks after surgery

Dog	New bone(%)
3 (Rt)	47.59
3 (Lt)	46.99
4 (Rt)	45.01
4 (Lt)	45.44
Mean	46.26
Standard Deviation	1.23

**Table 3.** Newly-formed bone in the space created by the TR-ePTFE membrane and filled with ICB at 8weeks after surgery

Dog	New bone(%)
5 (Rt)	40.85
5 (Lt)	38.73
6 (Rt)	41.73
6 (Lt)	39.59
Mean	40.23
Standard Deviation	1.33

ICB : Irradiated Cancellous Bone

**Table 4.** Newly-formed bone in the space created by the TR-ePTFE membrane and filled with ICB at 16weeks after surgery.

Dog	New bone(%)
7 (Rt)	48.19
7 (Lt)	47.30
8 (Rt)	47.03
8 (Lt)	45.92
Mean	47.11
Standard Deviation	0.93

ICB : Irradiated Cancellous Bone

**Table 5.** Histomorphometric analysis

Group	Newly-formed bone(%) (mean $\pm$ S.D.)	
	8 weeks (n=4)	16 weeks(n=4)
Control	23.40 $\pm$ 0.84	46.26 $\pm$ 1.23*
Test	40.23 $\pm$ 1.33†	47.11 $\pm$ 0.93*

\* statistically significant difference between two experimental time periods ( $p < 0.05$ )

† statistically significant difference between two experimental groups ( $p < 0.05$ )

The statistical significance was analyzed by Mann Whitney U test.

대조군 및 실험군 공히 통계학적으로 유의하게 증가하였다( $p < 0.05$ )(Table 1~5).

### 2) 두 군간의 골형성 변화

재생 수술 8주 후에 실험군에선 40.23%, 대조군에선 23.40%로 실험군이 대조군에 비하여 통계학적으로 유의하게 골형성이 많았고( $p < 0.05$ ), 16주 후에 실험군에서 47.11%, 대조군에서 46.26%로 대조군에 비하여 실험군에서 많은 골형성이 있었으나 통계학적 유의성은 없었다.

#### IV. 총괄 및 고찰

비글견에서 외과적으로 형성한 구내 위축 치조제에서 외방형 골재생을 유도하고자 티타늄 강화 e-PTFE막과 방사선 조사 망상골을 함께 사용하여 골유도 재생술을 시행하였을 때, 골 이식재의 사용이 외방형 골재생에 부가적 효과가 있는지 여부를 알아보고자 하였다. 티타늄 강화 e-PTFE막은 티타늄으로 차폐막을 강화하였기 때문에 다른 차폐막에 비하여 견고한 기계적 성질을 가지며 원하는 형태로 쉽게 구부릴 수 있어서 재생 공간의 붕괴 없이 골재생을 얻을 수 있고, 광범위하게 치주 및 임플란트 영역에서 사용되고 있어서 이번 실험에 사용하였다. 또한 막을 치조제에 고정하기 위하여 핀을 사용함으로써 막의 변연부로부터 연조직의 침투를 방지하려 하였다. 주변의 잔존 골조직으로부터 골형성 세포의 이주에 의한 골재생을 배제하고자 인레이 형태의 골내 결손부가 아닌 외방형 골증식 모델을 사용함으로써 티타늄 강화 e-PTFE막과 방사선 조사 망상골의 재생 공간 확보 및 유지 능력 및 수직 골재생에 미치는 효과를 알아보고자 하였다. 외방형 골재생 능력을 알아보고자 비글견의 구강 내 잔존 치조제를 이용한 실험 모델이라고 할 수 있다. 이번 연구에서는 총 12마리의 비글견을 사용하여 구강내 잔존 치조제에 4mm 높이의 차폐막을 사용하였으나 이들 중 4마리의 비글견에서 차폐막이 노출되어 차폐막이 노출되지 않은 8마리에서만 얻어진 결과를 분석하였다. 차폐막의 조기 노출을 방지하기 위하여 장력 없는 봉합을 하고, 1주에 5일간 클로르헥시딘을 사용하여 치태조절을 하였지만, 습관성 이갈이와 개장을 씹어 차폐막이 조기에 노출되는 경우가 있었다. 또한 외방형 실험 모델 자체도 차폐막의 조기 노출을 일으킬 수 있는 소인이라고 사료된다. 임상에서도 수직 치조제 증대술 후 치유 과정 중에 연조직의 창상 열개에 의한 차폐막의 조기노출이 가장 큰 문제이며, 그 원인으로는 판막 봉합 시 지나친 장력을 가하여 혈액 공급이 감소되는 것과 특히 너무 많은 양의 수직 골 증대를 시도하는 경우라고 할 수 있다.

다행히 차폐막이 노출되지 않은 8마리의 개 중 4마리에서 대조군을 나머지 4마리에서 실험군의 결과를 얻을 수 있었다.

골유도 재생술을 시행하는 경우 재생 공간 내로 골아 세포의 분화 및 이주를 돕고, 혈액 공급을 증가시키기 위하여 치조제 표면의 피질골을 천공하거나 제거한다. 피질골 천공이 골형성을 촉진한다는 보고가 있는 반면<sup>34-37)</sup>, Lundgren 등<sup>28)</sup>은 피질골을 천공하거나 제거하지 않아도 신생골 형성이 가능하다고 보고하였다. 이번 연구에서는 골아세포의 이주 및 혈액공급 목적으로 피질골을 제거하였으나 그 효과에 대한 검증은 판단하기 어려웠다.

Simion 등<sup>38)</sup>은 4mm 높이 이상의 수직 치조제 증대술 시 완전하게 골로 채워지지 않는 이유를 다음과 같이 제안하였다. 첫째, 차폐막을 입체적인 해부학적 구조에 적용할 때 막의 변연부를 밀착시킬 수 없기 때문에 연조직이 이곳을 통하여 침투하여 골의 재생을 방해한다. 이번 연구에서는 차폐막 변연부 하방으로 침투되는 결합조직은 관찰되지 않았다. 이는 고정핀으로 차폐막을 고정하여 움직이지 않게 하였고, 외부의 압력에 저항할 수 있게 하였으며, 차폐막의 변연부를 치조제 표면과 밀착시킴으로써 효과적으로 결합 조직의 침투를 차단할 수 있었기 때문이다. 둘째, 차폐막 하방에 혈병이 가득 채워져도 초기 치유 단계에서 수축이 일어나 골의 형성 양을 감소시킬 수 있다. 이를 최소화하기 위하여 골 이식재의 사용을 추천하였다. 이번 연구에서도 방사선 조사 망상골을 차폐막 내부에 충전한 실험군에서 대조군에 비하여 실험 8주에 각각 23.40%, 40.23%로 약 2배 정도의 신생골 형성 증가를 보였다. 세 번째, 차폐막에 의하여 형성된 공간 상층부는 혈액 공급이 부족하여 골형성이 감소한다. 네 번째, 완전한 골재생을 얻기 위해서는 보다 오랜 치유기간이 필요하다. 즉 골재생을 얻기 위하여 9개월 정도의 치유기간이 필요하다고 하였다. 이번 연구에서도 8주에 비하여 16주에 대조군에서는 신생골의 형성이 23.40%에서 46.26%로 증가하였으며, 실험군에서도 40.23%에서 47.11%로 증가하였다. 16주에 대조군과 실험군의 신

생골 형성은 46.26%와 47.11%로 대조군보다 많았으나 통계학적 유의성도 없었다. 그 이유는 대조군에서 시간 경과에 따라 골 광화가 증가하였기 때문인 것 같다.

이번 연구에서는 전 실험 기간 동안 티타늄 강화 e-PTFE막에서 함몰이나 변형이 없는 것으로 관찰되어 재생공간의 유지에 충분한 강도를 가지고 있었으며 염증반응이 없었던 것으로 보아 조직친화성이 우수하였다. Piattelli 등<sup>6)</sup>은 사람을 이용한 조직학적 검사에서 동결 건조골의 경우 기저골에서 멀리 떨어져 있어도 골아세포가 활발하게 신생골을 형성하며 이식편들이 신생골에 의하여 둘러싸여 있는 소견을 관찰하여, 골전도성은 있으나 골유도성은 없다고 결론지었다. Shanman<sup>39)</sup>은 이식재를 사용하지 않는 것이 좋으나 공간유지를 위하여 사용해야 한다면 흡수 속도가 느린 동결 건조골이 유리하다고 하였다. Tatum 등<sup>40)</sup>은 상악동 내에 골 이식재를 사용한 후 장기간에 걸쳐 관찰한 실험에서 가장 효과적인 골 이식재는 자가골이나 채취량에 한계가 있어서 대체 이식재로서 방사선 조사 망상골이 가장 우수하였다고 보고하였다.

이번 연구는 티타늄 강화 e-PTFE 막이 충분한 강도를 가지고 있어 재생 공간을 유지할 수 있음을 보여주었고 방사선 조사 망상골을 함께 사용할 경우 차폐막에 의하여 형성된 공간 내에 채워지는 혈병을 안정화 시키고, 혈병의 수축을 감소시켜 신생골 형성을 증가시켰으며, 고정핀에 의한 차폐막의 변연부 봉쇄가 잘 이루어져서 비교적 많은 양의 신생골 형성을 관찰할 수 있었다. 앞으로는 수직 골재생을 검증하기 위한 구강 내 실험 모델에서 창상 치유에 미치는 여러 가지 요소 및 골 이식재를 대체할 수 있는 약제에 대한 연구가 이루어져야 하며, 수직골 재생의 한계를 알아보는 연구가 이루어져야 할 것으로 사료된다.

## V. 결론

이번 연구의 목적은 실험적으로 형성한 구강 내

위축 치조제에서 외방형 골재생을 유도하고자 티타늄 강화 e-PTFE 차폐막에 부가적으로 방사선 조사 망상골을 사용하여 골유도 재생술을 시행하였을 때 신생골 형성에 효과가 있는 지를 알아보고자 하였다. 생후 1.5년, 평균 체중 12kg인 웅성 비글견 12마리를 사용하였고, 하악의 모든 소구치를 발치하고 기저골까지 외과적으로 수평골 결손부를 형성한 후 전층 판막을 봉합하였다. 8주 후 전층 판막을 거상하고 하악 소구치 부위 치조제의 피질골을 제거한 후 그 상방에 길이 10mm, 폭 5mm, 높이 4mm의 직육면체 형태로 만든 티타늄 강화 e-PTFE 막을 핀으로 고정하여 수직 치조제 증대술을 시행하였다. 대조군은 티타늄 강화 e-PTFE 막만을 사용하였고, 실험군은 티타늄 강화 e-PTFE 막과 방사선 조사 망상골을 함께 사용하였다. 재생수술 8, 16주 후에 구강내 차폐막이 노출되지 않은 대조군 4마리, 실험군 4마리씩을 각각 희생시켜, 차폐막을 포함한 일부의 조직절편을 채취하여 통법에 따라 비탈회 조직 절편을 제작하여 조직학적 및 조직계측학적으로 분석하여 다음과 같은 결론을 얻었다.

1. 재생 수술 후 8주에 비하여 16주에 대조군은 23.40%에서 46.26%로, 실험군은 40.23%에서 47.11%로 각각 외방형 신생골의 형성이 증가하였다( $p<0.05$ ).
2. 재생 수술 8주 후에 실험군에선 40.23%, 대조군에선 23.40%로 실험군이 대조군에 비하여 통계학적으로 유의하게 외방형 신생골이 많이 형성되었고( $p<0.05$ ), 16주 후에 실험군에서 47.11%, 대조군에서 46.26%로 대조군에 비하여 실험군에서 많은 골형성이 있었으나 통계학적 유의성은 없었다.
3. 고정핀은 차폐막을 치조제와 밀착시켜서 막의 이동을 방지함과 동시에 결합조직의 내부 유입을 차단하였다.

이상의 결과를 미루어 보면, 골 이식재의 효과를 검증하기 위한 외방형 골형성 구강내 모델은 효과적인



이었으며, 차폐막을 단독으로 사용하는 것보다, 방사선 조사 망상골을 함께 사용하는 것이 외방형 골형성에 도움을 줄 수 있다는 것을 제시하고 있다.

## VI. 참고문헌

1. Dahlin C, Sennerby L, Lekholm U. Generation of new bone around titanium implants using a membrane technique: An experimental study in rabbits. *Int J Oral Maxillofac Implants* 1989;4:19-25.
2. Buser D, Dula K, Belser U, Hirt HP, Berthold H. Localized ridge augmentation using guided bone regeneration. I. Surgical procedure in the maxilla. *Int J Perio Rest Dent* 1993;13:29-45.
3. Jovanovic SA, Nevins M. Bone formation utilizing titanium-reinforced barrier membranes. *Int J Perio Rest Dent* 1995;15:57-69.
4. Jovanovic SA, Schenk RK, Orsini M, Kenney Eb. Supracrestal bone formation around dental implants: An experimental dog study. *Int. J Oral Maxillofac Implants* 1995;10:23-31.
5. von Arx T, Cochran DL, Hermann JS, Schenk RK, Buser D. Lateral ridge augmentation using different bone fillers and barrier membrane application. A histologic and histomorphometric pilot study in the mandible. *Clin Oral Impl Res* 2001;12:260-269.
6. Slott C, Lundgren D. Augmentation of alveolar tissue using nonpermeable silicone domes and bovine bone mineral. An experimental study in the rat. *Clin Oral Impl Res* 1999;10:468-476.
7. Piattelli A, Scarano M, Piattelli M. Comparison of bone regeneration with the use of mineralized and demineralized freeze-dried bone allografts: A histologic and histochemical study in man. *Biomaterials* 1996;17:1127-1131.
8. Nevins M, Mellonig JT. Enhancement of the damaged edentulous ridge to receive dental implants: A combination of allograft and the GORE-TEX membrane. *Int J Perio Rest Dent* 1992;12:97-111.
9. Nevins M, Mellonig JT, Clem DSC III, Reiser GM, Buser DA. Implants in regenerated bone: Long term survival. *Int J Perio Rest Dent* 1998;18:35-45.
10. Feuille F, Knapp CI, Brunsuold MA, Mellonig JT. Clinical and histologic evaluation of bone replacement grafts in the treatment of localized alveolar ridge defects. *Int J Perio Rest Dent* 2003;23:29-35.
11. von Steenberghe D, Johansson C, Quirynen M et al. Bone augmentation by means of a stiff occlusive titanium barrier. A study in rabbits and humans. *Clin Oral Impl Res* 2003;14:63-71.
12. Schenk RK, Hardwick WR, Dahlin C. Healing pattern of bone regeneration in membrane protected defects. A histologic study in the canine mandible. *Int J Oral Maxillofac Impl* 1994;9:13-29.
13. Becker W, Dahlin C, Lekholm U. The use of e-PTFE barrier membranes for bone promotion around titanium implants placed into extraction socket: A prospective multicenter study. *Int J Oral Maxillofac Implants* 1995;9:31-40.
14. Cortellini P. Localized ridge augmentation using guided tissue regeneration in humans. *Clin Oral Impl Res* 1993;4:203-209.
15. Scantlebury TV. A decade of technology

- development for guided tissue regeneration. *J Periodontol* 1993;64:1129–1137.
16. Buser D, Bragger U, Lang NP, Nyman S. Regeneration and enlargement of jaw bone using guided tissue regeneration. *Clin Oral Impl Res* 1990;1:22–32.
  17. Cuching M. Autogenous red marrow grafts: Potential for induction osteogenesis. *J Periodontol* 1969;40:492–497.
  18. Sottosanti JS, Bierly JA. The storage of marrow and its relation to periodontal grafting procedures. *J Periodontol* 1975;46:162–170.
  19. Donos N, Kostopoulos L, Karring T. Alveolar ridge augmentation by combining autogenous mandibular bone graft and nonresorbable membranes. An experimental study in the rat. *Clin Oral Impl Res* 2002;13:185–191.
  20. Donos N, Kostopoulos L, Karring T. Augmentation of the rat jaw with autogenic cortico-cancellous bone grafts and guided tissue regeneration. *Clin Oral Impl Res* 2002;13:192–202.
  21. Mellonig JT, Triplet J. Guided tissue regeneration and endosseous dental implants. *Int J Perio Rest Dent* 1993;13:109–119.
  22. Urist MR, Dowel TA, Hay PH, Strates BS. Inductive substrates for bone formation. *Clin Orthop* 1968;59:59–96.
  23. Urist MR, Dowell TA. Inductive substratum for osteogenesis in pellets of particulate bone matrix. *Clin Orthop* 1970;61:61–78.
  24. Hass R, Haiolvogl D, Dortbudal O, Mailath G. Freeze-dried bone for maxillary sinus augmentation in sheep. Part II: Biomechanical findings. *Clin Oral Impl Res* 2002;13:581–586.
  25. Grieb TA, Forng RY, Stafford RE et al. Effective use of optimized, high-dose 50 KGy) gamma irradiation for pathogen in-activation of human bone allografts. *Biomaterials* 2005;26:2033–2042.
  26. Butler AM, Morgan DAF, Verheul R, Walsh WR. Mechanical properties of gamma irradiated morselized bone during compaction. *Biomaterials* 2005;26:6009–6013.
  27. Gajiwala AL, Trivedi V, Deshpande S. The use of irradiated allografts in posterior spinal fusion for healed tubercular kyphosis in children. *Cell and Tissue Banking* 2003;4:119–4123.
  28. Lundgren D, Lundgren AK, Sennerby L, Nyman S. Augmentation of intra-membraneous bone beyond the skeletal envelope using an occlusive titanium barrier. An experimental study in the rabbit. *Clin Oral Impl Res* 1995;6:67–72.
  29. Schmid J. Supraplant a novel implant system based on the principle of guided bone regeneration. *Clin Oral Impl Res* 1991;2:199–202.
  30. Lindhe A. Creation of new bone by an osteopromotive membrane technique. An experimental study in rats. *J Oral Maxillofac Surg* 1993;51:892–897.
  31. von Arx T, Hardt N, Walllkamm B. The TIME technique: A new method for localized alveolar ridge augmentation prior to placement of dental implants. *Int J Oral Maxillofac Impl* 1996;11:387–394.
  32. Schmid J, Wallkmm B, Hammerle CHF, Gogolwski S, Lang NP. The significance of angiogenesis in guided bone regeneration. A case report of a rabbit experiment. *Clin Oral Impl Res* 1997;8:244–288.
  33. Kim Y, Kown YH, Park JB et al. Porous Titanium membranes combined with various

- graft materials induce exophytic bone formation in rabbit calvaria. *Key Engineering Materials* 2006;5:309–311.
34. Kostopoulos L, Karring T. Augmentation of the rat mandible using guided tissue regeneration. *Clin Oral Impl Res* 1994;5:75–82.
  35. Hammerle CH, Chiantella G, Karring T, Lang NP. The effect of a deproteinized bovine bone mineral on bone regeneration around titanium dental implants. *Clin Oral Impl Res* 1998;9:151–162.
  36. Schmid J, Hammerle CH, Olah AJ, Lang NP. Membrane permeability is unnecessary for guided regeneration of new bone. An experimental study in the rabbit. *Clin Oral Impl Res* 1994;5:125–13.
  37. Boyne PJ, Cole MD, Stringer D, Shafqat JP. A technique for osseous restoration of deficient edentulous maxillary ridges. *J Oral Maxillofac Surg* 1985;43:87–91.
  38. Simion M, Dahlin C, Trisi P, Piattelli A. Qualitative and quantitative comparative study on different filling materials used in bone tissue regeneration. A controlled clinical study. *Int J Perio Rest Dent* 1994;14:195–215.
  39. Shanman RH. A retrospective study of 237 sites treated consecutively with guided tissue regeneration. *Int J Perio Rest Dent* 1994;14:293–301.
  40. Tatum Jr OH, Lebowitz MS, Tatum C, Borgner RA. Sinus augmentation: Rationale, development, long-term results. *New York State Dental Journal* 1993;59(5):43–48.

## The effect of irradiated cancellous human bone on exophytic bone formation in residual ridge of the beagle dog

Mi-Hyun Chung, Yeek Herr\*, Young-Hyuk Kwon, Joon-Bong Park, Jong-Hyuk Chung

Department of Periodontology and Institute of Oral Biology, School of Dentistry,  
Kyung Hee University

The purpose of this study was to evaluate exophytically vertical bone formation in residual ridge of the beagle dog by the concept of guided bone regeneration with a titanium reinforced e-PTFE membrane combined with irradiated cancellous human bone. Twelve male beagle dogs(mean age 1.5 years and mean weight 12kg) were used for this study. The alveolar ridges after extraction of all mandibular premolars were surgically and horizontally removed. At 8 weeks after extractions, full-thickness flap was reflected and cortical bone was removed with round bur and copious irrigation. Rectangular parallelepiped(10mm in length, 5mm in width, and 4mm in height) bended with titanium-reinforced e-PTFE(TR e-PTFE) membrane was placed on the decorticated alveolar ridge, fixed with metal pins and covered with full-thickness flap and assigned as a control group. Test groups were treated with TR e-PTFE membrane filled with irradiated cancellous human bone. Of twelve beagle dogs, four control dogs and four test dogs without membrane exposure to oral cavity were sacrificed at 8 and 16 weeks respectively. The surgical sites were dissected out, fixed in 4% buffered formaldehyde, dyed using a Villanueva staining technique, and processed for embedding in plastic resin. The cutting and grinding methods were routinely processed for histologic and histomophometric analysis of exophytic bone formation as well as statistical analysis.

The results of this study were as follows:

1. Exophytic bone formation in the both of experimental groups was increased respectively after surgery from 23.40% at 8 weeks to 46.26% at 16 weeks in the control groups, from 40.23% at 8 weeks to 47.11% at 16 weeks in the test groups( $p < 0.05$ ).
2. At 8 weeks after surgery, exophytic bone formation was made 40.23% in the test groups and 33.40% in the control groups. Exophytic bone formation was significantly made in the test group more than in the control group. At 16 weeks after surgery, exophytic bone formation was made 44.11% in the test groups and 46.26% in the control groups. Exophytic bone formation was made in the test groups more than in the control groups, but there was no statistically significant differences.

3. The membrane was fixed with metal pins to closely contact it to the bone surface. So, collapse and deviation of the membrane could be prevented and in growth of connective tissue also could be blocked from the periphery of the membrane.

On the basis of these findings, we suggest that intraoral experimental model for exophytic bone formation may be effective to evaluate the effect of bone graft material. And it indicates that combined use of membrane and ICB graft material is more effective than use of membrane only for exophytic bone formation.

---

**Key words :** irradiated cancellous bone, exophytic bone formation

