

# 상악동 골이식술을 동반한 임플란트 식립 시 골이식재의 높이 변화에 대한 방사선학적 평가

김지선<sup>1,2</sup>, 이서경<sup>1,2</sup>, 채경준<sup>2</sup>, 정의원<sup>2</sup>, 김창성<sup>2</sup>, 최성호<sup>2</sup>, 조규성<sup>2</sup>,  
채중규<sup>2</sup>, 김종관<sup>2</sup>, 방은경<sup>3\*</sup>

1. 국민건강보험공단 일산병원 치주과
2. 연세대학교 치주과학교실, 치주조직 재생 연구소
3. 이화여자대학교 의과대학 치과학교실 치주과

## I. 서론

상악동이 함기화 되거나, 발치 후 치조골의 폭경 및 수직적 높이가 줄어드는 등의 이유로 가용골이 적어져, 상악 구치부 무치악 환자에게 임플란트를 식립하는 것은 그 난이도가 높다<sup>1)</sup>. 특히, 연령이 증가함에 따라 전형적으로 발생하는 상악동 함기화 현상은 상악 구치부의 가용골을 소실시켜 가용골을 1mm 또는 그 이하로 만들기도 한다<sup>2)</sup>. 이러한 문제를 해결하기 위하여 상악동 골이식술, 치조골 상방의 onlay bone graft, Le Fort I osteotomy with interpositional bone graft 등의 수술 방법이 보고되었다<sup>3-9)</sup>. 이중 외측창 접근법을 이용한 상악동 거상술 및 골이식술은 상악동의 외측벽에 골창을 형성한 후 Schneiderian 막을 거상하고 그 공간에 다양한 골이식재를 충전하는 방법으로 높은 성공률을 보여 왔으며, 따라서 치조골이 심하게 위축된 상악 구치부에 대한 처치 방법 중 예지성 있는 술식으로 자리 잡았다<sup>10)</sup>.

상악동 골이식술 시 골이식재의 재혈관화 및 골흡수에 대한 저항성은 향후 임플란트의 안정성에 있어

필수적인 요소이다. 골이식재로서 자가골은 골유도 능 및 골형성능이 있어서 최상의 골이식재로 평가받고 있지만, 빠른 흡수로 인해 임플란트 식립을 어렵게 하기도 한다<sup>11,12)</sup>. 반면, Bio-Oss<sup>®</sup>와 같은 이종골은 골전도에 의해 신생골이 형성되고, 자가골에 비해 흡수에 대한 저항성이 우수하다<sup>13)</sup>.

따라서 임플란트의 성공률뿐만 아니라 상악동 내 골이식재의 안정성에 관한 여러 연구가 있어왔다. 자가골과 이종골을 혼합하여 상악동 내 골이식을 한 연구에서, 골이식 후 6개월 또는 24개월까지 10.0~13.9%의 흡수율이 보고되었다<sup>14,15)</sup>. 또한 Hatano 등<sup>16)</sup>은 방사선 사진을 이용해 자가골과 이종골을 2:1로 혼합한 골이식재의 수직적 변화를 최장 10년까지 평가하였다. 이식골은 2~3년까지 시간의 흐름에 따라 유의차 있게 흡수되었고 이후의 흡수량은 미미하였으며, 흡수 정도는 임플란트의 근침부와 유사하거나 그 하방까지 흡수되는 양상을 보였음을 보고하였다. 따라서 이러한 흡수정도는 높은 자가골 비율에 기인한다고 할 수 있다.

이에 자가골 비율은 낮은 연구들이 다수 있었으나<sup>14,15)</sup> 대부분 단기간에 걸친 연구가 많고 장기간 추적

\* 교신저자 : 방은경, 서울특별시 양천구 목6동 911-1 이화여자대학교 의과대학 치과학교실 치주과 (전자우편: ekpang@ewha.ac.kr)

조사한 연구는 드물었다.

이에 본 연구에서는 외측창 접근법을 이용해서 상악동 골이식술을 시행한 후 식립된 임플란트의 생존율을 알아보고, 자가골을 혼합하지 않거나 소량의 자가골을 혼합한 골이식재를 사용하여 장기간의 골이식재의 높이변화를 파노라마 방사선 사진을 통해 평가해보고자 하였다.

## II. 연구 재료 및 방법

### 1. 연구 대상

1996년 9월부터 2004년 7월까지 연세대학교 치과대학 치주과학 교실에 내원한 환자 45명(남자 26명, 여자 19명, 나이 22~66세, 평균 48세)에 식립된 100개의 임플란트를 대상으로 했다. 조절되지 않는 당뇨 및 심혈관계 질환, 혈액 질환 등 임플란트 수술의 절대적 금기증에 해당하는 환자는 제외했다. 수술의 난이도 및 합병증에 대한 설명이 이루어졌으며 환자들은 모두 동의했다. 상악 구치부의 부분 무치악으로 심한 상악동의 함기화 및 치조골 흡수를 보여 외측창 접근법을 이용한 상악동 골이식술 시행과 더불어 1단계 법 및 2단계 법으로 임플란트를 식립했다. 상악동 골이식술 시행 직후 및 추적 조사 기간 내 최소 1장 이상의 파노라마 방사선 사진이 있는 환자로 제한했다. 임플란트 식립 전, 직후에 임상학적 및 방사선학적 검사 시행 시 상악동 및 구강 내 병소를 보이는 환자는 없었다.

총 100개의 임플란트 중 42개는 1단계 법으로, 58개는 2단계 법으로 식립되었다. 사용된 임플란트의 종류는 Brånemark system(Nobel Biocare, Sweden), Frialite-2 system(Friatec, Germany), ITI system(Institut Straumann AG, Switzerland), Replace system(Nobel Biocare, Sweden), 3i-osseotite system(Biomet, U.S.A.)의 5가지였고, 각각 65, 9, 12, 10, 4개가 식립되었다. 식립 부위는 상악 소구치에서 제3대 구치 부위까지 분포했다(Table 1). 사용된 골이식재의 종류는 구강 내로부터 채득한 자가골, 동종골(Dembone®, Pacific Coast Tissue Bank, U.S.A., ICB, Rocky mountain tissue bank, U.S.A.), 이종골(BBF®, 오스코텍, Korea, Bio-Oss®, Geistlich Pharm AG, Switzerland), 합성골(Cerasorb®, Curasan, Germany, MBCP®, Biomatante Sarl, France, Osteogen®, Implants, U.S.A.)로 동종골, 이종골, 합성골은 단독 혹은 서로 혼합하여 사용했고, 자가골 포함 유무로 대별하였을 때 자가골이 혼합된 골이식재 군은 35개, 자가골이 혼합되지 않은 골이식재 군은 65개였다.

### 2. 수술 방법 및 보철 방법

Epinephrine 1:100,000을 함유한 2% lidocaine으로 국소마취 후, 상악 구치부 무치악 부위 상에 치조정 수평절개 및 두 개의 협측 수직절개를 시행한 후, 전충판막을 거상했다. 충분한 생리식염수 주수에 다이아몬드 라운드바를 이용하여 상악동 외측

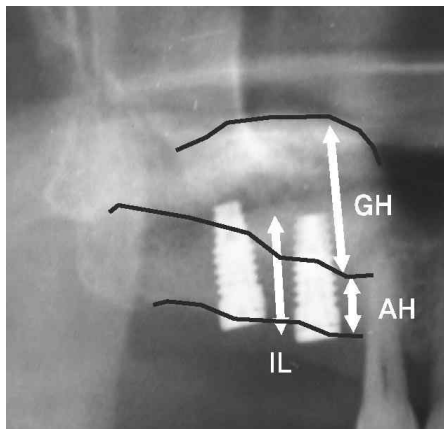
**Table 1.** Number of implants placed according to site(WHO site classification)

Site	No.	Site	No.	Total
14	2	24	3	5
15	7	25	12	19
16	18	26	21	39
17	14	27	17	31
18	1	28	5	6
Total	42		58	100

벽에 골창을 형성 후, 외측벽 파절하여 내측으로 이동시켰다. 상악동의 Schneiderian 막을 거상하고 골 이식재를 충전한 후, 콜라겐 막(Collatape®, Zimmer dental, U.S.A.)으로 골창을 이장한 후 봉합하고, 약 10일 후 발사했다. 골이식재로 자가골을 사용한 경우, 수술 주변부에서 rongeur, bone scraper 등을 이용하여 채득한 후, 타 골이식재와 혼합하여 사용했다. 1단계 법으로 임플란트 식립 시 골이식과 동시에 drill 및 osteotome을 이용하여 임플란트를 식립하고, 2단계 법으로 식립 시 골이식 시행 후 골이식재의 적정 성숙기간이 지난 후 임플란트를 식립했다. 임플란트 식립 약 6~8개월 경과 후 2차 수술을 시행하고, 모두 고정성 보철물로 수복했다.

### 3. 방사선학적 평가

상악동 골이식술 직후 및 최장 10년까지 촬영된 Panoramic 방사선 사진을 통해 임플란트 길이 및 식립 시 가용골 높이, 이식골의 높이를 디지털 caliper(Digimatic Caliper®, Mitutoyo, Japan)로 측정하여 비율로 나타내었다(Figure 1). 상악동 골이식술



$$BL/IL = AH + GH/IL$$

BL: Bone Length

IL: Implant Length

AH: Autobone Height at the graft

GH: Grafted bone Height at the measurement

**Figure 1.** Formula for calculation of bone level and height.

시의 가용골은 치조골정에서 상악동저까지 거리로 임플란트 식립 부위의 근심 및 원심에서의 평균값으로 계산하였다. 골이식재의 높이는 상악동저부터 이식골의 상방 경계부까지의 거리로 임플란트 식립 부위의 근심 및 원심에서의 평균값으로 계산하였다. 골이식술 후, 추적 조사 시 촬영된 방사선사진에서는 이식재의 높이만을 측정하여 치조골정 부위의 자연골의 흡수량을 배제한 이식재의 변화를 측정하도록 하고, 임플란트와 관계를 비율로 계산하였다.

이때 골량/임플란트(BL/IL)의 비율이 1보다 크면 골이식재가 임플란트의 근첨부 상방에서 유지됨을 의미하고, 1보다 작으면 골이식재가 임플란트 근첨부 하방까지 흡수되었음을 의미하며, 1이면 골이식재와 임플란트 근첨부가 동일한 높이에 있음을 의미한다.

### 4. 통계적 분석

임플란트의 누적생존율을 구하기 위해 Life-table 분석을 이용하였다. 기간별 측정된 이식재의 변화를 알기 위해 ANOVA 분석을 시행하였고, 시간의 흐름에 따른 이식골의 변화 양상을 알기 위해 Linear regression 분석을 이용하였다. 유의 수준은  $p < 0.05$ 로 하였다.

## III. 결과

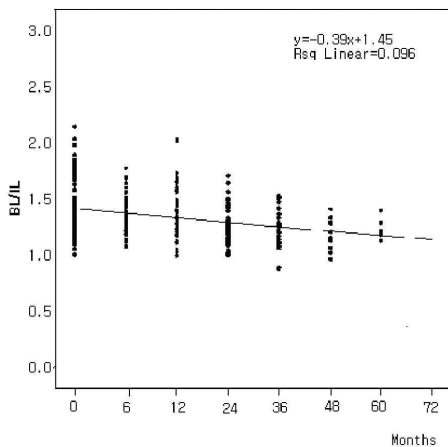
### 1. 임플란트의 생존율

기간 동안 식립된 100개의 임플란트 중 9개가 실패하였고 누적생존율은 91%였다(Table 2).

임플란트의 실패(9개)는 모두 식립 후 3년 내에 일어났고, 이 중 7개의 임플란트는 식립 1년 내에 실패했다. 실패의 원인을 분석해 보면 교합부하 전 골유착 실패로 인해 제거한 경우가 7개, 임플란트 식립 후 1~2년 사이에 지대주가 임플란트 내부에서 파절되어 임플란트 매식체와 함께 제거된 경우가 1개였으며, 임플란트 식립 후 2~3년 사이에 골유착

**Table 2.** Number of implants failed according to site, time and cumulative survival rate(CSR)

Site	No. of implants placed	No. of implants failed	Failed time(months)			CSR(%)
			0~12	13~24	25~36	
14/24	5	1			1	80.0
15/25	19	2	2			89.5
16/26	39	3	2	1		92.3
17/27	31	3	3			90.3
18/28	6					100
Total	100	9	7	1	1	91.0



**Figure 2.** BL/IL according to months after sinus graft ( $p < 0.05$ )

이 깨져 제거한 경우가 1개였다.

## 2. 방사선학적 계측 결과

실패한 9개의 임플란트는 방사선학적 계측에서 제외하였다. 2단계 법으로 식립된 임플란트 중 상악동 골이식 시 이식골의 골량이 부족하여 임플란트 식립 시 추가적 골이식을 시행한 2개의 임플란트 또한 분석에서 제외하였다. 따라서 총 89개의 임플란트에 대해 방사선학적 계측이 시행되었다. 상악동 골이식술 후 5년을 넘어서 추적 조사된 임플란트는 적은 표본 수로 인해 통계적 오차가 커져서 통계적 분석에는 포함시키지 않았다. 이식골은 시간의 흐름에

따라 감소하는 양상을 보였다(Figure 2).

골량/임플란트(BL/IL) 비는 시간의 흐름에 따라 전반적으로 감소하는 양상이었으나, 그 비가 모든 시기에서 1보다 큰 값을 나타내었다. 이는 상악동 내 이식골은 임플란트의 근침부보다 상방에서 안정적으로 유지됨을 의미한다.

### 1) 골이식재의 변화

골이식재는 6개월 후 0.34mm(3.0%), 3년까지 1.22mm(10.66%)가 흡수되었다.

### 2) 골량/임플란트의 전반적 변화(Table 3)

골량/임플란트 비율의 5년 동안의 평균값은  $1.34 \pm 0.21$ 이었다. 골이식 직후의 비율( $1.41 \pm 0.24$ )과 비교 시, 13~24개월( $1.27 \pm 0.17$ ), 25~36개월( $1.26 \pm 0.16$ ), 37~48개월( $1.19 \pm 0.13$ )에 유의차 있게 감소하였다.

이식골의 계측값은 골이식 직후  $11.45 \pm 2.94$ mm, 6개월 후  $11.11 \pm 2.48$ mm, 7~12개월 후  $10.92 \pm 2.66$ mm, 13~24개월 후  $10.15 \pm 3.02$ mm, 25~36개월 후  $10.23 \pm 2.89$ mm로 감소하였다.

### 3) 술식에 따른 변화(Table 4)

1단계 법으로 임플란트 식립 시, 골량/임플란트 비율의 5년 평균값은  $1.36 \pm 0.2$ 이었다. 골이식 직후의 비율( $1.47 \pm 0.24$ )과 비교 시, 13~24개월( $1.26 \pm 0.18$ ), 37~48개월( $1.14 \pm 0.18$ )에 유의성 있게 감소

**Table 3.** The change of BL/IL and number of implants measured according to time

Time(months)	No. of implants measured	BL/IL
baseline	89	1.41±0.24
0~6	31	1.36±0.18
7~12	57	1.36±0.21
13~24	46	1.27±0.17*
25~36	41	1.26±0.16*
37~48	12	1.19±0.13*
49~60	7	1.25±0.09
Total	283	1.34±0.21

\*: statistically significantly different from baseline(p<0.05)

**Table 4.** The change of BL/IL and number of implants measured according to approach technique

Time(months)	No. of implants measured	BL/IL of 1 stage approach	No. of implants measured	BL/IL of 2 stage approach
baseline	38	1.47±0.24	51	1.37±0.23
0~6	14	1.38±0.18	17	1.35±0.19
7~12	23	1.34±0.20	34	1.37±0.22
13~24	14	1.26±0.18*	32	1.27±0.17
25~36	20	1.31±0.15	21	1.21±0.17
37~48	5	1.14±0.18*	7	1.23±0.08
49~60	5	1.26±0.09	2	1.20±0.11
Total	119	1.36±0.21	164	1.32±0.20

\*: statistically significantly different from baseline(p<0.05)

**Table 5.** The change of BL/IL and number of implants measured according to graft material

Time(months)	No. of implants measured	BL/IL without autobone	No. of implants measured	BL/IL with autobone
baseline	59	1.42±0.26	30	1.41±0.20
0~6	16	1.32±0.15	15	1.41±0.21
7~12	38	1.35±0.26	19	1.37±0.19
13~24	25	1.29±0.17	21	1.25±0.18
25~36	23	1.24±0.16	18	1.28±1.18
37~48	10	1.21±0.13	2	1.08±0.08
49~60	7	1.24±0.09		
Total	178	1.37±0.22	105	1.33±0.20

하였다.

2단계 법으로 임플란트 식립 시 골량/임플란트 비율의 5년 평균값은  $1.32 \pm 0.20$ 이었다. 골이식 직후의 비율과 비교 시, 시간에 따라 감소하는 양상이었으나 통계적 유의차는 없었다.

#### 4) 이식재의 종류에 따른 변화(Table 5)

사용된 이식재의 종류는 매우 다양하였다. 이식재의 혼합 사용 시 자가골이 혼합된 군과 자가골이 없이 혼합된 군으로 대별하여 결과를 조사하였다.

자가골을 혼합하지 않은 군(without autobone)의 골량/임플란트 비율의 5년 평균값은  $1.37 \pm 0.22$ 이었고, 시간이 흐르면서 비율은 감소하는 양상이었으나 통계적 유의차는 없었다.

자가골이 혼합된 군(with autobone)의 4년 평균값은  $1.33 \pm 0.20$ 이었고, 비율은 감소하는 양상이었으나 통계적 유의차는 없었다. 그러나 37~48개월째의 비율은  $1.08 \pm 0.08$ 로 이식 직후( $1.41 \pm 0.20$ )와 비교 시 뚜렷한 감소를 보였고 이식골은 임플란트의 근침부 근처까지 흡수되었다.

### IV. 고안

심하게 흡수되어 가용골이 부족해진 상악 무치악 부위에 임플란트 식립 시 상악동 골이식술은 높은 성공률을 갖는 예지성 있는 술식이다<sup>17,18)</sup>. Fugazzotto와 Vlassis<sup>19)</sup>는 동종골, 이종골, 합성골 등의 다양한 이식재를 혼합하여 상악동 골이식술 및 임플란트를 식립하고, 97.7%의 장기간 성공률을 보고하였고, 이식재간의 성공률의 차이는 없었다. 본 연구에서 추적 조사된 100개의 임플란트는 가용골이 평균  $5.38 \pm 2.41$ mm 밖에 되지 않는 심하게 흡수된 상악 구치부에 외측창 접근법을 이용한 상악동 골이식술과 함께 식립되었다. 자가골, 동종골, 이종골, 합성골 등을 혼합하여 상악동 내 골이식재로 사용하였고, 91.0%의 높은 누적생존율을 보였다. 임플란트의 실패는 모두 식립 3년 이내에 일어났고, 이 중 1년 이내에 실패한 경우가 가장 많았다. 교합력 부하 전

후의 실패양상을 살펴보면 1개의 임플란트를 제외하고는 모두 교합력 부하 전에 조기실패 하였고 원인으로 골유착 실패가 가장 많았다. 나머지 1개의 임플란트는 교합력 부하 후 1~2년에 골유착이 깨져서 실패했다.

흡수된 상악 구치부에서 상악동 골이식술을 통해 충분한 가용골의 양을 확보하는 것은 술자로 하여금 이상적인 위치에 충분한 길이의 임플란트를 식립할 수 있도록 해준다. 이때 이식골의 안정성은 임플란트 식립 시 및 향후 임플란트 안정성에 중요한 인자로 작용하므로 이에 관한 여러 연구들이 진행되었다. Jensen과 Schulman<sup>20)</sup>은 상악동 골이식에 사용된 다양한 골이식재를 3년간 관찰하여 이종골(DFDBA)  $2.1 \pm 0.6$ mm, 자가골(장골능 부위)  $1.8 \pm 0.4$ mm, 합성골(HA)  $0.9 \pm 0.3$ mm, 구내 자가골과 합성골의 혼합 시  $0.8 \pm 0.6$ mm의 흡수를 보인다고 보고하였다. 강 등<sup>21)</sup>은 다양한 혼합 골이식재를 사용하여 osteotome 상악동 거상술과 동시에 임플란트를 식립했을 때 6개월의 초기치유기간 동안  $0.55$ mm(8.18%)~ $0.67$ mm(10.73%)의 골이식재가 흡수되었음을 보고하였다. 본 연구에서 역시 여러 혼합 골이식재를 사용했는데 골이식 6개월 동안 약  $0.34$ mm(3.0%), 3년 동안  $1.22$ mm(10.66%)가 흡수되었는데 이 결과는 강 등<sup>21)</sup>의 연구와 비교 시 더 적은 흡수율을 보이는 것을 알 수 있다. 이는 외측창 접근법을 통해 상악동 골이식을 할 때 osteotome 상악동 거상술보다 더 많은 양의 골이식재가 사용되었고 충분히 거상된 Schneiderian 막으로부터 더 적은 압력을 받기 때문인 것으로 추측할 수 있으며 이에 관한 연구가 필요할 것으로 생각된다.

Hatano 등<sup>16)</sup>은 상악동 내 이식골은 술후부터 2~3년까지 기간별로 유의성 있게 감소하고, 시간이 흐름에 따라 식립된 임플란트 근침부 하방까지 흡수됨을 보고하였다. 그러나, 본 연구에서는 골이식 직후와 비교 시 1~2년, 2~3년, 3~4년에 유의성 있는 감소를 보였지만 각 기간 사이에 감소율은 유의차를 보이지 않았다. 또한, 이식골은 시간이 흐름에 따라 감소하고 있었으나 임플란트 근침부 상방에서 안정

하게 유지되고 있었다. 이는 임플란트에 적절한 부하가 가해질 때 임플란트 주위골이 치밀화되고 이식골의 안정성이 증진된다는 보고와 일치된다<sup>22)</sup>. Hatano 등<sup>16)</sup>은 골이식재로 자가골과 이종골을 2:1의 비율로 혼합하여 사용하였다. 자가골은 타 이식재에 비해 그 흡수가 매우 빠르고 많다<sup>23)</sup>. 반면, 본 연구에서 사용된 골이식재는 혼합된 자가골의 비율이 매우 적거나 자가골을 혼합하지 않은 동종골, 이종골, 합성골 제재로 골이식을 시행했고 3년이 지나도 약 10% 정도의 적은 흡수율을 보였다. 자가골의 혼합 유무 및 그 비율을 고려한다면 결과의 차이를 이해할 수 있다. 이 같은 결과는 이종골 또는 이종골과 합성골의 혼합 골이식재를 상악동에 이식한 후, 4년간 방사선학적 관찰을 시행하였을 때, 매우 낮은 흡수율을 보고한 Maiorana 등<sup>24)</sup>의 연구와도 일치한다. Hallman 등<sup>14)</sup> 역시 80%의 이종골과 20%의 자가골을 혼합한 골이식재를 사용하였을 때, 2년간 10%미만의 낮은 흡수율을 보였음을 보고하였다. 본 연구에서 골이식재를 자가골이 혼합된 군과 혼합되지 않은 군으로 나누었을 때, 표본 수가 적어 통계적 유의차는 보이지 않았으나 자가골이 혼합된 군에서 37~48개월이 지나면서 이식재가 임플란트 근첨부 근처까지 흡수되는 것을 관찰할 수 있었다. 이 또한 자가골이 혼합되었기 때문에 다른 군들보다 더 큰 흡수가 일어난 것으로 추측할 수 있다. 따라서 이식골의 안정성의 측면에서 본다면, 자가골을 혼합하지 않거나, 자가골의 비율을 줄이는 것이 더 유리하리라 생각된다.

본 연구에서 2단계 법으로 식립한 임플란트의 경우 어떤 기간에서도 골이식 직후와 유의성 있는 감소를 보이지 않았다. 이는 상악동 내 이식골이 성숙한 후 2단계에 임플란트 식립 시 osteotome을 사용하면서 상악동저가 일부 거상되어, 골이식 직후와 비슷하거나 오히려 이식골의 수직적 높이가 일시적으로 증가하기 때문인 것으로 생각할 수 있다. 본 연구를 고려한다면, 이식골의 안정성에 있어서는 1단계 법보다는 2단계 법이 유리하다고 할 수 있을 것이다.

최근 전산화 단층 촬영이나 자기공명 영상을 이용하여 상악동 내 이식골의 부피변화를 알아보려는 연구들이 보고되고 있다<sup>15,23,25)</sup>. 본 연구에서 사용한 2차원 영상의 파노라마 방사선 사진보다는 3차원 영상 기법을 통해 이식골의 부피변화에 관한 정확한 결과를 얻을 수 있을 것이다<sup>26)</sup>. 더불어 본 연구에서는 보철물의 형태, 임플란트의 길이 및 너비, 가용골의 길이 등이 통제되지 않은 후향적 연구로, 이 변수들을 통제한 임상 연구가 이식골의 변화를 관찰하는데 더 합당할 것이다. 따라서 앞으로 이식골의 부피 변화 및 안정성의 평가를 위해 3차원 영상 기법을 이용한 장기간의 전향적 연구가 필요하리라 생각된다.

## V. 결론

1996년 9월부터 2004년 7월까지 연세대학교 치과대학 치주과에서 외측창 접근법을 통해 자가골, 동종골, 이종골, 합성골의 혼합 이식재를 사용하여 상악동 골이식술을 시행했다. 이때 식립된 100개의 임플란트를 대상으로 생존율을 구하고, 골량/임플란트 길이 비율의 변화 양상을 파노라마 방사선 사진을 통해 평가하여 다음과 같은 결론을 얻었다.

1. 관찰 기간 동안 임플란트의 누적 생존율은 91.0%였다.
2. 골이식재는 6개월 후 0.34mm(3.0%), 3년까지 1.22mm(10.66%)가 흡수되었다.
3. 골량/임플란트의 전체적인 비율은 5년 평균  $1.34 \pm 0.21$ 이었고, 시간의 흐름에 따라 감소하는 양상이었으며, 골이식 직후와 비교 시 1~2년, 2~3년, 3~4년에 유의성 있게 감소하였다. 이는 관찰 기간 동안 골이식재가 임플란트 근첨부 상방에서 안정적으로 유지됨을 의미한다.
4. 술식에 따라서는 1단계 법 임플란트 식립 시 골이식 직후와 비교하여 1~2년, 3~4년에 유의성 있게 감소하였고, 2단계 법으로 식립 시에는 시기별 유의차를 보이지 않았으며, 골이식재는 임플란트 근첨부 상방에서 안정적으로 유지되었다.

5. 이식재의 종류에 따른 변화는 자가골을 포함하거나, 자가골을 포함하지 않은 혼합 이식재를 사용한 군 모두 시간의 흐름에 따라 감소하는 양상이었으나 기간별 유의차는 없었고, 골이식재는 임플란트 근침부 상방에서 안정적으로 유지되었다.

본 연구를 통해 상악동 골이식술을 동반한 임플란트 식립은 예지성 있는 술식이며, 자가골의 혼합 비율을 낮추거나 자가골을 혼합하지 않은 골이식재를 사용하였을 때 상악동 내에서 장기간동안 안정적으로 유지된다고 할 수 있다.

## VI. 참고문헌

- Smiler DG, Johnson PW, Lozada JL, et al. Sinus grafts and endosseous implants. treatment of the atrophic posterior maxilla. Dent Clin North Am 1992;36:151-186.
- Khoury F. Augmentation of the sinus floor with mandibular bone block and simultaneous implantation: A 6-year clinical investigation. Int J Oral Maxillofac Implants 1999;14:557-564.
- Adell R, Lekholm U, Gröndahl K, et al. Reconstruction of severely resorbed edentulous maxillae using osseointegrated fixtures in immediate autogenous bone grafts. Int J Oral Maxillofac Implants 1990;5:233-246.
- Boyne PJ, James RA. Grafting of the maxillary sinus floor with autogenous marrow and bone. J Oral Surgery 1980;38:613-616.
- Isaksson S. Evaluation of three grafting techniques for severely resorbed maxillae in conjugation with immediate endosseous implants. Int J Oral Maxillofac Implants 1994;9:679-688.
- Summers PB. Maxillary implant surgery: The osteotome technique: Part 1. Compend Contin Educ Dent 1994;15(2):152-162.
- Summers PB. The osteotome technique: Part 3. Less invasive methods of elevating the sinus floor. Compend Contin Educ Dent 1994b;15(6):698-708.
- Tatum H. Jr. Maxillary and sinus implant reconstructions. Dent Clin North Am 1986;30:207-229.
- Jensen J, Krantz SE, Sindet PS. Reconstruction of severely resorbed maxilla with bone grafting and osseointegrated implants: preliminary report. J Oral Maxillofac Surg 1990;48:27-32.
- Bouchman R, Khoury F, Faust C, Lange D. Peri-implant conditions in periodontally compromised patients following maxillary sinus augmentation. A long-term post therapy trial. Clin Oral Implants Res 1999;10:103-110.
- Misch CE, Dietsh F. Bone-grafting materials in implants dentistry. Implant Dent 1993;2:158-167.
- Quinone CR, Hurzeler MB, Schupbach P. Maxillary sinus augmentation using different grafting materials and dental implants in monkey. Part IV. Evaluation of hydroxyapatite coated implants. Clin Oral Implants Res 1997;8:497-505.
- McAllister BS, Cogan AG, Hollinger JO. Eighteen-month radiographic and histologic evaluation of sinus grafting with anorganic bovine bone in the chimpanzee. Int J Oral Maxillofac Implants 1999;14:361-368.
- Hallman M, Hedin M, Sennerby L, Lundgren S. A prospective 1-year clinical and radiographic study of implants placed after maxillary sinus floor augmentation with bovine hydroxyapatite and autogenous bone. J oral Maxillofac Surg 2002;60:277-284.



15. Wanschitz F, Figi M, Wagner A, Rolf E. Measurement of volume changes after sinus floor augmentation with a phycogenic hydroxyapatite. *Int J Oral Maxillofac Implants* 2006;21:433-438.
16. Hatano N, Shimizu Y, Ooya K. A clinical long-term radiographic evaluation of graft height changes after maxillary sinus floor augmentation with a 2:1 autogenous bone/xenograft mixture and simultaneous placement of dental implants. *Clin Oral Implants Res* 2004;15:339-345.
17. Raghoobar GM, Timmenga NM, Reintsema H, Stegenga B, Vissink A. Maxillary bone grafting for insertion of endosseous implants: results after 12-24 months. *Clin Oral Implants Res* 2001;12:279-286.
18. Timmenga NM, Raghoobar GM, Boering G. Maxillary sinus function after sinus lifts for the insertion of dental implants. *J Oral Maxillofac Surg* 1997;55:936-939.
19. Fugazzotto PA, Vlassis J. Long-term success of sinus augmentation using various surgical approaches and grafting materials. *Int J Oral Maxillofac Implants* 1998;13: 52-58.
20. Jensen OT, Schulman L. Academy of osseointegration sinus graft consensus conference. *Int J Oral Maxillofac Implants* 1998;13(Suppl).
21. 강남원, 정의원, 최성호 외. Osteotome 상악동 거상술과 동시에 식립한 Branemak TiUnite과 ITI SLA 임플란트의 비교 연구. *대한치주과학회지* 2005;35:609-621.
22. Listrom RD, Symington JM. Osseointegrated dental implants in conjunction with bone grafts. *Int J Oral Maxillofac Surg* 1998;17: 116-118.
23. Johansson B, Grepe AK, Hirsch JM. A clinical study of changes in the volume of bone grafts in the atrophic maxilla. *Dentomaxillofac Radiol* 2001;30:157-182.
24. Maiorana C, Sigurta D, Mirandola A, Garlini G, Santoro F. Sinus evaluation with alloplasts or xenogenic materials and implants : An up-to-4-year clinical and radiologic follow-up. *Int J Oral Maxillofac Implants* 2006;21:426-432.
25. Gray CF, Staff RT, Redpath TW, Needham G, Renny NM. Assessment of maxillary sinus volume for the sinus lift operation by three-dimensional magnetic resonance imaging. *Dentomaxillofac Radiol* 2000;29:154-158.
26. Johansson B, Grepe A, Wannfors K, Hirsch JM. Volumetry of simulated bone grafts in the edentulous maxilla by computed tomography: A experimental study. *Dentomaxillofac Radiol* 2001;30:153-156.

# A radiographic evaluation of graft height changes after maxillary sinus augmentation and placement of dental implants

Ji-Sun Kim<sup>1,2</sup>, Seo-Kyoung Lee<sup>1,2</sup>, Gyung-Joon Chae<sup>2</sup>, Ui-Won Jung<sup>2</sup>,  
Chang-Sung Kim<sup>2</sup>, Seong-Ho Choi<sup>2</sup>, Kyoo-Sung Cho<sup>2</sup>, Jung-Kyu Chai<sup>2</sup>,  
Chong-Kwan Kim<sup>2</sup>, Eun-Kyoung Pang<sup>3\*</sup>

1. Department of Periodontics, National Health Insurance Corporation Il-San Hospital
2. Department of Periodontology, Research Institute for Periodontal Regeneration, College of Dentistry, Yonsei University
3. Department of Periodontology, Department of Dentistry, School of medicine, Ewha Womans University

The edentulous posterior maxilla generally provides a limited amount of bone height because of atrophy of the ridge and pneumatization of the maxillary sinus. Maxillary sinus augmentation is one of the surgical techniques for reconstruction of the severely resorbed posterior maxilla.

The purpose of this study was to evaluate the survival rate of implants and the long-term changes of graft height after maxillary sinus augmentation by lateral window approach.

From September 1996 to July 2004, maxillary sinus augmentation with mixed grafts of autograft, allograft, xenograft and alloplast were performed on 45 patients and 100 implants were placed. We evaluated the survival rate of implants and the changes of BL(bone length)/IL(implant length) according to time using panoramic radiographs.

The survival rate of implants was 91.0% for follow-up period. The mean reduction of graft heights was 0.34mm(3.0%) for 6 months and 1.22mm(10.66%) for 3 years after augmentation. The total mean BL/IL was  $1.34 \pm 0.21$  during 5 year observation period after augmentation and decreased slightly over time. The result means that graft materials were stable above the implant apex. BL/ILs of 1 stage procedure were significantly decreased at 1-2 year, 3-4 year after augmentation and no statistically significant changes were observed in those of 2 stage procedure. The graft materials of both procedures were stable above the implant apex. No statistically significant changes of BL/IL were observed in the grafts combined with low amount of autogenous bone or without autogenous bone. The graft materials of both groups were stable above the implant apex.

The results indicated that the placement of dental implants with maxillary sinus augmentation showed predictable clinical results and the grafts combined with low amount of autogenous bone or without autogenous bone had long-term resistance to resorption in maxillary sinus.

---

**Key words** : Maxillary sinus augmentation, Graft materials, Height changes, Radiographic evaluation