

## 하악 2급 이개부 병변에서 이종골 이식시 Fibrin adhesive와 Calcium sulfate barrier의 사용에 따른 임상적 효과에 대한 비교 연구

곽승호, 정진형, 임성빈, 홍기석

단국대학교 치과대학 치주과학교실

### I. 서 론

치주치료의 목적은 진행되는 치주질환을 정지시키는 것뿐만 아니라 이미 질환에 의해 파괴된 치주조직을 재생하여 그 기능을 회복시키는 것이다. 일반적으로 치주질환의 발생은 세균성 치태에 의해 야기되며, 다근치에서 부착치은의 소실과 치조골의 파괴 그리고 치주낭의 형성에 따른 치근 이개부 병변은 가장 흔한 증상이며 치료에 어려움이 따른다<sup>1-4</sup>). 또한 치근 이개부 병변은 세균성 치태와 함께 치근의 형태, 교합성 외상, 그리고 법랑돌기나 발육구와 같은 형태이상 등이 복합되어 나타난다<sup>5-9</sup>). 치주치료의 궁극적인 목적은 치주인대, 치조골, 백악질을 포함하여 상실된 치주조직의 재생에 있다. 이러한 재생 술식에서 외과적인 방법으로는 골이식술과 조직 유도 재생술이 주로 이용되어지고 있다.

골조직의 재생능력을 증가 시키고 신부착을 획득하기 위해 여러 종류의 이식재를 사용하는 골이식술을 시행하게 되었는데 골이식 재료중 자가골은 수십 년 동안 성공적으로 사용되어져 왔으나 물량의 한계

와 공여부의 이차적 수술 필요성 등의 단점이 있다<sup>10,11</sup>). 이 외에 동종골은 골유도 능력이 있고 많은 물량을 얻을 수 있다는 장점은 있지만 기증한 환자의 나이에 따라 골유도 능력의 차이가 크며 질병의 전염에 대한 우려 또한 존재하는 단점이 있다<sup>12,13</sup>). 이종골은 이런 단점을 보완하여 송아지 뼈의 유기질 부분을 제거하여 만든 골이식재로 인간의 골과 매우 유사한 미세구조를 가지고 있으며 골전도성이 우수하다고 알려져 있다<sup>14</sup>). 하지만 골유도 능력이 없다는 단점이 있다.

조직 유도 재생술은 오랫동안 성공적인 결과가 보고되고 있는 예측 가능한 술식으로 치주치료 후 즉각적으로 치근면에 재증식하는 세포가 치유후의 부착을 결정한다는 가설<sup>15</sup>)을 전제로 차폐막을 이용하여 상피와 치은 결합조직을 배제시킴으로써 치주인대나 치조골에서 유래된 전구세포를 치근면으로 유도 및 선택적으로 재분포시켜 치주조직을 재생시키는 술식이다<sup>16-19</sup>).

1909년 Bergel이 fibrin powder의 지혈작용에 대해서 처음으로 보고하고, Cronkite와 Tedrick 등<sup>20</sup>)

\* 교신저자 : 정진형, 충남 천안시 신부동 단국대학교 치과대학 치주과학교실, 우편번호 : 330-716,

E-mail : periodk@dankook.ac.kr

이 fibrinogen과 thrombin을 혼합하여 이식편 고정  
을 위해 사용한 이후, fibrin adhesive는 국소지혈,  
봉합, 조직접착, 상처치유의 보조 등의 효과가 있다  
고 보고되어 왔다. fibrin은 간엽세포와 조혈세포를  
증식시키는 동안 지지대 역할을 하여 치유능력에 기  
여한다고 알려져 있고, 섬유아세포와 조골세포의 성  
장을 자극하는 것으로 보고되고 있다<sup>20)</sup>. 또한 fibrin  
adhesive가 골이식재 사이의 공간을 감소시켜 재혈  
관화를 촉진시킴으로써 이식재의 안정과 골의 재형  
성을 향상시킨다고 보고되고<sup>21)</sup>, 해면골과 혼합하여  
골접착제로 사용하거나 골대체물과 혼합하여 사용하  
면 골재생을 촉진시키며, 최근의 연구에 의하면 fi-  
brin adhesive 자체가 신생골의 형성을 촉진시킨다  
는 보고도 제시되고 있다<sup>22)</sup>.

Calcium sulfate는 1892년 Dressman에 의해 골  
강내에 채워둔 calcium sulfate가 단단한 골로 대체  
된 것이 보고된 이후 골 이식과 같이<sup>23)</sup> 혹은 차폐막  
<sup>24,25)</sup>으로 사용되었다. calcium sulfate는 생체적합  
성이 있는 흡수성 재료로 쉽게 사용할 수 있고 멸균  
이 간편하며<sup>26,27)</sup>, 조직의 반응이 좋아 기존의 이식재  
들 보다 적은 염증반응을 일으키며<sup>28,29)</sup>, 술 후 합병  
증도 거의 없다는 장점을 가지고 있다<sup>26,27)</sup>. 또한 골  
연하상을 대상으로 한 동물실험에서 조직학적으로  
신생골과 백악질의 형성이 관찰되었고<sup>29,30)</sup>, 임상연  
구에서도 역시 임상지수의 향상을 보였다<sup>31)</sup>. 그러나  
4주 정도면 완전히 흡수되는 빠른 흡수율 때문에 골  
결손부의 크기가 큰 경우에 나쁜 결과를 나타낸다는  
보고가 있고<sup>32)</sup>, 작업시간이 제한되어 있으며, 지혈이  
안 되는 부위에서는 calcium sulfate의 경화시간이  
지연되어 결손부를 채우기가 힘들고, 경화 후에도  
물리적 자극에 의한 파절이 쉽게 일어난다는 단점들  
도 지적되고 있다.

이에 본 연구에서는 하악 2급 이개부 병변을 가지  
는 하악 대구치 결손부에 이중골 이식재를 이식한  
후 fibrin adhesive로 고정하였을 때 그 치유 양상  
을 calcium sulfate barrier와 비교함으로써 fibrin  
adhesive가 골이식재의 초기고정과 치주조직의 재생  
에 미치는 영향과 임상적 사용 가능성을 알아보고자  
하였다.

## II. 연구대상 및 방법

### 1. 연구 대상

단국대학교 치과대학 부속 치과병원 치주과에 내  
원한 환자 중 Glickman<sup>33)</sup>의 분류에 의해 하악 구  
치부에 2급 이개부 병변을 가지는 전신적으로 건강  
하며 최근 6개월 간 항생제 치료를 받지 않은 23명  
의 환자에서 26개(실험군 13개, 대조군 13개)의 치아  
를 대상으로 하였다. 연령분포는 29세에서 53세까지  
이었고, 남자가 13명, 여자가 10명 이었다. 시술 부  
위는 부착 상실양이 백악법랑경계에서 적어도 6 mm  
이상이고, 치아동요도가 1도이하이며 보철물로 수복  
되지 않은 치아를 대상으로 하였다.

### 2. 연구 방법

#### 1) 술 전 처치

수술 1개월 전에 치석 제거술을 시행하고 필요한  
경우 교합조정을 실시하였다. 구강위생교육을 실시  
하고 적절한 치태조절이 되지 않을 경우 연구에서  
제외시켰다.

#### 2) 임상지수의 측정

측정은 치주탐침소자(Michigan "O" probe with  
williams marking, HU-FRIEDY, 미국)를 사용하였  
고 0.5mm 단위로 측정하였다. 수술하기 직전을  
baseline으로 정하였으며, 술 전과 술 후 3개월, 6개  
월에 임상지수의 변화를 알아보기 위해 치주낭 탐침  
깊이, 임상적 부착 수준, 치은 퇴축 양을 측정하였  
다.

#### ① 치주낭 탐침깊이(Probing pocket depth)

치주낭 탐침깊이는 탐침소자를 사용하여 대구치의  
치근이개부에서 조직의 저항이 느껴질 때까지 근단  
방향으로 삽입한 후 0.5mm 단위로 치은변연으로부터  
치주낭 기저부까지의 깊이를 측정하였다.

## ② 치은 퇴축양(Gingival recession)

탐침소자를 사용하여 치은변연과 백악법랑경계까지의 거리를 측정하여 변화를 관찰하였다.

## ③ 임상적 부착수준(Clinical attachment level)

백악법랑경계에서 치주낭 기저부까지의 거리로 치주낭 탐침깊이와 치은 퇴축양을 합산하여 측정하였다.

## 3) 외과적 수술

시술 전 초기 측정을 실시하고, 전달 및 침윤마취를 시행하였다. 열구내 절개를 시행하여 치주조직을 최대한 보존하고, 전층 판막을 거상하여 치근 이개부 병소를 완전히 노출시켰다. 판막거상 후 판막내면의 열구상피층 및 결손부의 모든 육아조직을 제거하고, 치근활택술을 시행하였다. 필요한 경우 법랑질 성형술을 시행하여 법랑돌기를 제거하였다. 잔존 골에는 어떠한 골성형 및 절제도 시행하지 않았다.

국소 인자를 완전히 제거한 후, 무작위로 실험군은 치근 이개부 병소에 이중골(BBP<sup>®</sup>, Oscotec, 한국)을 이식하고 fibrin adhesive(Tissucol<sup>®</sup>, Baxter AG, Austria)를 이식재의 고정을 위해 치근 이개부의 입구 및 이식재의 가장자리가 완전히 피개되도록 이식재의 표면에 적용하였다. 대조군은 이중골(BBP<sup>®</sup>, Oscotec, 한국)로 골이식술을 시행한 후 그 위에 calcium sulfate barrier(CAPSET<sup>®</sup>, Lifecore biomedical, USA)를 1.5~2.0mm 두께로 치근 이개부의 입구 및 이식재의 가장자리가 완전히 피개되도록 이식재의 표면에 적용하였다. 판막은 이식재와 차폐막이 완전히 덮이도록 충분히 이완 절개한 후

4-0 vicryl 봉합사로 봉합하였다. 모든 대상은 치주 포대를 하였으며, 술 후 5일간 항생제(오구멘틴정<sup>®</sup>, 일성신약, 한국) 및 소염진통제(아크로펜정<sup>®</sup>, 동아제약, 한국)를 복용하도록 하였으며, 10-14일 후 치주 포대와 봉합사를 제거할 때까지 0.012% Chlorhexidine용액(헥사메딘<sup>®</sup>, 대웅제약, 한국)으로 하루에 2번 구강 내를 세척하게 하였다. 그리고 술 후 1개월 간격으로 환자를 내원시켜 치태조절을 하였다.

## 4) 통계학적 분석

SPSS version 10.0 통계처리 프로그램을 이용하여 술 전부터 술 후 기간별로 측정된 수치의 평균값과 표준편차를 구하고, 실험군과 대조군 내에서의 기간에 따른 변화를 Wilcoxon signed Ranks Test로 통계학적 분석을 하고, 각 군간의 술 전과 술 후 3개월, 6개월 간의 변화를 Mann-whitney U test를 사용하여 통계학적 분석을 하였다. 5%의 유의도를 선택하였다.

# III. 연구 결과

## 1. 각 군에 따른 시간대별 임상지수의 변화

### (1) 실험군

치주낭 탐침깊이의 측정값은 술 전에  $7.1 \pm 0.7$  mm 이었고, 술 후 3개월에  $4.1 \pm 0.5$  mm, 6개월에  $3.6 \pm 0.5$  mm 로 술 전에 비해 술 후에 통계학적으로 유의성 있는 감소를 보였다( $p < 0.05$ ). 부착상실양 역시 술 전에는  $8.0 \pm 1.3$  mm, 술 후 3개월에는

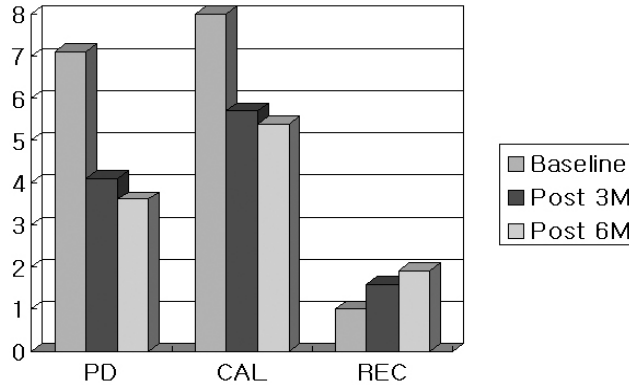
**Table 1.** Comparison of changes of various clinical index on test group (mm)

	Baseline	Post 3M	Post 6M
PD	$7.1 \pm 0.7$	$4.1 \pm 0.5^*$	$3.6 \pm 0.5^*$
CAL	$8.0 \pm 1.3$	$5.7 \pm 1.1^*$	$5.4 \pm 0.7^*$
REC	$1.0 \pm 0.4$	$1.6 \pm 0.5^*$	$1.9 \pm 0.9^*$

Each value represents mean  $\pm$  SD

\*: Significantly different from baseline measurements( $p < 0.05$ )

PD: Probing depth, CAL: Clinical attachment level, REC: Gingival recession Baseline: Measurement at operation, Post 3M: Measurement at 3 months postoperatively, Post 6M: Measurement at 6 months postoperatively



**Figure 1.** Comparison of changes of various clinical index on test group (mm)

5.7±1.1 mm, 6개월에는 5.4±0.7 mm 로 유의성 있는 부착획득을 볼 수 있었다(p<0.05). 치은 퇴축량은 술 전에는 1.0±0.4 mm, 술 후 3개월에는 1.6±0.5 mm, 6개월에는 1.9±0.9 mm 로 유의성 있는 퇴축량의 증가를 보였다(p<0.05). (Table 1, Figure 1)

## (2) 대조군

치주낭 탐침깊이, 부착상실량의 측정값은 술 전에 7.1±0.5 mm, 7.9±0.9 mm, 술 후 3개월에 3.8±0.5 mm, 5.2±0.7 mm, 술 후 6개월에 3.2±0.5 mm, 4.7±0.7 mm로 유의성 있는 감소를 보였다(p<0.05).

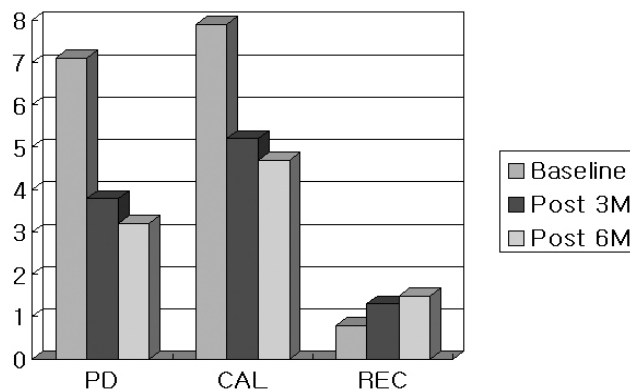
**Table 2.** Comparison of changes of various clinical index on control group (mm)

	Baseline	Post 3M	Post 6M
PD	7.1±0.5	3.8±0.5*	3.2±0.5*
CAL	7.9±0.9	5.2±0.7*	4.7±0.7*
REC	0.8±0.5	1.3±0.5*	1.5±0.9*

Each value represents mean±SD

\*: Significantly different from baseline measurements(p<0.05)

PD: Probing depth, CAL: Clinical attachment level, REC: Gingival recession Baseline: Measurement at operation, Post 3M: Measurement at 3 months postoperatively, Post 6M: Measurement at 6 months postoperatively



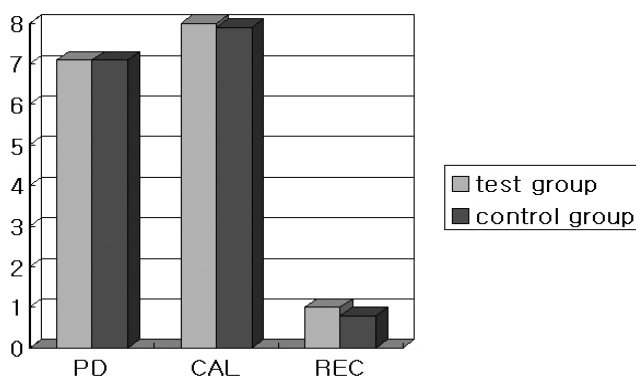
**Figure 2.** Comparison of changes of various clinical index on control group (mm)

**Table 3.** Comparison of various clinical index between two groups at baseline (mm)

	test group	control group
PD	7.1±0.7	7.1±0.5
CAL	8.0±1.3	7.9±0.9
REC	1.0±0.4	0.8±0.5

Each value represents mean±SD

Not statistically significant difference between two groups.



**Figure 3.** Comparison of various clinical index between two groups at baseline (mm)

치은 퇴축양은 술 전에  $0.8 \pm 0.5$  mm, 술 후 3개월에  $1.3 \pm 0.5$  mm, 술 후 6개월에  $1.5 \pm 0.9$  mm 로 술 전에 비해 술 후 3개월, 6개월에 유의성 있는 증가를 보였다( $p < 0.05$ ). (Table 2, Figure 2)

## 2. 시간에 따른 각 군간의 임상지수의 변화

### (1) 술 전의 임상지수의 유의성 검사

술 전 군 간의 임상지수들은 통계학적으로 유의한

차이가 없는 것으로 나타났다. (Table 3, Figure 3).

### (2) 술 후 3개월의 임상지수의 변화

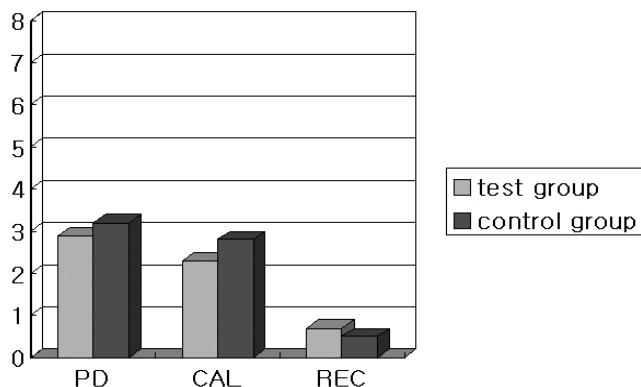
술 후 3개월에 치주낭 탐침깊이, 부착상실양의 변화량을 군 별로 비교한 결과, 실험군은  $2.9 \pm 1.0$  mm,  $2.3 \pm 0.9$  mm, 대조군은  $3.2 \pm 0.7$  mm,  $2.8 \pm 0.8$  mm 이었으며, 실험군과 대조군 간의 통계학적으로 유의한 차이는 없었다. 치은 퇴축양의 변화량은 실험군은  $0.7 \pm 0.5$  mm, 대조군은  $0.5 \pm 0.5$  mm로 군간에 유

**Table 4.** Comparison of changes of various clinical index between two groups from baseline to 3 months postoperatively (mm)

	test group	control group
PD	2.9±1.0	3.2±0.7
CAL	2.3±0.9	2.8±0.8
REC	0.7±0.5	0.5±0.5

Each value represents mean±SD

Not statistically significant difference between two groups.



**Figure 4.** Comparison of changes of various clinical index between two groups from baseline to 3 months postoperatively (mm)

의성은 없는 것으로 나타났다. (Table 4, Figure 4).

술 후 6개월에 변화량을 군 별로 술 전과 비교한 결과, 치주낭 탐침깊이, 부착상실량은 실험군이  $3.4 \pm 1.0$  mm,  $2.6 \pm 0.9$  mm, 대조군은  $3.8 \pm 0.8$  mm,

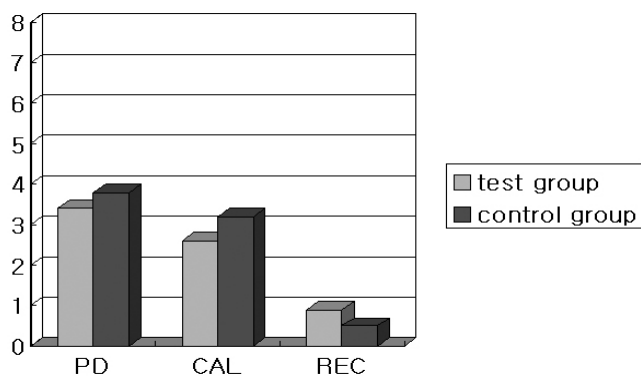
(3) 술 후 6개월의 임상지수의 변화

**Table 5.** Comparison of changes of various clinical index between two groups from baseline to 6 months postoperatively (mm)

	test group	control group
PD	$3.4 \pm 1.0$	$3.8 \pm 0.8$
CAL	$2.6 \pm 0.9$	$3.2 \pm 0.9$
REC	$0.9 \pm 0.5$	$0.6 \pm 0.5$

Each value represents mean  $\pm$  SD

Not statistically significant difference between two groups.



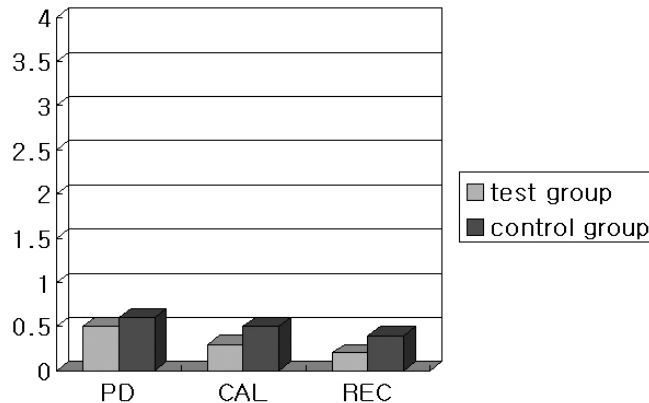
**Figure 5.** Comparison of changes of various clinical index between two groups from baseline to 6 months postoperatively (mm)

**Table 6.** Comparison of changes of various clinical index between two groups from 3 months to 6 months postoperatively (mm)

	test group	control group
PD	0.5±0.9	0.6±0.3
CAL	0.3±0.5	0.5±0.3
REC	0.2±0.5	0.2±0.4

Each value represents mean±SD

Not statistically significant difference between two groups.



**Figure 6.** Comparison of changes of various clinical index between two groups from 3 months to 6 months postoperatively (mm)

3.2±0.9 mm 이었으며 실험군과 대조군 간의 유의성 있는 차이는 없었다. 치은 퇴축량의 변화량은 실험군 0.9±0.5 mm, 대조군 0.6±0.5 mm 로 군간의 유의성은 없는 것으로 나타났다. (Table 5, Figure 5).

술 후 6개월에 변화량을 군 별로 3개월과 비교한 결과 치주낭 탐침깊이, 부착상실량은 실험군이 0.5±0.9 mm, 0.3±0.5 mm, 대조군은 0.6±0.3 mm, 0.5±0.3 mm 이었으며 군간에 유의한 차이를 보이지 않았다. 치은 퇴축량의 변화량은 실험군이 0.2±0.5 mm, 대조군이 0.2±0.4 mm 이었으며 군간에 유의한 차이를 보이지 않았다. (Table 6, Figure 6).

#### IV. 총괄 및 고찰

다근치에서 치주낭의 형성에 따른 치근 이개부 병변은 가장 흔한 증상이며 치료에 어려움이 있다<sup>34)</sup>.

치근의 해부학적 형태와 특징에 의해 치근 이개부에는 치태의 축적이 용이하고, 상하악 제1대구치는 다른 대구치에 비해 가장 먼저 구강 내에 맹출 함으로써 병변에 이환될 가능성이 높아진다<sup>35,36)</sup>. 이러한 치근 이개부 병변 치료의 이상적인 목표는 치조골, 치주인대, 백악질로 구성된 치주조직의 재생이며 환자가 유지 관리할 수 있는 환경의 회복이라고 할 수 있다. 이런 목표를 이루기 위해 2급 치근 이개부 병변에서는 골이식술 및 조직 유도 재생술 또는 이들을 병용하는 방법들이 사용되고 있다. Pontoriero 등<sup>37)</sup>은 2급 치근 이개부 병변에서 조직 유도 재생술을 이용해 성공적인 결과를 보고하였으며, 많은 연구에서 조직 유도 재생술이 2급 치근 이개부 병변에서 효과적이라고 보고하고 있다<sup>37-39)</sup>.

이처럼 치주 조직 재생을 위한 여러 가지 방법 중 비흡수성 차폐막을 이용한 조직 유도 재생술이 효과

적인 방법으로 알려져 있으나, 이 방법은 차폐막 제거를 위한 2차 수술의 불편 때문에 흡수되는 성질의 차폐막의 개발이 진행되고 있으며 현재까지 여러 가지 흡수성 차폐막이 개발되어 임상에 응용되고 있다(40). 그러나 흡수성 차폐막 역시 판막을 퇴축시키는 경향이 있어 종종 차폐막이 노출되었고, 이러한 차폐막의 노출은 신생골의 형성을 현저히 저하시키는 원인 중의 하나가 된다<sup>(41)</sup>. 그러나 calcium sulfate의 경우 판막을 퇴축시키지 않으며 노출된 calcium sulfate로의 상피 이주가 이물반응없이 쉽게 일어난다고 보고되고 있다<sup>(42)</sup>.

본 연구에 사용된 medical grade calcium sulfate(CAPSET<sup>®</sup>, Lifecore biomedical, USA)는 일반 석고와 달리 규칙적인 각기둥 모양의 입자 크기가 일정한  $\alpha$ -hemihydrate calcium sulfate로 경화시간과 석고의 밀도 그리고 흡수속도가 일정하다는 장점이 있다. Najjar는 calcium sulfate를 hydroxyapatite와 혼합이식한 연구에서 calcium sulfate는 hydroxyapatite의 적용을 용이하게 만들어 주며, 어느 정도의 신생골 형성을 증진시킨다고 보고하였다<sup>(43)</sup>. Sottosanti는 calcium sulfate를 탈회냉동건조 동종골과 함께 사용시 골유도 효과를 나타낼 수 있으며 탈회냉동건조골을 보호하며 상피조직과 결합조직의 하방성장을 막아줄 수 있다는 것을 관찰하였다<sup>(24)</sup>. 또한 발치창에 calcium sulfate와 bioactive glass를 혼합 이식한 연구에서도 발치창이 효과적으로 보존됨을 보고하였고, 6개월에 재진입시 기존골과 임상적으로 구분할 수 없었다고 하였다<sup>(42)</sup>. calcium sulfate를 차폐재료로 사용하여 골연하상을 치료한 임상연구에서는 calcium sulfate barrier를 이용한 군이 대조군에 비해 치주낭 깊이나 부착상실양에서는 차이가 없었지만 치조골의 재생은 더 많이 일어났다고 보고되었다<sup>(31)</sup>.

골이식 재료 중 자가골은 골 결손부에 가장 이상적인 이식재로 알려져 있으나 골을 얻기 위한 이차적인 수술이 필요하고 물량 공급에 한계가 있는 단점이 있다. 동종골은 이식재를 얻기 위한 이차 수술을 배제할 수 있다는 큰 장점을 가지지만 여러 연구

에서 동종골이 자가골에 비해 골치유가 늦음이 보고되었다<sup>(44,45)</sup>. 또한 동종골은 자가골에 비해 재혈관화 속도가 더 느리다. 최근 사용이 증가하고 있는 이종골은 골전도 능력을 가지고 있는 재료로 소의 해면골을 특수 가공하여 생산한 골이식 재료이다. Clergeau 등<sup>(46)</sup>은 치주적 골 결손부에 대한 인간 조직연구 및 동물 실험에서 이종골의 긍정적인 효과에 대해 보고하였다.

조직 유도 재생술과 골이식술을 병용하는 경우에서 Bowers 등<sup>(47,48)</sup>은 동종탈회동결건조골을 함께 이식하였을 때 더 많은 신생부착이 형성되는 것으로 보아 조직 유도 재생술과 골이식술을 병행 시 더 좋은 결과를 기대할 수 있다고 제안하였다. 또한 Simonpietri 등<sup>(49)</sup>은 조직 유도 재생술과 이종골을 병용한 결과 수평적 이개부 골재생에 효과적이라고 보고하였다. Leonardis 등<sup>(50)</sup>도 이개부 병변에서 골이식재와 흡수성 차폐막을 사용시 차폐막만 사용한 결과보다는 유의한 향상을 보인다고 언급하였다.

그러나 임상적인 적용에 있어 술자의 접근이 어렵거나 여러 가지 해부학적 구조물에 의한 장애로 골이식과 함께 차폐막을 적용할 수 없는 경우가 흔히 발생하게 된다. 이와 같은 문제를 해결하고 좀 더 나은 조직 유도 재생술의 결과를 얻기 위한 여러 가지 방법이 생각되었고 그러한 방법 중의 하나가 fibrin adhesive의 적용이다.

Fibrin adhesive는 사람의 혈장에서 합성되며, 자가 fibrin adhesive에는 platelet rich plasma에 비해 fibrinogen의 농도는 약 12배, 성장인자의 농도는 약 8배 더 함유되어 있다고 알려져 있다<sup>(51)</sup>. Fibrin adhesive에 포함되어 있는 fibronectin은 섬유아세포를 응집하는데 중요한 역할을 하며<sup>(52)</sup>, 세포 이동에도 중요한 역할을 한다<sup>(20)</sup>. Fibronectin은 치근면에 잘 부착되어 있어서 신부착을 바람직하게 이루어지도록 도와주며, 섬유아세포와 치주인대세포들의 이주를 활성화 시켜준다. 이러한 현상은 상실된 치주 조직의 재생을 유도하는데 기여한다<sup>(53,54)</sup>.

Pini-Prato 등<sup>(55,56)</sup>과 Cortellini 등<sup>(57)</sup>은 fibrin adhesive를 치주 조직 유도 재생술시 조직고정을 위



해서 사용하여 우수한 결과를 보고하였고, Hallman 등<sup>58)</sup>은 fibrin adhesive를 골이식시 함께 사용할 때 긍정적인 결과를 보여준다고 보고하였다.

Dogan 등<sup>59)</sup>은 개의 이개부 병소에 fibrin adhesive를 적용하여 적용하지 않은 군보다 결합조직의 부착과 골재생에 있어서 유의한 증가를 나타내었다고 보고하였다. Ohazama 등<sup>60)</sup>은 개실험에서 조직학적인 측정결과 fibrin adhesive를 사용한 군에서 대조군보다 더 많은 신생골이 생성되었다고 보고하였다. Cortellini 등<sup>61)</sup>은 fibrin adhesive의 골내 병소 적용시 해로운 효과가 있을지 연구한 논문에서 fibrin adhesive를 사용한 군과 사용하지 않은 군에서 얻어진 결과의 통계학적 유의성이 없다고 보고하였으며, 그러한 이유로 조직 유도 재생술을 증진시키기 위한 생물학적인 운반자로서의 적용이 가능할 것이라 결론 내렸다.

그러나 Carmagnola 등<sup>62)</sup>은 Bio-Oss와 함께 fibrin adhesive를 사용한 경우에 있어서 Bio-Oss만 사용한 군보다 이식재간의 접촉이 떨어져 있는 등의 이유로 부가적인 fibrin adhesive의 사용이 골이식재 사이의 융합에 해로운 작용을 한다고 보고하였다.

Fibrin adhesive는 thrombin에 의해 fibrinogen의 활성화가 유도되어 혈액응고 과정을 거치면 점차 단단하게 굳게 되어 fibrin clot을 형성하게 된다. 이로써 국소적인 지혈작용을 할 수 있게 되고 유동적인 조직을 고정할 수 있게 된다. 이는 골이식재가 흠어지지 않고, 원하는 부위에 잘 고정될 수 있도록 하게한다. 실제로 본 실험에서 이종골을 치근 이개부 결손부에 충전한 후 fibrin adhesive를 적용하였을 때 수분 내에 겔화 및 응고되어서 치은 판막을 다시 재위치 시킬 때에 골이식재의 흠어짐이 없었으며 봉합을 한 후 치은 판막과 봉합을 지지해 주는 역할을 해주었다. 이러한 결과는 2급 이개부 결손의 특성상 골이식재의 유지가 힘들고 술 후 저작이나 창상부위의 동요 등에 의해서 치유과정 중 골이식재의 소실에 의한 조직재생효과의 감소를 어느 정도 보상해주리라 사료되었고, 이러한 이식재의 안정성은 특히 치아 주변의 조직재생에 있어 중요한 요인

으로 생각되고 있다<sup>63)</sup>.

본 연구를 위한 시술시 대조군의 경우 이식부의 지혈이 매우 중요하였으며 지혈이 되지 않는 경우 이식재와 calcium sulfate가 혈액과 함께 빠져나오는 것을 볼 수 있었다. calcium sulfate 피개 이후에도 혈액과 섞이는 경우 calcium sulfate 재료가 묻어지거나 혈액이 자연제로 작용하여 경화시간이 길어짐을 관찰할 수 있었다. 또한 calcium sulfate barrier의 경화가 전혀 안되었을 때 판막을 봉합하면 그 두께가 1.5~2.0mm를 유지하지 못하고 판막 밖으로 calcium sulfate가 흘러나왔고, 완전히 경화가 일어났을 경우에는 경화된 calcium sulfate에 금이 가는 경우가 가끔 발생하여 calcium sulfate의 사용시 술자에 따라 술식이 민감함을 알 수 있었다. 그러나 calcium sulfate가 노출되는 경우에는 2주내에 상피로 덮였으며 이는 Camargo가 발치창에서 관찰한 내용과 동일하였다<sup>42)</sup>. 이에 반해 실험군은 이식부의 약간의 출혈은 이식시 별 문제가 되지 않았으며 술자에 따른 술식의 민감도도 거의 없었다. 또 이식재의 노출은 관찰되지 않았다.

본 연구 결과 실험군과 대조군 모두에서 술 전과 비교해 술 후 3개월, 6개월에 치주낭 탐침 깊이, 부착 상실량의 유의한 감소를 나타내었다( $p < 0.05$ ). 비록 대조군에서 치주낭 탐침 깊이, 부착 상실량의 감소가 더 높게 측정되었지만 통계학적 유의성은 없었다. 이는 fibrin adhesive가 기존의 조직 유도 재생술에 사용되는 차폐재료처럼 확실한 차폐효과를 나타내지는 못하지만 치은 상피와 결합조직의 하방 성장을 어느 정도 막아줄 수 있다고 생각되어진다. 이것은 fibrin adhesive의 치밀한 성질, 상대적으로 높은 기계적 유지력 뿐만 아니라 높은 농도로 존재하는 섬유소 성분으로 인한 fibrin의 이식재 및 혈병을 안정화시키는 작용 때문이라고 생각되어진다.

이상의 결과로 보아 fibrin adhesive를 이용한 골이식술과 calcium sulfate barrier를 이용한 골이식술은 치근 이개부 병변의 치료에 있어 치주낭 탐침 깊이, 부착 상실량의 감소 등 임상지수의 향상에 효과적이었으며, 두 술식간의 임상적 차이는 나타나지

않았지만, 술식을 시행함에 있어 fibrin adhesive를 이용한 골이식술이 더 쉽게 시술할 수 있다는 장점이 있었다. 따라서 골 결손부의 재생 술식 시행시 차폐막을 사용하기 어려운 경우에 골 이식의 성공을 도와주는 보조재로 사용할 수 있으리라 사료되며, 앞으로도 더욱 많은 표본을 대상으로 장기간에 걸친 연구가 필요할 것으로 사료되었다.

## V. 결 론

하악 2급 이개부 병변을 가지는 하악 대구치 결손부에 이종골 이식재를 이식한 후 fibrin adhesive로 고정하였을 때 그 치유 양상을 calcium sulfate barrier와 비교함으로써 fibrin adhesive가 골 이식재의 초기 고정과 골조직 재생에 미치는 영향과 임상적 효과를 알아보고자 하였다.

단국대학교 치과대학 부속 치과병원 치주과에 내원한 전신적으로 건강한 환자 23명에서 2급 치근 이개부 병변을 가지는 하악 대구치 26개의 치아를 대상으로 이종골 이식 후 fibrin adhesive를 적용한 13개의 치아를 실험군으로, 이종골 이식 후 calcium sulfate barrier를 적용한 13개의 치아를 대조군으로 설정하였다. 술 전과 술 후 3개월, 6개월에 치주낭 탐침깊이, 부착 상실양, 치은 퇴축양을 측정한 다음 술 전과 비교하여 다음과 같은 결과를 얻었다.

1. 두 군 모두에서 치주낭 탐침깊이, 부착 상실양은 술 전에 비해 술 후 3개월, 6개월에 통계학적으로 유의한 감소가 나타났다( $p < 0.05$ ).
2. 두 군 모두에서 치은 퇴축양은 술 전에 비해 술 후 3개월, 6개월에 통계학적으로 유의한 증가가 나타났다( $p < 0.05$ ).
3. 시간 경과에 따른 두 군 간의 변화량 비교시 술 후 3개월, 6개월에서 두 군 모두 치주낭 탐침깊이, 부착 상실양의 감소를 보였고, 치은 퇴축양의 증가를 보였으나 유의한 차이는 없었다.
4. 치주낭 탐침깊이와 부착 상실양의 감소는 술 후 3개월에서 가장 많이 보였다.

이상의 결과로 보아 2급 이개부 병변을 이종골과 fibrin adhesive로 치료시 술 전과 비교하여 치주낭 탐침깊이, 부착 상실, 치은 퇴축의 임상지수의 유의한 향상을 보였으나 대조군과 비교시 유의한 차이는 없었다.

## VI. 참고 문헌

1. Ash, M.M., Gitlin, B.N. and Smith, W.A. : Correlation between plaque and gingivitis, *J Periodontol* 1964;35:424-429.
2. Newell, D.H. : Current Status of the management of teeth with furcation invasions, *J Periodontol* 1981;52:559-564.
3. Socransky, S.S. : Relationship of bacteria to the etiology of periodontal disease, *J Dent Res* 1970;49:203-211.
4. Waerhaug, J. : A method for evaluation of periodontal problems on extracted teeth, *J Clin Periodontol* 1975;2:160-175.
5. Everett, F.G., Jump, E.B., Holder, T.D. and Williams, G.C. : The intermediate bifurcational ridge. A study of the morphology of the bifurcation of the lower first molar, *J Dent Res* 1958;37:162-175.
6. Grewe, J.M., Meskin, L.H. and Miller, T. : Cervical enamel projections: prevalence, location and extent with associated periodontal implications, *J Periodontol* 1965;36:460-475.
7. Larato, D.C. : Some anatomical factors related to furcation involvement, *J Periodontol* 1975;46:608-615.
8. Masters, D.H. and Hoskins, S.W. : Projection of cervical enamel into molar furcations, *J Periodontol* 1963;35:49-65.
9. Swan, R.H. and Hurt, W.C. : Cervical enamel projections as an etiologic factor in furcation involvement, *J Am Dent Assoc*

- 1976;93:342-355.
10. Brunsvold M, Mellonig J : Bone graft and periodontal regeneration. *Periodontol* 2000 1993;1:80-91.
11. Hiatt R, Schallhorn R : Intraoral transplants of cancellous bone and marrow in periodontal lesions. *J Periodontol* 1973;44: 194-208
12. Schwartz Z, Somers A, Mellonig JT et al. : Ability of commercial demineralized freeze-driven bone allograft to induce new bone formation is dependent on donor age but not gender. *J Periodontol* 1998;69: 470-478.
13. Becker W, Urist MR, Tucker LM, Becker BE, Ochsenbein C : Human demineralized freeze-dried bone: Inadequate induced bone formation in athymic mice. A preliminary report. *J Periodontol* 1995;66:822-828.
14. Wetzel AC, Stich H, Caffesse RG : Bone apposition onto oral implants in the sinus area filled with different grafting materials. A histological study in the beagle dogs. *Clinical Oral Implants Research* 1995;6:155-163.
15. Melcher AH. : On the repair potential of periodontal tissue. *J Periodontol* 1976;47: 256-260.
16. Gottlow J, Nyman S, Lindhe J, Karring T, Wennstrom J. : New attachment formation in the human periodontium by guided tissue regeneration. Case reports. *J Clin Periodontol* 1986;13:604-616.
17. Nyman S, Lindhe J, Karring T, Rylander H. : New attachment following surgical treatment of human periodontal disease. *J Clin Periodontol* 1982;9:290-296.
18. Nyman S, Gottlow J, Lindhe J, Karring T, Wennstrom J : New attachment formation by guided tissue regeneration. *J Periodontol* 1987;22:252-254.
19. Becker W, Becker B, Berg L, Prichard J, Caffesse R, Resenberg E : New attachment after treatment with root isolation and vertical osseous defects. *Int J Periodontics Restorative Dent* 1988;8:8-23.
20. Martas H. : Fibrin seal: the state of the art. *J Oral Maxillofac Surg.* 1985;43: 605-611.
21. Bosch P, Lintner F, Arbes H, Brand G. : Experimental investigations of the effects of the fibrin adhesive on the Kiel heterologous bone graft. *Arch Orthop Trauma Surg.* 1980;96:177-185.
22. 김영운, 류선열 : 성견의 골결손부에서 3종의 지혈제가 골재생에 미치는 영향. *전남치대 논문집* 1994;6:279-293.
23. Frame JW, Rout PG, Browne RM. : Ridge augmentation using solid and porous hydroxyapatite particles with and without autogenous bone or plaster. *J Oral Maxillofac Surg* 1987;45:771-777.
24. Sottosanti JS. : Calcium sulfate: a biodegradable and biocompatible barrier for guided tissue regeneration. *Compend Contin Educ Dent* 1992;13:226-234.
25. Sottosanti JS. : Aesthetic extraction with calcium sulfate and the principles of guided tissue regeneration. *Pract Periodont & Aesthetic Dent* 1993;5:61-69.
26. Sottosanti JS. Calcium sulfate is a safe, resorbable barrier adjunct to implant surgical procedures. *Dental Implants Update* 1993;4:69-73.
27. Bier SJ. : Plaster of Paris, an surgical dressing. *New York State Dent J* 1970; 36:347-352.
28. Bahn SL. : Plaster: a bone substitute. *Oral Surg Oral Med Oral Pathol* 1966;21:

- 672-681.
29. Radentz WH, Collings CK : The implantation of plaster of Paris in the alveolar process of the dog. *J Periodontol* 1965;36:357-364.
  30. 최동훈, 최성호, 조규성, 채중규, 김종관, 문익상 : The effect of calcium sulfate on the periodontal healing of 2-wall intrabony defects in dogs. *대한치주과학회지* 1997;27:395-403.
  31. Kim CK, Chai JK, Cho KS, Moon IS, Choi SH, Sottosanti JS, Wikesjo ME : Periodontal repair in intrabony defects treated with a calcium sulfate implant and calcium sulfate barrier. *J Periodontol* 1998;69:1317-1324.
  32. Bell WH : Resorption characteristics of bone substitutes. *Oral Surg Oral Med Oral Pathol* 1964;17:650-657.
  33. Glickman I : Bifurcation involvement in periodontal disease. *J Am Dent Assoc* 1950;40:528.
  34. Oison, A.M. : The root surface and regulation ; present therapeutic limitations and future biologic potentials. *J Clin Periodontol* 1986;13:995-1001.
  35. Rober, C.B. : Furcation development of human mandibular first molar teeth. A histologic graphic reconstructional study. *J Periodontal Res* 1983;18:412-419.
  36. Sandier, H.C., and Stahal, S.S. : The measurement of periodontal disease prevalence. *JADA* 1959;58:93-111.
  37. Pontoriero R, Lindhe J, Nyman S, Karring T, Rosenberg E, Sanavi F : Guided tissue regeneration in degree II furcation-involved mandibular molars. A clinical study. *J Clin Periodontol* 1988;15:247-254.
  38. Lekovic V, Kenney EB, Kovacevic K, Carranza Jr FA : Evaluation of guided tissue regeneration in class II furcation defects. A clinical re-entry study. *J Periodontol* 1989;60:694-698.
  39. Caffesse R, Smith BA, Duff B, Morrison EC, Merrill D, Becker W : Class II furcations treated by guided tissue regeneration in humans. Case reports. *J Periodontol* 1990;61:510-514.
  40. Araujo MG, Berglundh T, Lindhe J. : GTR treatment of degree III furcation defects with 2 different resorbable barriers. An experimental study in dogs. *J Clin Periodontol* 1998;25(3):253-259.
  41. de Sanctis M, Zucchelli G, Clauser C. : Bacterial colonization of bioabsorbable barrier material and periodontal regeneration. *J Periodontol* 1996;67:1193-1200.
  42. Camargo PM, Lekovic V, Weinlaender M, Klokkevold PR, Kenney EB, Dimitrijevic B, Nedic M, Jancovic S, Orsini M. : Influence of bioactive glass on changes in alveolar process dimensions after exodontia. *Oral Surg Oral Med Oral Pathol Oral Radiol Endod* 2000;90:581-586.
  43. Najjar TA, Lerdrit W, Parsons JR. : Enhanced osseointegration of hydroxyapatite implant material. *Oral Surg Oral Med Oral Pathol* 1991;71:9-15.
  44. Oklund SA, Prolo DJ, Gutierrez RV, King SE : Quantitative comparison of healing in cranial fresh autograft, frozen autografts and processed autograft, and allografts in canine skull defects. *Clin Orthop* 1986;205:269-291.
  45. Mellonig JT, Bowers GM, Bailey RC : Comparison of bone graft materials. Part I. New bone formation with autografts and allografts determined by Strontium-85. *J*

- Periodontol 1981;52:291-296.
46. Clergeau LP, Danan M, Clergeau-Guerithault S, Brion M : Healing response to anorganic bone implantation in periodontal intrabony defects in dogs. Part I. Bone regeneration. A microradiographic study. *J Periodontol*. 1996;67:140-149.
  47. Bowers GM, Chadorff B, Carnevale R, Mellonig JT, Corio R, Emerson J, Stevens J, Romberg E : Histologic evaluation of new attachment apparatus formation in humans. Part I. *J Periodontol* 1989;60: 664-674.
  48. Bowers GM, Chadorff B, Carnevale R, Mellonig JT, Corio R, Emerson J, Stevens J, Romberg E : Histologic evaluation of new attachment apparatus formation in humans. Part II. *J Periodontol* 1989;60: 675-682.
  49. Simonpietri JJ, Novaes AB, Batista EL, Feres EJ : Guided tissue regeneration associated with bovine-derived anorganic bone in mandibular class II furcation defects. 6-month results at re-entry *J Periodontol* 2000;71:904-911.
  50. D. De Leonardis, A.K, Garg, V, Pedrazzoli, and G.E, Pecora : Clinical evaluation of the treatment of class II furcation involvement with bioabsorbable barriers alone or associated with demineralized freeze-dried bone allograft. *J Periodontol* 1999; 70: 8-12.
  51. Thom JJ, Srensen H, Weis-Fogh U, Andersen M : Autologous fibrin glue with growth factors in reconstructive maxillofacial surgery. *Int J Oral Maxillofac Surg* 2004;33:95-100.
  52. Grinnel F, Feld MK : Initial adhesion of human fibroblasts in serum-free medium. Possible role of secreted fibronectin. *Cell* 1979;17:117-129.
  53. Caffesse RG, Kerry GJ, Chaves ES : Clinical evaluation of the use of citric acid and autologous fibronectin in periodontal surgery. *J Periodontol* 1988;59:565-568.
  54. Caffesse RG, Nasjleti CE, Anderson GB, Lopatin DE, Smith BA, Morison EC : Periodontal healing following guided tissue regeneration with citric acid and fibronectin application. *J Periodontol* 1991;62:21-29.
  55. Pini Prato GP, De Paoli S, Clauser C : On the use of a biologic sealing system(Tissucol) in periodontal surgery. *Int J Periodontics Restorative Dent* 1983;33:33-38.
  56. Pini Prato GP, Cortellini P, Clauser C : Fibrin and fibronectin sealing system in a guided tissue regeneration procedure. A case report. *J Periodontol* 1988;59:679-683.
  57. Cortellini P, De-Sanctis M, Pini Prato GP, Baldi C & Clauser C : Guided tissue regeneration procedure using a fibrin-fibronectin sealing system in surgically induced recession in dogs. *Int J Periodontics Restorative Dent* 1991;11:151-163.
  58. Hallman M, Lundgren S, Sennerby L : Histologic analysis of clinical biopsies taken 6 months and 3 years after maxillary sinus floor augmentation with 80% bovine hydroxyapatite and 20% autogenous bone mixed with fibrin glue. *Clin Implant Dent Relat Res* 2001;3(2):87-96.
  59. Dogan A, Taner L, Oygur T, Balos K : Effects of fibrin adhesive material(Tissucol) application on furcation defects in dogs. *J Nihon Univ Sch Dent* 1992;34(1):34-41.
  60. Ohazama A, Isatsu K, Hatayama J, Okamatsu Y, Tachikawa T, Hasegawa K : Periodontal tissue regeneration using fibrin

- tissue adhesive material in vitro and in vivo. *Periodontal Clin Investig.* 1996;18(1):26-38.
61. Cortellini P, Pini Prato GP, Tonetti MS. : No detrimental effect of fibrin glue on the regeneration of intrabony defects. A controlled clinical trial. *J Clin Periodontol.* 1995;22(9):697-702.
  62. Carmagnola D, Berglundh T, Lindhe J. : The effect of a fibrin glue on the integration of Bio-Oss with bone tissue. A experimental study in labrador dogs. *J Clin Periodontol.* 2002;29(5):377-383.
  63. Reynolds MA, Bowers GM. : Fate of demineralized freeze-driven bone allografts in human intrabony defects. *J Periodontol* 1996;67:150-157.

## A comparative study of the clinical effects of Fibrin adhesive and Calcium sulfate barrier in the treatment of mandibular class II furcations using Xenograft

Seung-Ho Kwak, Chin-Hyung Chung, Sung-Bin Lim, Ki-Seok Hong

Department of Periodontology, College of Dentistry, Dan-Kook University

Periodontal regeneration refers to the restoration of bone, cementum and periodontal ligament to their original levels before damage from periodontal disease process. Various surgical techniques to the promotion of periodontal regeneration have been used. Bone graft and guided tissue regeneration have used for the regeneration of furcation involvements which caused by periodontal disease. Fibrin adhesive is agents that have been shown to be effective in periodontal regeneration and biological carrier. Calcium sulfate which is one of the resorbable barrier materials has used for guided tissue regeneration.

The purpose of this study was to compare the clinical effects between bone graft using fibrin adhesive and calcium sulfate barrier in the mandibular class II furcation involvement. For the study, twenty-six class II furcation involved teeth were surgically treated. 13 furcation defects(test group) were treated with bonegraft and fibrin adhesive and the others(control group) were treated with bone graft and calcium sulfate barrier. Pocket depth, clinical attachment level and gingival recession were measured at baseline, postoperative 3 and 6 months.

The results of the study are as follows:

1. The change of pocket depth and clinical attachment level in both groups was decreased significantly at 3, 6 months than at baseline( $p < 0.05$ ).
2. The change of gingival recession in both groups was increased significantly at 3, 6 months than at baseline( $p < 0.05$ ).
3. The change of pocket depth and clinical attachment level in both groups was decreased at 3, 6 months, and the change of gingival recession in both groups was increased at 3, 6 months but there were no statistically or clinically significant differences with both groups.
4. The significant reduction of the pocket depth and clinical attachment level exhibited marked changes at 3 months in both groups.

In conclusion, the results of this study suggest that there are no statistically or clinically significant differences between fibrin adhesive and calcium sulfate barrier in the treatment of class II furcations using xenograft.

