

생체 유래 골 이식재(OCS-B)의 안전성 및 유효성에 관한 연구

박호남¹ · 한상혁⁵ · 김경화^{1,4} · 이상철⁵ · 박윤정^{2,4} · 이상훈^{3,4}
김태일¹ · 설양조¹ · 구 영^{1,4} · 류인철¹ · 한수부¹ · 정종평^{1,4}

¹서울대학교 치과대학 치주과학교실

²서울대학교 치과대학 두개악안면재건과학 전공

³서울대학교 치과대학 치과생체재료과학교실

⁴지능형 생체계면공학연구센터, 한국과학재단

⁵(주) 나이백

I. 서론

골 결손부의 회복을 위해 자가 골이나 동종 골을 이식하는 방법은 오래 전부터 이용되어 왔고 현재에도 가장 일반적인 골 이식술의 방법이 되고 있다. 자가 골이나 동종 골은 골원발생능력(osteogenic activity)은 우수하나 널리 사용하기에는 여러 가지 문제점이 많다. 자가 골 이식 법은 골 채취를 위한 부가적인 수술의 필요성, 시술 후의 합병증의 발생, 부가적 수술로 인한 부담 가중, 이식골 채취 양의 제한성, 시술 비용의 증대 등 임상에 상용하기에는 많은 어려움이 있고 이종골 이식은 항원성의 문제와 감염성 질환의 전이 등의 문제점을 가지고 있다.¹⁾ 따라서 치조골 결손부 회복을 위해서 이를 대체할 수 있는 대체 물질에 관심을 가지게 되었다.²⁻⁵⁾ 그러므로 이를 보완하기 위해서 동물 특히 소나 송아지의 뼈를 이용하는 이종골 이식이 연구되어왔다. 이종골 이식은 개체 간에 유전적인 이식 항원의 문제점이 있어

많은 연구들은 이종 골을 다양하게 처리하여 면역반응을 최소로 경감시키는데 중점을 두었다.

골 이식 재료는 기본적으로 면역 반응이나 염증 반응을 야기하지 않는 생적합성, 재생 골로 적절히 치환될 수 있는 흡수성, 골전도성, 골유도성, 소독가능성, 방사선 불투과성, 골과 비슷한 강도, 경제성 등이 요구된다. 이상적인 골 대체재는 궁극적으로 완전히 흡수되면서 새로운 골 형성을 가능하게 하여야 한다.

1966년 Jensen 등은 산호나 조류에서 채취한 수산화인회석보다 동물에서 채취한 수산화인회석이 더 우수하다고 하였다. 둘 다 생체 적합성이 좋으며 골전도성이 있으나 동물에서 채취한 수산화인회석이 3차원적으로 인체골과 유사한 구조를 가지며 이는 골치유에 중요한 효과를 가진다고 했다.⁶⁾ 또한 1985년 Stephen 등은 성견 실험에서 탈단백 소뼈 분말을 사용하여 인위적인 치주 병변 치료시 골 이식이 임상적으로 숙주에 잘 적합되며 염증반응이나 항원-

*본 연구는 과학재단 산하 ERC(지능형 생체 계면 공학 연구 센터)에서 연구비를 지원 받았음.

교신 저자 : 정종평, 서울시 종로구 연건동 28번지 서울대학교 치과대학 치주과

e-mail : ccpperio@snu.ac.kr

항체 반응이 나타나지 않았다고 보고하였다.⁷⁾

1991년 Pinholt 등은 백서 실험에서 생체 유래 inorganic bovine bone mineral은 우수한 골 형성능력을 보여주며 흡수가 가능하다고 보고하였다.⁸⁾ 1992년 Klinge 등은 가토 두개부에 형성된 골 결손 부에서 매식된 생체 유래 inorganic bovine bone mineral은 우수한 골 형성능력을 보여주며 2주부터 다핵 거대세포에 의하여 흡수가 일어났다고 보고하였다.⁹⁾ 하지만 다른 동물 실험에서 연구된 보고에 의하면 생체 유래 inorganic bovine bone mineral이 흡수가 가능한 골 대체제인가에 대하여 부정적인 결과를 보여주고 있다. 1999년 Young은 가토 실험에서 12주간 생체 유래 inorganic bovine bone mineral을 이식한 후에 골 형성능력과 생체 유래 inorganic bovine bone mineral의 흡수성을 자가골과 비교하여 관찰하였다. 자가골은 우수한 골 형성 능력과 치환됨을 보였지만, 생체 유래 inorganic bovine bone mineral은 우수한 골 형성능을 보였지만 흡수성은 보이지 않았다.¹⁰⁾ 2001년 Artzi 등은 인체에서 발치와 내에 생체 유래 inorganic bovine bone mineral을 이식한지 9개월 후에 조직학적으로 관찰하였다. 조직학적 관찰 결과 생체 유래 inorganic bovine bone mineral 주위에 골 형성을 관찰할 수 있었고 임프란트 식립에도 적절한 골질을 보였다. 하지만 9개월 간의 치유기간에도 불구하고 생체 유래 inorganic bovine bone mineral은 흡수를 보이지 않았고 결합조직이 23%, 이식재가 30%나 관찰되었다.¹¹⁾ 심지어 1997년 Skoglund 등의 보고에 의하면 인체에서 생체 유래 inorganic bovine bone mineral 이식 후 9개월에서 44개월 이후에 관찰한 결과에 의하면 우수한 골 형성 능력을 보였지만 생체 유래 inorganic bovine bone mineral의 흡수는 보이지 않았으며 약간의 생체 유래 inorganic bovine bone mineral particle의 분해만 보였다고 하였다.¹²⁾ 게다가 1998년 Becker 등의 보고에 의하면 인체 실험에서 3-6개월 간의 관찰기간 동안 생체 유래 inorganic bovine

bone mineral은 골 형성이 일어나지 않았다고 보고하였고, 2003년 Carmagnola 역시 인체 실험에서 7개월 간의 관찰기간 동안 비슷한 결과를 보고하였다.¹³⁻¹⁴⁾

이번 연구의 목적은 생체친화성이 우수하고 신속한 골형성능 및 적절한 생체 내 흡수성을 지닌 생체 유래 골 이식재의 안정성과 유효성을 연구하는 것이다. 소뼈를 새로운 방법으로 처리한 OCS-B(나이백, 한국)를 인위적으로 형성된 가토의 두개부 결손 부에 이식하여 골 형성 반응을 조직학적으로 비교 분석하는 것과 백서의 대퇴부 근육에 이식하여 OCS-B의 조직 반응을 관찰하였다.

II. 연구재료 및 방법

1. OCS-B의 제조 과정

OCS-B는(주) 나이백으로부터 공급받아 실험을 진행하였다. 소의 대퇴부 부위에서 취득한 뼈를 골 절단기를 이용하여 약 5cm³ 크기로 절단하고 증류수에서 24시간 동안 침적하여 뼈에 존재하는 혈액 성분을 제거하였다. 이후 뼈에 존재하는 유기물을 제거 및 건조후 0.7mm 이하의 크기가 되도록 분쇄하였다. 유기물 제거가 완료된 후 잔존하는 용매를 제거하기 위하여 증류수로 세척한다. 또한 상기의 탈지와 탈단백 처리가 완료된 건조 뼈분말은 고온 열처리하여 잔존하는 지질과 단백질을 제거하였다. 열처리에 사용되는 전기로는 분당 2℃로 승온시켰으며, 뼈 분말은 400℃이상에서 3시간 동안 열처리시킨 후 노냉시켰다. 열처리가 완료된 뼈 분말중 215~425 μ m 크기의 입자를 선택하여 골이식 대체제로 사용하였다.

2. OCS-B 골이식재의 주사전자 현미경을 이용한 표면분석

제조된 OCS-B 골이식재를 체를 이용하여 입경이 212 μ m~425 μ m 크기로 분별한 OCS-B 입자를 미

분말의 제거를 위해 정제수로 세척하여 110℃에서 하루 동안 건조한 후 장방출주사전자현미경(FE-SEM, field-emission SEM, Hitachi S-3500N model)을 이용하여 100배에서 50000배까지 분석하였다. 이 때 시료를 OsO₄로 coating시켜 전자기 빔의 불규칙적인 회절을 방지하였다.

3. 가토 두개부 골결손부의 형성 및 OCS-B 이식

4마리의 웅성가토(New Zealand White rabbit)를 염산 자일리신(Rompun[®], 한국바이엘, 한국)과 염산 케타민(Ketalar[®], 유한양행, 한국)을 1:4로 혼합하여 근주하여 마취하고, 두부의 정수리 부분의 털을 깎는다. Potadine으로 소독한 후 2% 리도카인으로 국소마취를 추가로 실시하였다. 소독된 두피를 정중선을 따라서 3cm정도 절개한 후, 골막을 박리하여 두개골을 노출시켰다. 내경 8mm의 trephine bur(3i implant innovation, USA)를 이용하여 좌우의 측두골에 대칭으로 2개의 원형 골결손부를 형성하였다. 이때 두개골의 열손상을 방지하기 위하여 충분한 식염수로 관주하였으며, 두개골 하방의 뇌막에 손상을 주지 않도록 주의하였다. 이렇게 형성된 원형의 골 결손부에 OCS-B를 넣은 후에 골막과 두피를 흡수성 봉합사와 수술용 실크를 이용하여 봉합하고, 항생제(Kanamycin[®], 삼양약화학, 한국)를 근주하였다.

4. 백서 근육 내 OCS-B 이식

6마리의 백서를 염산 자일리신(Rompun[®], 한국바이엘, 한국)과 염산 케타민(Ketalar[®], 유한양행, 한국)을 1:4로 혼합하여 근주하여 마취하였다. 소독된 쥐 다리의 대퇴부에 4cm 정도의 절개를 가하고 수술용 가위를 이용하여 피하결합조직을 박리하고 근육을 노출시킨 후, 다시 근육을 hemostat와 수술

용 가위를 이용하여 근섬유결을 따라 dissection하여 공간을 얻은 후 OCS-B를 근육 내에 이식하였다. 6마리 쥐의 좌우 대퇴부에 각각 이식하였다. 매식후 입구의 근섬유들을 흡수성 봉합사로 봉합하고 상부의 피부를 다시 수술용 실크로 봉합하였다.

5. 조직 표본의 제작 및 관찰

수술 2주, 4주 후에 가토를 CO₂ chamber에 넣어서 희생하고, OCS-B가 이식된 두개부의 조직과 근육 조직을 수거하였다. 수거한 조직을 포르말린용액에 넣고 고정시킨 후 통법에 따라 비탈회 표본을 제작하였다. Super low-viscosity Embedding Media(Polyscience Inc., PA)를 사용하여 포매하고, Exakt cutting 및 grinding system(Exakt-Appreateb, Germany)으로 절단, 연마하여 두께 30 μ m가량의 조직표본을 제작하였다. 제작된 표본을 multiple staining 용액으로 염색을 시행한 후 광학현미경(Olympus BH-2 light micro-scope, Olympus Optical Co., Osaka, Japan)하에서 조직학적 관찰을 실시하였다.

III. 연구결과

1. OCS-B의 전자 현미경 관찰

Fig-1A는 OCS-B의 100배 전자 현미경 사진이다. 소뼈 유래 이종골의 대표적 형태인 파쇄된 해면골 형태를 나타내고 있다. Fig-1B,C는 OCS-B의 1000배 10000배 전자 현미경 사진이다. OCS-B 표면에서 불순물인 미세분말이 거의 관찰되지 않는다. Fig-1D는 OCS-B의 50000배 사진이다. 사진에서 보듯이 OCS-B는 수산화인회석의 입자 크기가 전부 100nm 이하이며 표면의 구조는 천연의 저결정성 수산화인회석과 동일함을 알 수 있다.




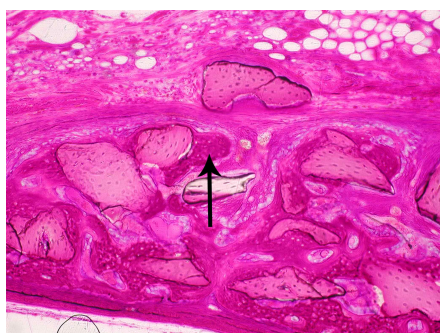
Figure 1. Scanning electron microscopic image of OCS-B

2. 가토내 OCS-B 조직학적 관찰

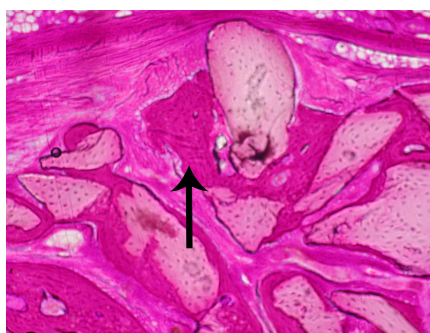
Fig-2A는 OCS-B가 매식된 지 2주후 100배 확대된 조직 사진이다. OCS-B 주위에 신생골이 형성된 것을 관찰할 수 있다. 화살표가 가리키는 부위에서 왕성한 신생골 형성을 관찰할 수 있다. Fig-2B는 OCS-B의 4주 후 100배 확대된 조직 사진이다. 화살표가 가리키는 부위를 포함해서 OCS-B particle 주위에 신생골들이 왕성하게 형성된 것을 관찰할 수 있다. 화살표가 가리키는 부위에서 새로 형성된 신생골이 서로 융합하여 성장하는 것을 관찰할 수 있다.

3. 백서 근조직 내에서의 OCS-B 조직 반응

OCS-B의 조직 반응을 관찰하기 위하여 백서 근육 내에 이식한 후 1주, 2주 후의 조직 사진이다. Fig-3A,B는 OCS-B 이식 1주 후의 조직 사진이다. OCS-B가 별다른 이물 반응 없이 조직과 잘 융화되고 있다. Fig-3C,D는 OCS-B 이식 2주 후의 조직 사진이다. 역시 염증세포침윤이 보이지 않았으며 별다른 이물 반응이 나타나지 않았고 섬유성 결합 조직으로 싸여 있었다. 200배 사진에서 섬유성 결합 조직층이 점차 근조직으로 대체되고 있는 것을 관찰할 수 있다.

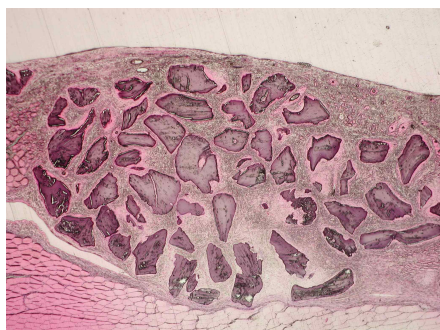

A. 2 week $\times 100$

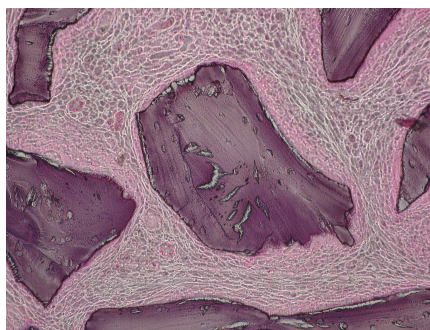


B. 4 week $\times 100$

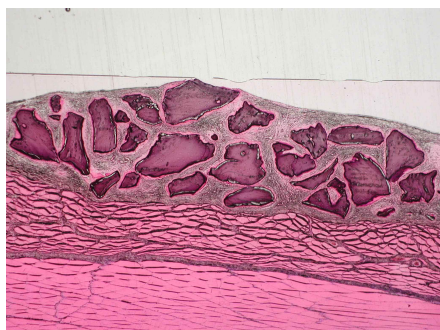
Figure 2. Histologic view of rabbit calvarial defect filled with OCS-B



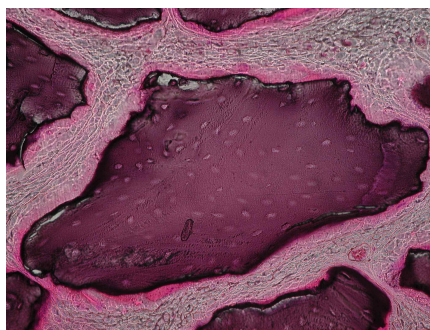A. 1 week $\times 40$



B. 1 week $\times 200$



C. 2 week $\times 40$



D. 2 week $\times 200$

Figure 3. Histologic view of mouse muscle inserted with OCS-B

IV. 총괄 및 고찰

자가골 혹은 동종골 이식은 두개 악안면 영역과 정형외과 영역에서 골 결손부를 치료하기 위하여 사용되어져 왔다. 자가골은 골 이식제의 Gold standard로 간주되어 왔다.¹⁵⁾ 그러나 자가골 채취를 위해서는 공여부 형성을 위한 수술이 필요하며 얻을 수 있는 골의 양이 한정적이고, 자가골은 흡수성이 큰 단점이 보고되고 있다.¹⁶⁾ 동종골은 면역 반응의 가능성, 감염성 질환의 전이 뿐만 아니라 역시 흡수성이 크다는 단점을 가지고 있다. 따라서 최근 수년동안 골 대체재에 대한 관심이 증가하고 있다.

소뼈는 골 대체재로서 가장 흔히 사용되는 재료이다. 유기질을 제거하기 위하여 화학적인 처리뿐만 아니라 통상적으로 1,000℃ 이상의 고온에서 수 시간 동안의 열처리를 하기 때문에 골 본래의 구조를 상실하고 ceramic으로 변환된다. 이는 골 전도성을 감소시켜서 골 형성능을 감소시키므로 최근에는 보다 저온에서 열처리를 하는 추세이다. 이는 bovine spongiform encephalopathy를 야기하는 prion protein을 잔존시킬 수 있는 위험성을 증가시킨다. 실제로 1992년 Brown 등의 보고에 의하면 인체에서 유래된 의료 제품에 의하여 bovine spongiform encephalopathy가 전염된 사례를 보고하고 있다.¹⁷⁾ 하지만 2001년 Wenz 등은 Bio-oss에서 bovine spongiform encephalopathy을 일으킬 수 있는 prion protein을 포함한 어떤 유기질도 관찰되지 않는다고 보고하였다.¹⁸⁾

생체 유래 inorganic bovine bone mineral의 골형성 능력에 관한 결과는 상충되는 것이 많다. 1998년 Becker 등은 사람 발치와에 생체 유래 inorganic bovine bone mineral을 이식한 후 3-6개월 후에 조직학적인 관찰을 하였다. 결과는 생체 유래 inorganic bovine bone mineral이 결합 조직에 둘러 싸여 존재하였으며 발치와 주변의 인접골과는 연결되는 많은 상태로 존재하여 생체 유래 inorganic bovine bone mineral의 골 형성능에 의문을 제기하였다.¹³⁾ 하지만 2000년 Artzi 등은 역

시 사람 발치와에 생체 유래 inorganic bovine bone mineral을 이식한 후 9개월 후에 조직학적인 관찰을 하였는데 우수한 골 형성능을 보고하였다.¹⁹⁾

가토의 두개 골결손부 실험에서 OCS-B는 2주부터 우수한 골 형성능력을 보여주었다. OCS-B는 2주부터 다량의 신생골이 이식재 표면에 나타났으며 4주 표본에서는 2주 표본에 비하여 더욱 더 성숙된 골 조직 양상과 증가된 양을 보여주었다. OCS-B가 2주부터 우수한 골 형성능을 보여주는 것은 소뼈를 처리하는 제조 공정에 따른 차이로 생각된다. OCS-B는 기존의 소뼈 처리 과정과는 다르게 소뼈를 분쇄한 후에 탈단백 공정과 탈지방 공정을 시행하였다. 이러한 탈단백, 탈지방 공정을 통하여 적정도의 carbon이 OCS-B 표면에 존재하게 되었고 이것이 OCS-B의 우수한 골 형성능력으로 나타난 것으로 생각된다.

이번 실험의 목적은 새로운 방법으로 소뼈를 처리한 생체 유래 골이식재인 OCS-B의 골 형성능을 연구하는 것이었다. 실험 결과는 초기 2주부터 우수한 골 형성능을 확인할 수 있었다. 물론 기존의 다른 탈단백 이중골 또한 우수한 골 형성 능력을 보여주지만 이들은 장기간의 시험기간을 요하였던것에 비해, OCS-B는 이식 초기 2주부터 우수한 골 형성 반응을 확인하였다. 이러한 결과에 의해 연구된 OSC-B는 최근 치과계의 관심 주제인 발치 후 즉시 Implant를 식립하는 경우나 Implant 식립 즉시 부하를 가하는 경우 골이식재가 필요한 상황에 적용될 수 있으며 이로써 신속한 골형성능을 제공할 것으로 예측되었다. 또한 기존의 치주조직 재생술식에서도 차폐막과 함께 우수한 결과를 나타낼 것이다.

이 번 연구에서 OCS-B는 osteoclast에 의한 resorption은 관찰되지 않았다. 이는 실험 기간이 4주로 짧기 때문이다. 그러나 조직 관찰에서 기존의 이식재가 보여주는 염증반응은 거의 나타나지 않은 것으로서 우수한 생체적합성을 지니고 있음을 알수 있었다. 따라서 장기간의 관찰에 의한 OCS-B의 resorption 가능성이 확인된다면 OCS-B의 우수한 골 형성 능력과 함께 적합한 골이식재로서 제시가 될 것이며 현재 장기간 흡수시험이 진행 중이다.

V. 결론

OCS-B는 한우의 뼈를 이용하여 분쇄, 탈지처리 및 탈단백 공정을 한 후 열처리와 분급공정을 통하여 제조된 골이식재 분말이다. OCS-B는 전자현미경 사진에서 파쇄된 해면골 형태의 균일한 결정 상태를 보였다. 가토 결손부 이식 결과 OCS-B는 2주부터 이식골 주변에서 osteoid 및 new bone formation의 우수한 골 형성 반응을 보였다. 4주에서는 2주에 비하여 형성된 골이 서로 가교를 이루며 왕성한 골 형성을 보였다. 또한 OCS-B는 백서 근육내 이식 결과 염증 반응을 나타내지 않았고 생체 친화력을 보임으로써 골형성력과 함께 우수한 골이식제로서의 가능성이 제시되었다.

VI. 참고문헌

1. 이용무, 김석영, 신승윤, 구 영, 류인철, 정종평. 생분해성 다공질 Calcium Metaphosphate 블록의 조직적합성에 관한 연구. 대한치주과학회지 1998;28:559-566
2. Yukna RA, Mayer ET, Brite DV. Longitudinal evaluation of durapatite ceramic as an alloplastic implant in periodontal defects after 3 years J Periodontol. 1984;55:633-637
3. Meffert RM, Thomas JR, Hamilton KM, Brownstein CN. Hydroxyapatite as an alloplastic graft in the treatment of human periodontal osseous defects. J Periodontol. 1985;56:63-73
4. Klinglberg J. Scleral allograft in the repair of periodontal osseous defects. NY state Dent J 1972;38:418-420
5. Radents WH, Collings CK. The implantation of plaster of paris in the alveolar process of the dog. J Periodontol. 1965;36:357-364
6. Jensen SS, Aaboe M, Pinholt EM. Tissue reaction and material characteristics of four bone substitutes. Int J oral Maxillofacial Implant. 1966;11:55-66
7. Stephan T, Sonis RC, Williams, Marjorie K, Jeffcoat. Healing of spontaneous periodontal defects in dogs treated with xenogenic demineralized bone. J Periodontol. 1979;50:23-27
8. Pinholt EM, Bang G, Haanaes HR. Alveolar ridge augmentation in rats by Bio-oss. Scand J Dent Res 1991;99:154-161.
9. Klinge B, Alberius P, Isaksson S, Jonsson AJ. Osseous response to implanted natural bone mineral and synthetic hydroxylapatite ceramic in the repair of experimental skull bone defects. J oral maxillofac Surg 1992;50:241-249
10. Young C, Sandstedt P, Skoglund A. A comparative study of anorganic xenogenic bone and autogenous bone implants for bone regeneration in rabbits. Int J oral Maxillofacial Implant. 1999;14:72-76
11. Artzi Z, Tal H, Dayan D. Porous bovine bone mineral in healing of human extraction sockets: 2. Histochemical observations at 9 months J Periodontol. 2001;72:152-159
12. Skoglund A, Hising P, Young C. A Clinical and histologic examination in humans of the osseous response to implanted natural bone mineral. Int J oral Maxillofacial Implant. 1997;12:194-199
13. Becker W, Clokie C, Sennerby L, Urist MR, Becker BE. Histologic findings after implantation and evaluation of different grafting materials and titanium micro

- screws into extraction sockets: case reports. *J Periodontol.* 1998;68:414-421
14. Carmagnola D, Adriaens P, Berglundh. Healing of human extraction sockets filled with Bio-oss. *Clin Oral Impl Res.* 2003;14:137-143
 15. Goldberg VM, Stevenson S. Natural history of autografts and allografts. *Clin Orthop Related Res.* 1987;225:7-15
 16. Burchardt H. The biology of bone graft repair. *Clin Orthop* 1983;174:28-32.
 17. Brown P, Preece MA, Will RG. "Friendly fire" in medicine: hormones, homogrfts, and Creutzfeldt-Jakob disease in the UK. *Lancet.* 1992;340:24-27
 18. Wenz B, Oesch B, Horst M. Analysis of the risk of transmitting bovine spongiform encephalopathy through bone grafts derived from bovine bone. *Biomaterials.* 2001;22:1599-1606
 19. Artzi Z, Tal H, Dayan D. Porous bovine bone mineral in healing of human extraction sockets. Part I: histomorphometric evaluations at 9 months. *J Periodontol.* 2000;71:1015-1023
 20. 신승윤, 박호남, 김경화, 이승진, 박윤정, 구 영, 류인철, 한수부, 정종평. 키토산 나노 차폐막의 골조직 재생유도 능력에 관한 조직학적 연구. *대한치주과학회지* 2004;34:543 -548
 21. 조진상, 김종여, 정진형, 임성빈. 성견 치근 이개부 병소에서 이종골 이식재의 치주조직 재생에 미치는 영향에 대한 비교 연구. *대한치주과학회지* 2000;30:277-285

A study on the safety and efficacy of bovine bone-derived bone graft material(OCS-B)

Ho-Nam Park¹ · Sang-Hyuk Han⁵ · Kyoung-Hwa Kim^{1,4} · Sang-Chul Lee⁵ ·
Yoon-Jeong Park^{2,4,5} · Sang-Hoon Lee^{3,4} · Tae-Il Kim¹ · Yang-Jo Seol¹ ·
Young Ku^{1,4} · In-Chul Rhyu¹ · Soo-Boo Han¹ · Chong-Pyoung Chung^{1,4,5}

¹ Department of Periodontology, College of Dentistry, Seoul National University

² Craniomaxillofacial Reconstructive Science Major,
College of Dentistry, Seoul National University

³ Department of Dental Biomaterials Sciences, College of Dentistry,
Seoul National University

⁴ Intellectual Biointerface Engineering Center, KOSEF

⁵ NIBEC Inc.

Inorganic bovine bone mineral has been widely researched as bone substitution materials in orthopedic and oral and maxillofacial application. OCS-B(NIBEC, Korea) is newly-developed inorganic bovine bone mineral. The aim of this study is to evaluate the safety and efficacy of bovine bone-derived bone graft material(OCS-B).

Micro-structure of newly-developed inorganic bovine bone mineral(OCS-B) was analyzed by scanning electron microscope(SEM). Round cranial defects with eight mm diameter were made and filled with OCS-B in rabbits. OCS-B was inserted into femoral quadrant muscle in mouse. In scanning electron microscope, OCS-B was equal to natural hydroxyapatite. Rabbits were sacrificed at 2 weeks and 4 weeks after surgery and mice were sacrificed at 1 week and 2 weeks after surgery. Decalcified specimens were prepared and observed by microscope. In calvarial defects, osteoid and new bone were formed in the neighborhood of OCS-B at 2 weeks after surgery. And at 4 weeks after surgery osteoid and new bone bridge formed flourishingly. No inflammatory cells were seen on the surface of OCS-B at 1 week and 2 weeks in mouse experimental group.

It is concluded that newly-developed inorganic bovine bone mineral(OCS-B) is a flourishing bone-forming material and biocompatible material.

Keywords : bovine bone, bone regeneration, calvarial defect