

중증치주염이 치수조직에 미치는 영향

김병옥^{1,3} · 박영란¹ · 윤정훈^{2,3} · 장현선^{1,3,*}

조선대학교 치과대학 치주과학 교실¹

조선대학교 치과대학 구강병리학 교실²

조선대학교 치과대학 구강생물학연구소³

I. 서론

치주질환은 국소적 인자와 전신적 인자에 의해 유발될 수 있는데, 치주염 중 대부분을 차지하는 성인형 치주염은 치태, 치석 등에 의해 주로 발생하고, 염증이 치은에 국한되지 않고, 주변 치주조직의 파괴를 동반한다. 일반적인 치주염의 치료는 치주조직의 파괴 정도에 따라 초기, 중등도, 중증 치주염으로 구분하여 비외과적 치주치료를 실시한 후 중등도 이상의 치주염에서는 재평가 기간을 거쳐 외과적 수술을 고려할 수 있다. 진단 혹은 재평가 기간에 실시하는 임상적, 방사선학적 검사에서 중증 치주염으로 판단되는 치아는 탐침시 치근단까지 치주탐침이 들어가는 깊은 치주낭, 수직동요, 방사선 사진상 치아를 둘러싸는 전반적인 방사선투과상을 보일 경우를 고려할 수 있는데, 이러한 치아는 향후 외과적 수술을 할지라도 예후가 불량할 것으로 예측되므로 발거를 고려할 수 있다.

치주질환과 치수질환은 임상증상이 서로 비슷하게 나타날 수 있으며, 방사선학적으로도 그 감별이 어

려운 경우가 흔하다. 치주-근관 복합병소는 3가지로 나눌 수 있는데, 1차적 원인이 치주질환인 경우, 1차적 원인이 치수질환인 경우, 진성 복합병소로 구분할 수 있는데, 이 세 경우 모두 치수병소와 치주병소가 동시에 존재한다. 치주염에 이환된 치아에서 치수 병변이 발생하는 치주-근관 복합병소는 치수와 치주인대가 서로 상아세관, 측지근관 및 보조근관, 치근단공을 통해 교통되어 있어 서로 염증산물의 영향을 줌으로써 그 감염성 물질이 치수조직의 변화를 초래하기 때문인 것으로 알려져 있다.¹⁻³⁾ 한 등²⁾은 치근관의 개구부위인 근단공은 치수와 치근막 사이의 주 교통로가 되며, 괴사된 치수로부터 근단공을 통하여 독성자극물이 배출되면, 치근단 조직에 염증반응이 일어나 치근막과 골의 파괴, 백악질과 상아질의 흡수 등이 초래될 수 있으나, 치주질환이 근단공을 통해 치수조직에 역방향으로 영향을 미치는 경우는 매우 드물고, 다만, 치근의 전 표면을 따라서 치주질환이 만연되어 있을 때는 치수에 병적 영향을 미칠 수 있다고 보고하였다. Seltzer 등⁴⁾은 치주병소에 인접한 측방관은 많은 독성물질을 치수로 옮겨

*이 논문은 2004년도 조선대학교 학술연구비의 지원을 받아 연구되었음.

교신저자 : 장현선, 광주광역시 동구 서석동 421번지 조선대학교 치과대학 치주과학교실, 우편번호: 501-759

e-mail: periojang@chosun.ac.kr

치수위축, 석회화변성, 염증 및 괴사와 같은 병적 변화를 일으킬 수 있으며, 치주낭과 접촉되는 측지근관과 치근단공에 인접한 치수의 조직 소견에서 염증 세포의 침윤과 조직괴사를 관찰하였다고 보고하였다. Smukler 등⁵⁾은 치주질환으로 인하여 발치된 대구치의 치근치수에서 경미한 석회화나 섬유화의 징후만 관찰하였다고 보고하였고, Bender 등⁶⁾은 만성 파괴성 치주질환이 치주조직에 병적 변화를 야기시킬 수 있다고 보고하였다. 치주조직 중 치근상아질 위의 백악질이 선천적으로 결여되었거나 치주치료시 제거되었을 경우, 또는 우식 또는 강력한 칫솔질 등은 치수와 치주인대 사이에 수많은 작은 통로를 만들어 치주-치수 질환의 운반로 역할을 할 것으로 고려되어, 상아세관을 통한 치수에 대한 치주질환의 영향이나, 치근막에 대한 치수질환의 영향에 대한 가능성이 제시되기도 하였다.⁷⁻¹⁰⁾ 1차적인 치주염으로 인한 치주-근관 복합 병소뿐만 아니라, 깊은 치주낭을 제거하기 위한 치주치료시에 가해지는 자극이 부가적으로 작용하여 치수질환을 야기할 수 있음은 아직도 논란이 되고 있다.^{11,12)}

치주-근관 복합병소의 일차적인 원인은 치료 방법, 치료순서, 및 예후에 영향을 미칠 수 있으므로 정확한 진단은 필수적인데, 깊은 치주낭과 전반적인 방사선 투과상을 보여 치수실활이 예상되는 중증치주염의 치아에서 종종 임상적으로 치수생활력 검사시 양성 반응을 보이는 경우가 많다. 중증 치주염 치아의 치수에 대한 연구는 아직 미비한 바, 본 연구에서는 중증 치주염에 이환되어 발거된 치아들을 대상으로 치수생활력 검사와 치수조직의 조직학적 소견을 관찰함으로써 치주-근관 병소의 진단 및 치료에 응용하고자 하였다.

II. 연구대상 및 연구방법

1. 연구대상

연구 대상은 조선대학교 부속치과병원 치주과에 내원한 환자 중 중증치주염으로 잔존이 불가능하다

고 진단되어 발거를 계획한 치아 중 치수 생활력 검사에서 양성 혹은 음성으로 나온 치아를 대상으로 하였다.

2. 연구방법

EPT(electric pulp test), 치주낭 등 일반적인 치주 검사를 실시한 후 발거하였다. 연구 대상이 된 치아는 깊은 치주낭, 심한 동요도와 방사선상 심한 골흡수를 보여 치주 치료 후 예후가 불량하다고 판단된 치아들이었다. 조직학적 관찰을 위해 발거된 치아는 10% 중성 완충 포르말린으로 고정된 후 통법에 따라 탈회과정을 거쳐 파라핀에 매몰한 후 6 μ m의 두께로 연속절편을 시행하였다. 조직절편은 통법에 따라 hematoxylin & eosin 염색을 시행하여 광학현미경하에서 치수의 조직병리학적 소견을 관찰하였다.

III. 연구결과

치주염으로 인해 발거된 38 치아에 대한 치수의 조직학적 소견은 한 치아의 치수일지라도 치수 석회화 및 치수염 등의 소견을 동반하는 경우를 보이기도 하였고, 치수 충혈과 치수 석회화를 한 치아에서 같이 보이기도 하였다(Table 1, Figure 1~5). 정상적인 치수를 12 치아에서 보였고, 치수 석회화를 18 치아에서 나타내었다. 치수염, 치수 농양과 치수 괴사 및 치수 충혈은 각각 10, 3, 3, 1 치아에서 나타내었고, 치근 흡수도 5 치아에서 나타났다.

38개 치아를 치수 진단별로 분류하였고, EPT 양성, 음성 소견에 따라 구분하였다(Table 2). 38개의 치아 중 31개에서 EPT 양성 소견을, 7개의 치아에서 EPT 음성 소견을 나타내었다. EPT 양성을 보인 31개 중 치수석 44%, 정상 18%를 보였으나, 치수염 23%, 치근 흡수 13%, 치수농양 7%, 치수괴사 7% 등의 소견을 나타내었다. 또한 EPT 음성을 보인 7개 치아에서는 2개 치아에서는 치수염을 보였으나 5개의 치아에서는 정상, 1개에서는 치수석을 나타내었다.

Table 1. The histological findings of the dental pulp tissue in periodontally involved teeth

No	Age	Sex	Site	EPT	PD	Histological findings
1	40	F	#25	+	10	pulp abscess(+++), pulp stone, linear calcification
2	52	M	#36	+	10	chronic pulpitis(++), linear calcification
3	50	M	#47	+	10	chronic focal pulpitis(+), linear calcification with fibrosis, pulp obliteration
4	65	M	#47	+	10	pulp stone
5	37	M	#26	+	9	pulp necrosis(+++)
6	37	M	#27	+	10	pulp hyperemia, pulp stone
7	59	M	#25	+	10	pulp necrosis(+++), root resorption
8	70	F	#17	+	10	chronic pulpitis(++), pulp stone, root resorption
9	53	M	#16	+	10	linear calcification with fibrosis
10	51	F	#16	+	10	chronic pulpitis(++), root resorption
11	53	M	#17	+	9	chronic focal pulpitis(+), pulp stone with fibrosis
12	57	F	#41	-	10	normal(pulp fibrosis)
13	57	F	#31	-	10	normal
14	45	F	#47	-	10	pulpitis(+++)
15	45	M	#11	-	10	pulp stone
16	56	M	#26	+	10	chronic focal pulpitis(+)
17	55	M	#31	+	10	normal
18	55	M	#42	+	10	pulp stone
19	55	M	#41	+	10	normal
20	55	M	#32	+	10	normal
21	41	F	#11	+	14	normal
22	50	M	#17	+	10	pulp abscess(+++), pulp stone, root resorption
23	40	M	#27	+	10	pulp stone
24	54	M	#17	+	10	chronic pulpitis(++), linear calcification with fibrosis
25	54	M	#47	+	10	pulp stone, linear calcification with fibrosis
26	56	M	#46	+	6	normal, root resorption
27	56	M	#48	+	10	chronic pulpitis(+++)
28	56	M	#11	+	6	pulp stone
29	65	M	#26	+	10	pulp stone
30	54	M	#41	-	12	normal
31	54	M	#42	-	11	normal
32	54	M	#31	-	11	normal
33	36	F	#48	+	6	pulp stone
34	49	M	#14	+	9	normal
35	61	M	#41	+	10	normal
36	55	F	#26	+	10	pulp abscess(+++), pulp stone
37	57	F	#38	+	10	chronic focal pulpitis(+), pulp stone
38	40	F	#26	+	10	pulp necrosis(+++)

+ :mild, ++:moderate, +++:severe, EPT:electric pulp test, PD:pocket depth

Table 2. The correlation between EPT and histologic findings according to the pulp diagnosis of the extracted teeth

Pulp Dx Case	normal	pulp stone	hyperemia	pulpitis	pulp abscess	pulp necrosis	root resorption	Total
cases	12	18	1	10	3	3	5	38
%	31	47	2	26	7	7	13	100%
EPT(+)	7	17	1	9	3	3	5	31
%	18	44	2	23	7	7	13	100%
EPT(-)	5	1	0	1	0	0	0	7
%	13	2	0	2	0	0	0	100%

Dx : diagnosis, EPT : electronic pulp test

38개 치아의 치주낭에 따른 치수조직의 소견을 분류하였다(Table 3). 38개의 치아 중에서 치주낭은 10mm가 28개, 6, 9mm가 각각 3개, 11mm가 2개, 12, 14mm가 각각 1개의 치아에서 관찰되었다. 10mm 치주낭을 보인 치수의 조직 소견에서는 치수석 39%, 치수염 23%, 정상 15%, 치근 흡수

10%, 치수농양 7%, 치수 괴사 5% 등 다양한 소견을 나타내었다. 치주낭이 11mm 이상인 경우에는 정상적인 치수 소견을 보였고, 치주낭이 6mm인 경우에는 정상, 치수석 소견뿐 아니라 치근 흡수 소견도 관찰되었다. 치주낭이 9mm인 경우에는 정상, 치수석뿐만 아니라 치수 괴사 소견도 나타내었다.

Table 3. The correlation between PD and histologic findings according to the pulp diagnosis of the extracted teeth

Pulp Dx Case	normal	pulp stone	hyperemia	pulpitis	pulp abscess	pulp necrosis	root resorption	Total
cases	12	18	1	10	3	3	5	38
%	31	47	2	26	7	7	13	100%
PD(6mm)	1	2	0	0	0	0	1	3
%	2	5	0	0	0	0	2	100%
PD(9mm)	1	1	0	1	0	1	0	3
%	2	2	0	1	0	2	0	100%
PD(10mm)	6	15	1	9	3	2	4	28
%	15	39	2	23	7	5	10	100%
PD(11mm)	2	0	0	0	0	0	0	2
%	5	0	0	0	0	0	0	100%
PD(12mm)	1	0	0	0	0	0	0	1
%	2	0	0	0	0	0	0	100%
PD(14mm)	1	0	0	0	0	0	0	1
%	2	0	0	0	0	0	0	100%

Dx : diagnosis, PD : pocket depth




Figure 1. Light micrographs of normal dental pulp tissue. H&E staining($\times 10$)

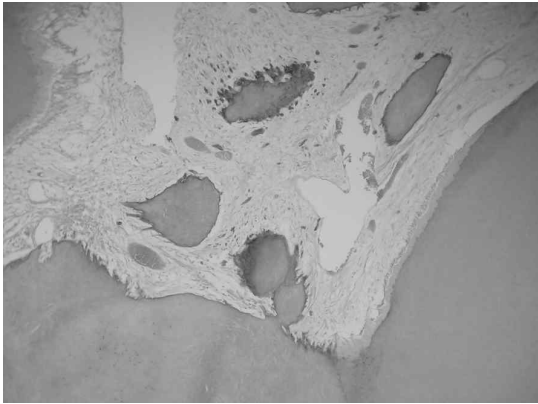


Figure 2. Light micrographs of pulp stone. H&E staining($\times 10$)




Figure 3. Light micrographs of linear calcification. H&E staining($\times 10$)

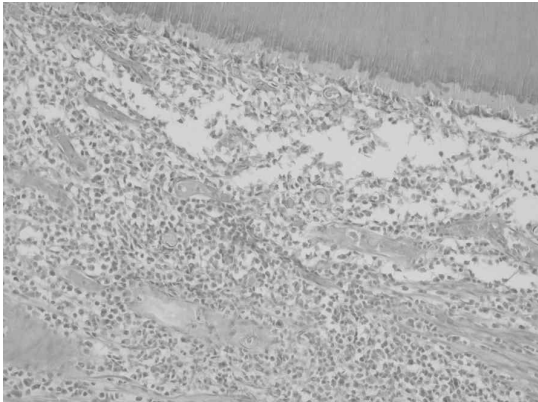


Figure 4. Light micrographs of pulp necrosis. H&E staining($\times 10$)



Figure 5. Light micrographs of pulpitis with root resorption. H&E staining($\times 10$)

IV. 총괄 및 고찰

치주질환과 치수질환은 임상증상이 서로 비슷하게 나타날 수 있으며, 방사선학적으로도 그 감별이 어려운 경우가 흔하다. 치주질환이 치수에 미치는 영향은 많은 연구에도 불구하고, 아직도 논란의 대상이 되고 있다. 치주염에 이환된 치아에서 치수 병변이 발생하는 이유는 감염성 물질이 보조근관이나 치근단공을 통해 치수에 도달함으로써 치수조직의 변화를 가져오는 것으로 널리 보고되어왔다.¹³⁻¹⁶⁾ 그러나 치주염에 노출된 치근에서 조직학적으로 측지근관을 관찰하는 것에는 여러 제한점이 있는데, 표본 제작시 적어도 200-250개의 연속절편이 필요하다는 것이다.^{2,8)}

한편, 이러한 해부학적인 원인 외에, 치태로부터 나오는 염증유발물질이 치근 상아질 방벽을 통과하기 때문일 것이라는 것도 보고되었다.¹⁷⁾ 그러나 이러한 후자의 가설은 일반적으로 상아질 세관과 구강 환경과의 직접적인 개통이 선행되어야 하기에, 백악질의 선천성 부재나 치근활택술 이후에 일어날 수 있다. Bergenholtz 등⁷⁾은 치근표면의 흡수와 치수 내 염증세포 침윤과의 관계가 높음을 보고하였는데, 세균의 산물이 치근의 표면 흡수로 노출된 지역으로 통과하여 치수에 들어갈 수 있는 가능성을 제시하였다. 또한 Bergenholtz 등¹⁷⁾은 용해성 치태가 치수 내 염증반응에 미치는 영향에 관한 연구에서, 혈관 삼출액의 증가와 염증세포의 이주가 증가하였다고 보고하였다. Stallard 등¹⁸⁾은 건강한 치근의 백악질은 염색용액이 내부로 침투될때 방벽 역할을 한다고 보고하였다. Kitchings 등¹¹⁾은 치주치료시 사용하는 citric acid가 치수에 병적인 반응을 일으키지는 않는다고 보고하였고, Cortellini 등¹²⁾은 골연하 치주낭의 치주수술이 치수에 어떤 병적인 변화를 야기시키지는 않는다고 보고하였다.

치주-근관 복합 병소의 치료는 일차적인 원인에 따라 치료 순서가 달라질 수 있다. Bender 등⁸⁾은 환자가 통증을 호소하나 치수검사서 정상적인 반응을 나타낸다면 치주치료가 선행되어야 하고, 통증

에 관계없이 비정상적인 반응이라면 치수치료의 선행이 요구된다고 하였다. Langeland 등¹⁹⁾은 치주질환이 치수에 심한 병변을 야기하는 경우는 드물며, 중등도의 치주조직 파괴시에도 대체로 치수는 생활력과 기능을 유지한다고 보고함으로써, 치수조직의 심한 파괴는 치주질환의 말기, 즉 치태가 치근단공까지 도달한 경우가 아니면 잘 일어나지 않음을 시사하였다. 한 등²⁾은 중증치주염에 이환된 치아의 75%에서 치수병변을 보였으며, 25%가 정상치수조직을 가지고 있었고, 치수조직의 병변은 조직병리학적으로 국소 가역성치수염, 만성치수염, 치수농양 그리고 치수괴사 등으로 다양하였으며, 치수검사의 결과에 관계없이 중증 치주염에 이환된 치아는 치수 내 병적변화의 가능성이 높다는 것을 보고하면서, 임상가들은 치수검사의 결과와는 관계없이 중증 치주염에 이환된 치아는 치수 내 병적변화의 가능성이 높음을 인지해야 함을 제시하였다. 본 연구에서 발견된 38개의 치아들의 치수의 조직학적 검사결과, 18개(48%)의 치아에서 치수 석회화 소견을 보였으며, 12개(31%)의 치아에서는 정상 소견을, 17개(44%)의 치아에서는 치수염 등의 소견을 나타내었다. 본 연구 결과 중 치수 석회화 소견이 높게 나타난 이유는 중증치주염으로 발견될 당시, 대상 환자 연령이 대부분 높은 점, 치수생활력에 양성을 보인 치아에서 치수석이 관찰되는 점으로 미루어보아 가령에 따른 치수혈관의 순환장애에 의한 석회화 변성을 생각할 수 있을 것이다. 또한 치수생활력에 양성을 보인 치아에서 치수염, 치수괴사 등 치수 병변이 다수 관찰되었고, 치수생활력에 음성을 보인 6개의 치아 중 1개의 치아에서 치수 석회화 소견을 보임으로서 치수조직의 손상으로 인한 이영양성 석회화의 가능성으로도 생각된다. 임상적 치수들, 즉 치주낭의 깊이, 동요도, 치수 생활력 검사 등의 소견과 치수의 조직학적 소견과의 비례적 관계를 설명하기란 어려웠으며, 임상적 치주 지수가 불량하여도 정상적 치수 소견을 보이기도 하였고, 염증성 치수 소견을 보이기도 하였다. 뿐만 아니라 본 연구에서 치수 생활력 검사에 양성일지라도 치수 내 염증소견을 보인

경우를 관찰하였는데, 치주-근관 복합 병소의 치료 시 일반적인 지침을 기준으로 치료하더라도, 치수생 활력 검사에서 약하게 반응하는 중증치주염 환자에 서는 전략적인 치수치료를 동반하는 치주치료를 고 려할 수 있을 것으로 생각되었다. 또한 임상적으로 중증 치주염에 대한 치주치료 후에는 많은 환자들이 지각과민증을 호소하는 경향이 있는 것으로 보아 치 주질환의 발생 및 치료와 관련된 치주-치수 복합 병 소에 관한 더 많은 연구가 필요하리라 사료된다.

V. 결론

본 연구는 중증 치주염에 이환되어 발거된 38 치 아들을 대상으로, 치수생활력 검사와 치수조직의 소 견을 고찰하였다.

1. 발거된 38개의 치아들의 치수의 조직학적 검 사결과, 18개(48%)의 치아에서 치수 석회화 소견을 보였으며, 12개(31%)의 치아에서는 정상 소견을, 17개(44%)의 치아에서는 치수 염 등의 소견을 나타내었다.
2. 발거된 38개의 치아중 31개에서 치수생활력 검사에 양성 소견을, 7개의 치아에서 음성 소 견을 나타내었다. EPT 양성을 보인 37개의 치수조직에서는 치수석 44%, 정상 18%을 보 였으나 치수염 23%, 치근 흡수 13%, 치수농 양 7%, 치수괴사 7% 등의 치수병변을 나타 내었다. 또한 EPT 음성을 보인 7개 치아중 2 개 치아에서는 치수염을 보였으나 5개의 치아 에서는 정상, 1개에서는 치수석을 나타내었다.
3. 38개 치아의 치주낭은 10 mm가 28개, 6, 9 mm가 각각 3개, 11 mm 가 2개, 12, 14 mm가 각각 1개의 치아에서 관찰되었다. 10mm 치주낭을 보인 치수의 조직 소견에서 는 치수석 39%, 치수염 23%, 정상 15%, 치 근 흡수 10%, 치수농양 7%, 치수 괴사 5% 등 다양한 소견을 나타내었다.

VI. 참고문헌

1. 치주과교수협의회. 치주과학, 군지출판사. 4판. 2004
2. 한 수부, 손 한기. 중증치주염이 치수에 미치는 영향. 대한치과의사협회지 1987;25(7):665-672.
3. Simon JS, Glick DH, Frank AL. The re- lationship of endodontic- eriodontics lesions. J Periodontol 1972;43:202-208.
4. Seltzer S, Bender IB, Ziontz M. The in- terrelationship of pulp and periodontal disease. Oral Surg Oral Med Oral Pathol 1963;16:1474-90.
5. Smulker M, Tagger M. Vital root ampu- tation. A clinical and histologic study. J Periodontol 1976;47:324-330.
6. Bender IB, Seltzer S. The effect of pe- riodontal disease on the pulp. Oral Surg Ora Med Oral Pathol 1972;33(3):458-474.
7. Hiatt WH, Johansen E. Root prepara- tion. I. Obturation of dentinal tubules in treatment of root thpersensitivity. J Periodontol 1972;43 :373-380.
8. Bergenholtz G, Lindhe J. Effect of ex- perimentally induced marginal perio- dontitis and periodontal scaling on the dental pulp. J Clin Periodontol, 1978;5 (1) :59-73.
9. Chacker FM. The endodontic-periodontic continuum. Dent Clin North Am 1974;18: 393.
10. Mazur B, Massler M. Influence of perio- dontal disease on the dental pulp. Oral Surg 1964;17:592-603.
11. Kitchings SK, del Rio CE, Aufdemorte TB, Meffert RM, Lane JJ. The pulpal

- response to topically applied citric acid. *Oral Surg Oral Med Oral Pathol* 1984; 58(2):199-206.
12. Cortellini P, Tonetti MS. Evaluation of the effect of tooth vitality on regenerative outcomes in infrabony defects. *Clin Periodontol* 2001;28(7):672-679.
 13. Harrington GW. The perio-endo question: Differential diagnosis. *Dent Clin North Am* 1979;23:673-690.
 14. Rubach WC, Mitchell DF. Periodontal disease, accessory canals and pulp pathology. *J Periodontol* 1965;36:34-38.
 15. Gutmann JL. Prevalence, location and patency of accessory canals in the furcation region of permanent molars. *J Periodontol* 1978;49:21-26.
 16. DeDeus QD. Frequency, location and direction of the lateral, secondary and accessory canals. *J Endol* 1975;1:361-366.
 17. Bergenholtz G, Lindhe J. Effect of soluble plaque factors on inflammatory reactions in the dental pulp. *Scand. J Dent Res* 1975;83 :151-158.
 18. Stalled RE. Periodontal disease and its relationship to pulpal pathology. *Paradontologie and Acad Rev* 1968;2:80-86.
 19. Langeland K, Rodrigues H, Dowden W. Periodontal disease, bacteria and pulpal histology. *Oral Surg* 1974;37:257-270.
 20. Hildebrand CN, Morse DR. Peridontic-endodontic interrelationships. *Dent Clin Noth Am* 1980;24:797-782.

The effect of advanced periodontitis on the dental pulp tissue

Byung-Ock Kim^{1,3} · Young-Ran Park¹ · Jung-Hoon Yoon^{2,3} · Hyun-Seon Jang^{1,3,*}

Dept. of Periodontology, College of Dentistry, Chosun University¹

Dept. of Oral Pathology, College of Dentistry, Chosun University²

Oral Biology Research Institute, Chosun University³

In order to examine the effects of advanced periodontitis on the dental pulps, 38 extracted human teeth were examined histologically. The 38 teeth had a positive or negative state in the electric pulp test(EPT). In addition, almost of the 38 teeth had a deep pocket and severe mobility, and floating state. A medical and dental history was elicited. The extracted teeth fixed in 10% neutral formalin solution. The general tissue processing method was followed. The tissue block including the teeth was prepared for optical microscopy using hematoxylin-eosin staining.

Among the 38 periodontally involved teeth, the dental pulps were respectively intact in 12(31%), and a pulp stone(or linear calcifications) was found in 18 teeth(47%). In addition, 17 teeth(44%) had pulps exhibiting inflammatory reactions with varying intensities, such as hyperemia, pulp abscess, pulp necrosis. Among the 38 periodontally involved teeth, 37 teeth tested a positive to the EPT, and 7 teeth tested negative. The EPT positive 37 teeth had various histological features such as 7 normal pulp(18%), 17 pulp stone(44%), 1 hyperemia(2%), 9 pulpitis(23%), 5 root resorption(13%), 3 pulp abscess(7%), and 3 pulp necrosis(7%). In conclusion, it is suggested that in the EPT positive teeth, advanced periodontally involved teeth can cause inflammation of the dental pulp.

Key words : advanced periodontitis, dental pulp