

치조제 결손부에 매식체 식립 시 혈소판 농축 혈장과 골이식술의 사용이 골형성에 미치는 영향에 대한 임상 및 조직 병리학적 연구

정의영¹ · 임성빈¹ · 정진형¹ · 홍기석¹ · 이종한²

단국대학교 치과대학 치주과학교실¹

단국대학교 치과대학 병리학교실²

I. 서론

임플란트 술식은 지금까지 시행착오를 거치면서 예후성 높은 치료법으로 정착되어 왔으며¹⁻⁴⁾ 골과 임플란트 간의 골유착을 확립하는 것이 임플란트 성패를 결정하는 지표가 되고 있다. 따라서 임플란트가 완전히 유지 될 수 있는 충분한 양의 골이 있어야만 고정성 보철물을 충분히 지지할 수 있게 된다.

발치 후 치조골의 흡수는 정상적인 현상이며 해부학적, 기능적, 보철적 요인에 의해 천천히 지속적이고 비가역적으로 진행된다.⁵⁻⁹⁾ 이에 임플란트 식립 시 충분한 골의 양을 얻지 못하는 경우에 조직유도 재생술의 원리를 응용하여 매식체 수용상의 골조건을 개선하려는 시도가 시작되었다. 즉 차폐막으로 골결손부를 덮어서 골 이외에서 유래되는 세포와 격리시켜 골을 형성시키는 골유도 재생술로 발전하였다.¹⁰⁻¹²⁾

조직유도 재생술은 치주 조직의 치유 시 특수한 막을 사용해 상피와 치은 결합조직을 배제시킴으로써 치주인대나 치조골에서 유래된 전구세포를 치근 표면으로 유도 및 선택적으로 재 분포시켜 치주조직을 재생시키는 술식이다.¹³⁾ 이에 비해 골유도 재생은 골

조직이라는 단일조직만을 재생시키는데 이용되며 조직 유도 재생술에 비해 창상면을 완전 폐쇄할 수 있고 감염위험이나 막의 노출이 적어 예후성이 높다.

이런 골 유도 재생술을 응용함으로써 심미적이고 보다 역학적인 임플란트를 설계, 매식할 수 있게 되었으며 임플란트의 적응증이 비약적으로 확대되었다. Dahlin^{11,14)}은 토끼를 이용한 실험에서 골면을 부분 노출시킨 매식체에 e-PTFE 차폐막을 이용하여 골을 형성을 보고하였으며 임상적으로도 매식체 주위에 보이는 열개나 천공과 같은 골결손부 e-PTFE 차폐막을 이용하여 골재생을 보고하였다.

골이식 재료 중 자가골은 수 십년 동안 성공적으로 사용되어져 왔으나 물량의 한계와 공여부의 이차적 수술 필요성 등의 단점이 있다.^{15,16)} 이의 대체로써 동종골이 사용되어 왔으며 탈회동결건조골(Demineralized freeze-dried bone, DFDBA)은 치주 영역에서 가장 보편적으로 이용되는 동종골이다. 탈회로 인해 DFDBA는 골형성 능력을 가지며 인간의 골결손부에 이식 시 신생골과 백악질이 형성됨이 많은 연구에서 보고되었다.¹⁷⁻¹⁹⁾ 하지만 골유도능이 예측가능하지 않으며 전염의 가능성이라는 단점을 안고 있다. 이종골은 송아지뼈의 유기질 부분을 제거

교신 저자: 임성빈, 충청남도 천안시 신부동 산 7-1 단국대학교 치과대학 치주과학교실, 우편번호: 330-716,
E-mail: boneperi@dankook.ac.kr

하여 만든 것으로 인간의 망상골과 미세구조가 매우 유사하며 골 전도능력이 뛰어나고 다량을 얻을 수 있다는 장점이 있는 반면 골 유도능력이 없다는 단점이 있다. 이에 골형성을 촉진시키는 방법과 병용 시 그 효과를 크게 높일 수 있을 것으로 보이며 혈소판 농축 혈장의 풍부한 성장인자들이 한 방법이 될 수 있을 것이다.

인간의 혈소판은 Platelet-Derived Growth Factor (PDGF), Transforming Growth Factor(TGF)- β_1 , TGF- β_2 , Insulin-like Growth Factor(IGF)-I와 같은 자가성장인자 풍부한 공급원으로 알려져 있다.²⁰⁾ 이러한 성장인자는 창상 치유를 조절하는 핵심적 역할을 하게 된다.²¹⁾ PDGF는 세포의 유사분열, 혈관형성 혹은 다른 성장 인자나 세포들의 상충조절에 중요한 역할을 하는 것으로 알려져 있다.^{22,23)} TGF- β 는 골형성을 기시할 뿐만 아니라 골이식편의 성숙과 재형성을 포함한 장기간 치유와 골재생을 유지한다.²⁴⁻²⁶⁾ IGF-I은 미분화된 골아세포 계통세포들의 세포분열을 야기하며, 기존의 분화된 골아세포들이 골형성을 할 수 있도록 자극한다. 혈소판이 고도로 농축된 혈소판 농축 혈장은 경조직과 연조직의 치유를 촉진하며 골형성 속도와 형성된 골 밀도를 향상시킨다.²²⁾

이에 본 연구는 임플란트를 매식하여야 할 부위에 국소적인 치조제 결손이 존재하는 경우 골형성 유도술의 효과를 알아보기 위해 술 전과 수술 5개월 후 2차 수술시 수평적, 수직적인 치조제의 양을 측정 비교하였으며 조직병리 소견을 관찰하고자 하였다.

II. 연구대상 및 방법

1. 연구대상

단국대학교 치과병원 치주과에 내원한 환자 중 1개 이상의 임플란트 매식부에 국소적 치조제 증대술이 필요한 경우로 전신질환이 없고 최근에 항생제 처치를 받지 않았으며, 치조제 증대를 위해 혈소판 농축 혈장을 이용한 골 이식술에 동의하는 환자 10명을 대상으로 하였다.

2. 연구방법

1) 측정

술 전, 수술 5개월 후 이차 수술 시 치조제의 수평적 양을 측정하였다. 측정은 치주탐침(Michigan "O" probe with williams marking, HU-FRIEDY, 미국)을 사용하여 측정하였다. 치조제의 수직적 양은 술 전과 술 후에 인상 채득하여 진단 모형상에서 측정하였다.

2) 혈소판 농축혈장의 제작

각각의 환자에서 10 cc의 혈액을 채취하여 1.5 cc의 sodium citrate(중외제약, 한국)용액이 들어있는 tube에 넣어 응고를 방지하였다. 채취된 혈액을 원심분리기 (Placon®, 오스코텍, 한국)를 이용하여 3분 동안 2000G로 원심 분리하여 상층의 혈장과 하층의 적혈구층으로 나뉘면 Glison 피펫을 이용하여 상층과 일부 적혈구층만 분리하여 다시 5분간 5000G로 원심 분리하였다. 그러면 최상층에 혈장이 모이고 중층에 buffy coat, 최하층에 다시 여분의 적혈구가 남게된다. 혈소판이 다량 농축된 중층의 buffy coat 층 바로 하방의 적혈구층 1cc를 Glison 피펫으로 분리하여 준비하였다.

3) 외과적 수술

치주조직을 최대한 보존하기 위해서 열구내 절개를 시행하고 인접치에 수직절개를 하였다. 판막을 전층으로 거상한 후 임플란트를 적절할 위치에 매식하고 미리 제작한 혈소판 농축 혈장에 트롬빈 분말(중외제약, 한국)과 글루콘산칼슘(중외제약, 한국)혼합액 0.16 cc를 섞어 이중골(BBP®, oscotec, 한국)과 섞어 국소적인 치조제 증대술이 필요한 곳에 이식하고 비 흡수성 차폐막인 e-PTFE membrane(Gore-tex®, W.L. Gore and Associates, USA)을 위치시키고 봉합하였다. 판막은 이식재가 완전히 덮이도록 충분히 이완 절개한 후 4-0 vicryl 봉합사로 봉합하였다. 봉합사를 제거할 때까지 0.012% Chlorhexidine용액(헥사메딘®, 대웅제약, 한국)으로 하루에 2번 구강 내를 세척하게 하였다. 술 후 1개월 간격으로 환자를 내원

Table 1. Clinical results of BBP with PRP and membrane used for alveolar ridge augmentation(mm)

Patient	Preaugmentation		Post augmentation	
	Hight	Width	Hight	Width
1	14	1.0	10	4.0
2	9	4.5	8	8.0
3	7	2.0	5	4.0
4	5	6.0	5	11.0
5	9	8.0	9	10.0
6	4	5.0	5	8.0
7	8	5.5	8	9.0
8	10	3	9	7.0
9	8	3.5	8	5.0
10	8	4	7	6.0
Mean	8.20	4.25	7.40	7.20
SD	3.74	2.03	1.84	2.44

시켜 치태조절을 하였다.

4) 조직학적 검경

수술 5개월 후 이차수술시 채집된 골은 10% 중성 완충 포르말린(buffered neutral formalin)에 고정한 후 8% 개미산(formic acid)에 탈회시켰다. 탈회된 표본은 다시 통법에 따라 파라핀에 포매시키고 8 μ m 두께로 절편을 제작한 다음 헤마톡실린과 에오신(hematoxylin and eosin) 염색을 하여 광학 및 편광 현미경으로 관찰하였다.

5) 통계학적 분석

시술 전과 시술 후 5개월 사이의 변화를 Paired T Test로 통계학적 분석하였으며 5%의 유의도를 선택하였다.

III. 연구결과

1. 임상적 결과

치조제의 수평적 양은 술 전 4.25 ± 2.03 mm에서 술 후 7.20 ± 2.44 mm로 유의한 증가를 보였다.($p < 0.05$) 수직적 양은 8.20 ± 3.74 mm에서 술 후에는 $7.40 \pm$

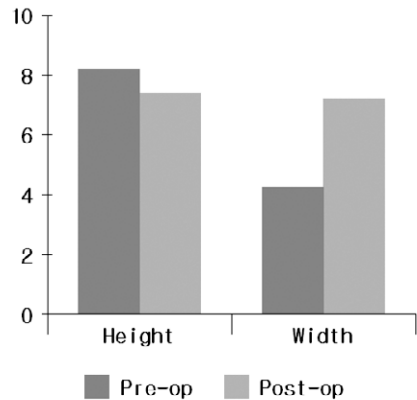


Figure 1. Clinical difference between pre and post-surgery(mm)

Table 2. Clinical difference between pre and post-surgery(mm)

	Height	Width
1	4	3.0
2	1	3.5
3	2	2.0
4	0	5.0
5	0	2.0
6	-1	3.0
7	0	3.5
8	1	4.0
9	0	1.5
10	1	2.0
Mean	0.80	2.95
SD	1.40	1.09

1.84mm로 약간의 감소가 보였지만 유의한 차이를 보이지는 않았다(Table 1, Figure 1).

수평적인 치조제의 양은 모든 경우에서 증가하는 양상을 보여 2.95 ± 1.09 mm의 증가를 보였으며 수직적인 치조제의 양은 일부는 증가하는 양상을 보였지만 대개는 감소하는 양상을 보여 0.80 ± 1.40 의 감소를 보였다(Table 2).

2. 조직병리학적 결과

수술 5개월 후 조직병리학적으로 관찰 해본 결과

골세포 유사세포와 이식재와 연결되어 있는 신생골 그리고 층판골이 관찰되었다. BBP가 섬유 결합조직으로 둘러싸여져 있는 양상도 보이지만 BBP가 신생골과 연결되어 있는 모습이 보이며 또한 골소주의 배열과 골세포가 관찰된다(Figure 2, 3).

편광현미경 상에서 노란색으로 보이는 층판 구조가 관찰되며(Figure 4) 골형성이 진행중이고 석회화가 진행된 것으로 사료된다(Figure 5).

IV. 총괄 및 고찰

임플란트 술식이 성공하기 위해서는 적절한 양과 질의 골이 존재하여 임플란트와 골유착에 성공하여야 한다. 하지만 치조제가 외상 등에 의해 손상 받았거나 발치 등에 의해 흡수된 경우 임플란트를 매식하기 위해 골 재생이 필요한 경우가 많다. 따라서 지금까지 골이식재만을 사용하는 방법²⁷⁻²⁹, 차폐막만을 사용하는 방법³⁰⁻³², 또한 차폐막과 골이식재를 병용하는 방법³³ 등이 사용되어 왔다. 이런 골 유도 재생술은 임플란트 매식 시 열개결손이나 천공결손이 발생했을 경우나 국소적인 치조제 결손이 존재할 경우 매식과 동시에 사용될 수도 있으며 순협측의 치조제가 심하게 함몰된 경우에는 치조제 형태를 미리 개선하는 2단계 방법으로 사용될 수도 있다. Buser^{34,35}는 임플란트 주위의 골결손이 그다지 넓지 않고 보철학적으로 적절한 위치에 매식할 수 있으며 양호한 초기고정을 얻을 수 있는 경우에만 동시에 사용할 수 있다고 하였다. 하지만 전치부와 같이 순협측골이 얇은 경우에는 빈번하게 국소적 치조제 결손이 발생되며 임플란트와 동시에 골유도재생술을 시행하는 경우가 많다.

차폐막을 사용하는 골유도 재생술에서 골재생을 기대하기 위해서는 차폐막에 의한 공간유지가 가장 중요한 조건이다.^{36,37} Buser^{34,35} 등에 의하면 연조직으로부터 눌러서 공간이 상실되면 골재생량이 불충분하다고 하였다. 따라서 함몰되는 것을 막는 다양한 방법 등이 고안되었으며 막 아래에 다양한 골이식재를 충전시키는 방법, 막을 지탱하는 기둥이나 고정나사 등을 이용하는 기계적인 방법이 있다. Simion³⁸이

공간유지에 사용되는 골이식재를 비교한 결과에 의하면 자가골이 가장 좋은 골이식재 이지만 역시 구강내에서 채취할 수 있는 이식편의 양에 한계가 있다는 문제점이 있다. 본 연구에서 사용된 이중골은 높은 골전도성 및 풍부한 양을 얻을 수 있다는 장점을 가지고 있으며 Hammerle 등³⁹에 의하면 이중골인 bio-oss가 임플란트 주위의 골 결손에 효과적으로 사용될 수 있다고 하였다.

골 유도 재생술에 사용되는 비흡수성 차폐막중 대표적인 것은 e-PTFE 차폐막으로 e-PTFE 차폐막은 조직 유도 재생술에서 이미 그 효과가 입증되었다.⁴⁰⁻⁴² 골유도 재생술에서 역시 차폐막으로 많이 사용되고 있으며 막의 중앙부분은 약 4주 동안 세균의 침입을 지연시킬 수 있다는 장점이 있다. 이는 차폐막을 사용하는 골유도 재생술에서 가장 빈번하게 발생하며 결과에 크게 영향을 미치는 문제인 술 후의 막의 노출 시 유리한 상황을 만들 수 있다. Simion 등⁴³에 의하면 막이 조기에 노출되어 그 후 제거된 부위에서는 골의 재생량이 극도로 떨어졌다고 보고했다. 이런 문제점을 막기 위해서는 초기폐쇄를 확실히 이루는 것이 중요하며 노출된 경우라도 환자에게 계속적으로 노출부를 관리하도록 하는 것이 중요하다. 술 후 구강위생관리가 적절히 이루어진다면 막의 노출이 그다지 문제되지 않는다고 보고도 있다.⁴⁴

Jovanovic 등⁴⁵은 임플란트 주위의 열개손상에서 e-PTFE 차폐막으로 성공적인 골재생을 보고하였으며 여러 연구에서 e-PTFE 차폐막을 사용하여 성공적인 골재생을 보고하고 있다.^{46,47} 또한 비흡수성 차폐막을 사용하는 예도 보고되고 있으며 성공적인 골재생 효과를 보고하고 있다.⁴⁸

본 연구에 사용한 혈소판 농축 혈장은 여러 가지 장점을 가지고 있다. 우선 손쉽게 골재생과 상처치유와 관련된 폴리펩타이드계 성장인자를 얻을 수 있다는 점이다. 아직 이런 성장인자에 의한 효과가 명확하게 골재생을 증진시킨다고 말할 수 없지만 연조직 치유 및 경조직의 치유에 있어서 다양하게 응용되고 있으며 성공적인 결과 역시 보고되고 있다. 또한 혈소판 농축 혈장의 사용으로 인한 작업성의 개선도 들 수 있다. 이식재를 쉽게 조작할 수 있었으며

원하는 위치에 정확히 위치시킬 수 있는 장점이 있었다. 또한 혈소판 농축 혈장은 생물학적인 접착제 역할도 수행한다.⁴⁹⁾ 이식재 및 혈병을 안정화 시켜 보다 나은 재생 효과를 기대할 수 있도록 하였다.

술 전과 술 후 5개월 뒤에 결과를 비교해 보면 치조제의 수평적 양은 술전 4.25 ± 2.03 mm에서 술 후 7.20 ± 2.44 mm로 유의한 증가를 보였다. 하지만 수직적 양은 8.20 ± 3.74 mm에서 술 후에는 7.40 ± 1.84 mm로 약간의 감소가 보였다. 이는 임플란트 매식시 주로 수평적 골 재생을 도모한 결과라고 생각된다. 수직적 골의 감소량은 실제로 매우 적었으며 통계학적으로 유의하지는 않았다.

본 연구에서는 주로 임플란트 매식 시 치조제가 국소적으로 결손되어 있는 경우를 대상으로 하였지만 또한 임플란트 실패로 인해 골 결손이 발생한 경우 역시 대상으로 하였다. 이 경우 역시 새로운 임플란트를 매식하고 골유도 재생술을 시행 시 충분한 양의 골 재생 효과를 얻을 수 있었다.

조직병리학적인 소견을 살펴보면 골세포 유사세포와 이식재와 연결되어 있는 신생골 그리고 충판골이 관찰되었다. BBP가 섬유 결합조직으로 둘러싸여져 있는 양상도 보였지만 BBP가 신생골과 연결되어 있는 모습을 관찰 할 수 있었고 골 형성이 이루어지고 있는 양상을 확인할 수 있었다. 편광현미경 상에서도 골형성이 진행중이고 석회화가 진행되고 있는 양상을 확인할 수 있었다.

요약해 보면 임플란트 매식 시 국소적인 치조제의 결손으로 인해 골 유도 재생술을 병행하여야 할 경우 혈소판 농축 혈장과 막을 이용한 골이식술은 치조제 그리고 임플란트 실패로 인한 심한 골 결손부의 회복에 유용할 것으로 사료되었다. 하지만 역시 혈소판 농축 혈장에 의한 효과에 대해서는 더욱 연구가 필요할 것으로 사료된다.

V. 결론

임플란트를 매식하여야 할 부위에 국소적인 치조제 결손이 존재하는 경우 골형성 유도술의 효과를 임상적 및 조직병리학적으로 관찰하고자 하였다.

1개 이상의 임플란트 매식부에 국소적 치조제 증대술이 필요한 환자 10명을 대상으로 혈소판 농축 혈장, 골이식술과 차폐막을 사용하여 치조제 증대술을 시행하였으며 술 전과 수술 5개월 후 2차 수술 시 수직적, 수평적으로 치조제의 양을 측정하여 비교하였으며 조직병리학적으로 관찰하여 다음과 같은 결과를 얻었다.

1. 평균 치조제 높이는 수술 전 8.20 ± 3.74 mm에서 수술 후 7.40 ± 1.84 mm로 감소하였다.
2. 평균 치조제 폭은 수술 전 4.25 ± 2.03 mm 에서 수술 후 7.20 ± 2.44 mm로 증가하였다. ($P < 0.01$)
3. 평균 치조제 높이와 폭의 변화는 0.80 ± 1.40 mm 와 2.95 ± 1.09 mm였다.
4. 혈소판 농축 혈장과 막을 이용한 골 이식술 5개월 후 조직병리학적 소견에서 골세포 유사세포와 이식재와 연결되어 있는 신생골 형성 그리고 충판골이 관찰되었다

이상의 결과로 보아 혈소판 농축 혈장과 막을 이용한 골이식술은 치조제 그리고 임플란트 실패로 인한 심한 골 결손부의 회복에 유용할 것으로 사료되었다.

VI. 참고문헌

1. Branemark PI, Zarb G, Albrektsson T : Tissue-integrated Prostheses, Osseointegration in Clinical Dentistry. Chicago, Quintessence, 1985
2. Adell R, Lekholm U, Rockler B, et al. : A 15-year study of osseointegrated implants in the treatment of the edentulous jaw. Int J Oral Surg 1981;10:387-416
3. Jemp T, Lekholm U, Adell R : Osseointegrated implants in the treatment of partially edentulous patients. A preliminary study of 876 consecutively installed fixtures. Int J Oral Maxillofac Implants 1989;4:211-217
4. Jemt T, Lekholm U, Grandahl K : A 3-year follow-up study of early single implant restoration s

- ad modum Branemark. *Int J Periodont Rest Dent* 1990;10:341-349
5. Sobolik CF: Alveolar bone resorption: *J Prosthet Dent* 1960; 10: 612-619.
 6. Atwood DA: Some clinical factors related to rate of resorption of residual ridge: *J Prosthet Dent* 1962; 12: 441-450.
 7. Atwood DA: Postextraction changes in the adult mandible as illustrated by microradiographs of midsagittal sections and serial cephalometric roentgenograms: *J Prosthet Dent* 1963; 13: 810-824.
 8. Atwood DA: Reduction of residual ridges: A major oral disease entity: *J Prosthet Dent* 1971; 26: 266-279.
 9. Atwood DA, Coy WA: Clinical, cephalometric and densitometric study of reduction of residual ridges: *J Prosthet Dent* 1971; 26: 280-291.
 10. Dahlin C, Linde A, Gottlow F, Nyman S : Healing of bone defects by guided tissue regeneration. *Plast Reconstr Surg* 1988;81:672-676
 11. Dahlin C, Sennerby L, Lekholm U, Linde A, Nyman S : Generation of new bone around titanium implants using a membrane technique: An experimental study in rabbits. *Int J Oral Maxillofac Implants* 1989;4:19-25
 12. Becker W, Becker BE, Handelsman M, Celletti R, Ochsenein C, Hardwick R, Langer B : Bone formation at dehiscenced dental implant sites treated with implant augmentation material: A pilot study in dogs. *Int J Periodont Rest Dent* 1990;10:93-102
 13. Gottlow J, Nyman S, Lindhe J, Karring T : New attachment formation in the human periodontium by guided tissue regeneration. *J Clin Periodontol* 1986;13:604-616
 14. Dahlin C, Lekholm U, Becker W, Becker BE, Higuchi K, van Steenberghe D : Treatment of fenestration and dehiscence bone defect s around oral implants using the guided tissue regeneration technique : A multicenter prospective study. *Int J Oral Maxillofac Implants* 1995;10:312-318
 15. Brunsvold M, Mellonig J : Bone graft and periodontal regeneration. *Periodontol* 2000 1993;1:80-91
 16. Hiatt R, Schallhorn R : Intraoral transplants of cancellous bone and marrow in periodontal lesions. *J Periodontol* 1973;44:194-208
 17. Urist MR, Strates BS : Bone morphogenetic protein. *J Dent Res* 1971;50:1392-1406
 18. Mellonig JR, Bowers GM, Catton WR : Comparison of bone graft materials. II. New bone formation with autografts and allografts. A histological evaluation. *J Periodontol* 1981;52:297-302
 19. Bowers GM, Chadroff B, Carnevale R, et al : Histologic evaluation of new attachment apparatus formation in humans. Part III. *J Periodontol* 1989;60:683-693
 20. Marx RE, Carlson ER, Eichstaedt RH, Schimmele SR, Strauss JE, Georgeff KR : Platelet-rich plasma : Growth factor enhancement for bone grafts. *Oral Surg Oral Med Oral Pathol* 1998;85:638-646
 21. Wartiovaara U, Salven P, Mikkola H, et al : Peripheral blood platelets express VEGF-C and VEGF which are released during platelet activation. *Thromb Haemost* 1998;80:171-175
 22. Canalis E, Mc Carthy TL, Centrella M : The role of growth factors in skeletal remodeling. *Endocrinol Meta Clin North Am* 1989;18:903-912
 23. Antoniades HN, Scher CD, Stiles CD : Purification of human platelet-derived growth factors. *Cell Biol* 1979;76:1809-1813
 24. Pfeilschifer J, Oechsner M, Naumann A, Gronwald RGK, Minne HW, Ziegler R : Stimulation of bone matrix apposition in vitro by local growth factors : A comparison between

- insulin-like growth factor I, platelet-derived growth factors, and transforming growth factors. *Endocrinology* 1990;127:69-75
25. Lynch SE, Colvin RB, Antoniades HN : Growth factors in wound healing : Single and synergistic effects on partial thickness porcine skin wounds. *J Clin Invest* 1989;84:640-646
 26. Postlethwaite AE, Jorma KO, Moses HL, Kang AH : Stimulation of the chemotactic migration of human fibroblasts by transforming growth factor. *J Exp Med* 1987;65:251-256
 27. Jensen J, Simonsen EK, Sindet-Pedersen S. Reconstruction of the severely resorbed maxilla with bone grafting and osseointegrated implants : *J Oral Maxillofac Surg* 1990;48:27-32
 28. Keller EE, Van Roekel NB, Desjardins RP, Tolman DE, Prosthetic-surgical reconstruction of the severely resorbed maxilla with iliac bone grafting and tissue-integrated prosthesis. *Int J Oral Maxillofac Implants* 1987;2:155-165
 29. Misch CM, Misch CE, REsnik RR, Ismail YH. Reconstruction of maxillary alveolar defects with mandibular symphysis grafts for dental implants: A preliminary procedural report. *Int J Oral Maxillofac Implants* 1992;7:360-366
 30. Dahlin C, Lekholm U, Linde A. Membrane-induced bone augmentation at titanium implants. A report on the fixtures followed from 1 to 3 years after loading. *Int J Periodontics Restorative Dent* 1991;11:273-281
 31. Simion M, Trisi P, Piattelli A. Vertical ridge augmentation using a membrane technique associated with osseointegrated implants. *Int J Periodontics Restorative Dent* 1994;14:496-511
 32. Buser D, Bragger U, Lang NP, Nyman S. Regeneration and enlargement of jaw bone using guided tissue regeneration. *Clin Oral implants Res* 1990;1:22-32
 33. Simion M, Trisi P, Piattelli A. GBR with and e-PTFE membrane associated with DFDBA: Histologic and histochemical analysis in a human implant retrieved after 4 years of loading. *Int J Periodontics Restorative Dent*. 1996;16:338-347
 34. Buser D, Dula K, Belser UC, Hirt HP, Berthold H : Localized ridge augmentation using guided bone regeneration. I. Surgical procedure in the maxilla. *Int J Periodont Rest Dent* 1993;13:29-45
 35. Buser D, Dula K, Belser UC, Hirt HP, Berthold H : Localized ridge augmentation using guided bone regeneration. In: *Guided Bone Regeneration in Implants Dentistry*. Edited by Buser D, Dahlin C, Schenk RK. Chicago, Quintessence:1994: 189-233
 36. Fugazzotto PA: Ridge augmentation with titanium screws and guided tissue regeneration: Technique and report of a case. *Int J Oral Maxillofac Implants* 1993;8:335-339
 37. Becker W, Becker BE, McGuire MK : Localized ridge augmentation using absorbable pins and e-PTFE barrier membranes: A new surgical technique. Case reports. *Int J Periodont Rest Dent* 1994;14:49-61
 38. Simion M, Dahlin C, Trisi P, Piattelli A: Qualitative and quantitative comparative study on different filling materials used in bone tissue regeneration: A controlled clinical study. *Int J Periodont Rest Dent* 1994;14:199-215
 39. Hammerle CH, Chiantella GC, Karring T, Lang NP: The effect of a deproteinized bovine bone mineral on bone regeneration around titanium dental implants. *Clin Oral Implants Res* 1998;9:151-162
 40. Nyman S, Gottlow J, Lindhe J, Karring T, Wennstrom J : New attachment formation by guided tissue regeneration. *J Periodont Res* 1987;22:252-254
 41. Becker W, Becker B, Berg L, Prichard J, Caffesse

- R, Resenberg E : New attachment after treatment with root isolation and vertical osseous defects, *Int J Periodontics Restorative Dent* 1988;8:8-23
42. Pontoriero R, Lindhe J, Nyman S, Karring T, Rosenberg E, Sanavi F : Guided tissue regeneration in degree II furcation-involved mandibular molars. A clinical study, *J Clin Periodontol* 1988;15:247-254
 43. Simion M, Baldoni M, Rossi P, Zaffe D: Comparative study of effectiveness of GTAM membranes with and without early exposure during the healing period, *Int J Periodont Rest Dent* 1994;14:167-180
 44. Shanaman RH: A retrospective study of 237 sites treated consecutively with guided tissue regeneration, *Int J Periodont Rest Dent* 1994;14:154-163
 45. Jovanovic SA, spiekermann H, Richter EJ: Bone regeneration around titanium dental implants in dehiscence defect sites: a clinical study, *Int J Oral Maxillofac Implants* 1992;7:233-245
 46. Buser D, Dula K, Hirt HP, Schenk RK: Lateral ridge augmentation using autografts and barrier membranes: a clinical study with 40 partially edentulous patients, *J Oral Maxillofac Surg*, 1996;54:420-432
 47. Celletti R, Davarpanah M, Etienne D, Pecora G, Tecucianu JF, Djukanovic D, Donath K: Guided tissue regeneration around dental implants in immediate extraction sockets: comparison of a e-PTFE and a new titanium membrane, *Int J Periodontics Restorative Dent*, 1994;14:242-253
 48. Schliephake H, Dard M, Planck H, Hierlemann H, Stern U: Alveolar ridge repair using resorbable membranes and autogenous bone particles with simultaneous placement of implants: an experimental pilot study in dogs, *Int J Oral Maxillofac Implants*, 2000;15:364-373
 49. Whitman DH, Berry RL: A technique for improving the handling of particulate cancellous bone and marrow grafts using platelet gel, *J Oral Maxillofac Surg* 1998;56:1217-1218

사진부도 설명

- Figure 2 After 5 Months (HE Stain, $\times 40$)
골형성이 이루어진 양상을 보인다.
- Figure 3 After 5 Months (HE Stain, $\times 100$)
골소주의 배열과 골세포가 관찰된다.
- Figure 4 After 5 Months (HE Stain, $\times 40$)
편광현미경 상에서 노란색으로 보이는 층판 구조가 관찰된다.
- Figure 5 After 5 Months (HE Stain, $\times 40$)
편광현미경 상에서 골형성이 진행중이고 석회화가 진행된 것으로 보인다.

사진부도 (1)

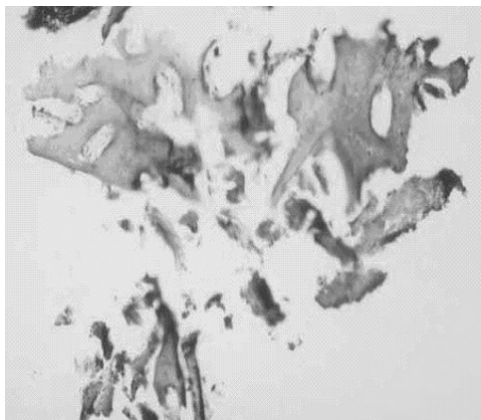


Figure 2

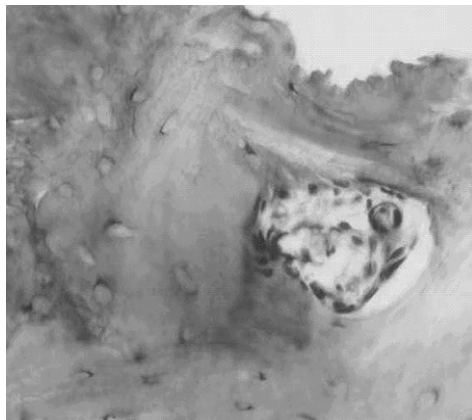


Figure 3

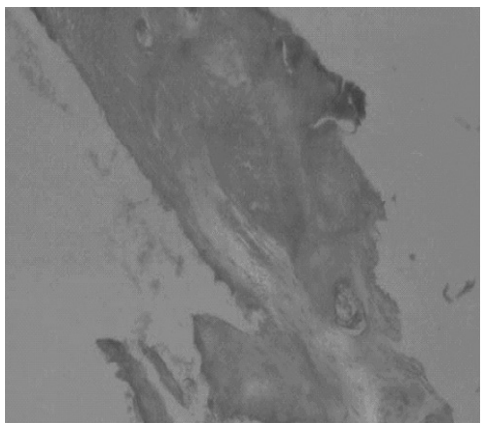


Figure 4

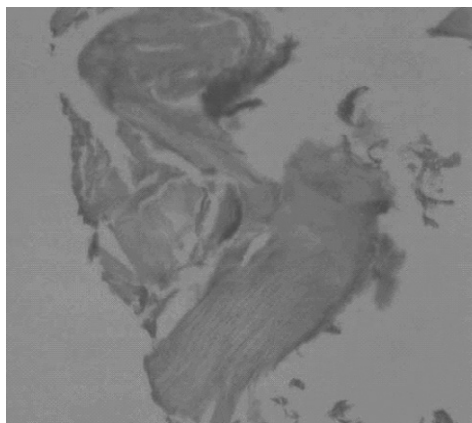


Figure 5

Clinical and histopathological study using platelet-rich plasma and bone graft in the localized alveolar bone defects

Ui-Young Jung¹, Sung-Bin Lim¹, Chin-Hyung Chung¹, Ki-Seok Hong¹, Chong-Heon Lee²

¹Department of Periodontology, College of Dentistry, Dan-Kook University

²Department of Pathology, College of Dentistry, Dan-Kook University

Alveolar ridge defects may limit or restrict placement of implants. The purpose of this study was to evaluate clinical and histopathologic results which occur following guided bone regeneration using platelet-rich plasma, bovine bone powder and e-PTFE membrane in the localized alveolar bone defects.

Ten patients who required guided bone regeneration in implant placement, were selected. Alveolar crest height and width were measured at baseline and, after 2nd surgery 5 months later

At 5 months, we obtained histopathological results as follows:

1. Alveolar crest height was an average of 8.20 ± 3.74 mm preoperatively and decreased to an average of 7.40 ± 1.84 mm postoperatively. There was no significant difference.
2. Alveolar crest width was an average of 4.25 ± 2.03 mm preoperatively and significantly increased to an average of 7.20 ± 2.44 mm postoperatively ($P < 0.01$)
3. The change of Alveolar crest height and width were 0.80 ± 1.40 mm, 2.95 ± 1.09 mm
4. Histopathological evaluations revealed new bone formation with graft material and laminated bone containing the presence of osteocyte-like cell

In conclusion, guided bone regeneration using platelet-rich plasma, bovine bone powder and e-PTFE membrane would provide a viable therapeutic alternative for implant placement in the localized alveolar defect or implant failure

Key words : Platelet-rich plasma, bone graft, bone defects, e-PTFE membrane