

# 치주염이환 치아표면에 부착된 치석과 치주조직의 형태 계측학적 연구

김종관 · 이승원

연세대학교 치과대학 치주과학교실  
치주조직 재생 연구소

## I. 서론

치주질환의 원인 중 가장 중요하고 일차적인 요인은 치주 세균이다. 치태 세균은 치주낭과 치주낭내의 치근 백아질 표면에 생물학적 세막으로 피복 되어 있어 물리적, 화학적으로 강하게 부착되어 있다. 그래서 기계적 제거가 일차적이며 치주치료를 위하여 가장 선행되어야 할 치료방법인 것은 반세기 동안의 실험적 임상적 연구를 통하여 밝혀졌다. 성공적인 치료, 즉 완벽한 치태제거를 위하여 치주질환으로 이환된 치아의 표면을 관찰하여 건강한 치주상태와 진행된 치주상태의 치근표면을 비교하려는 많은 노력이 있어왔다<sup>1-9)</sup>.

치근표면의 치태나 기타 부착물들로 인하여 치주조직 치유시 치주조직을 이루는 세포들의 신부착을 어렵게 하는 것으로 밝혀졌다. 치근표면에는 1) 치근 백악질에 치태 세균이 부착되어 있는 경우<sup>10)</sup>와 2) 치은연하 치석의 부착<sup>11-14)</sup>과 이 치석 위에 부착된 치태, 그리고 3) 치주질환에 노출되어 병변된 치근이 신부착의 장애요인으로 알려져 왔다<sup>15)</sup>. 이들 중 치근표면에 부착되어 있는 치태세균이나 내

독소와 치주질환 진행의 관계 등은 여러 연구가들에 의해 연구된 바 있다. 또한 치석과 치주질환의 관계는 상당히 오래 전부터 연구되어 왔고 강조되어 왔다<sup>3-8, 11, 12, 16)</sup>.

많은 연구결과, 치태세균이 치주질환의 일차적이며 직접적인 원인요소로서 역할이 밝혀진 후 치석은 치주질환을 발생시키는데 치태세균과 같은 직접적인 역할이 아니더라도 치태세균의 유지인자로 치주질환의 진행과 만성화에 많은 영향을 미치며 특히 치주치료 후 치주조직 재생에 방해요인으로 작용한다<sup>11, 12)</sup>. 더욱이 치석은 치석 제거술이나 치근 활택술 또는 치주 판막술 등을 시행한 후에도 치근으로부터 완전히 제거하기가 쉽지 않으므로 이것이 치주 치료 후 치주조직의 치유와 재생에 미치는 영향이 지대하다고 할 것이다.

한편, Årenud<sup>17)</sup>에 의하면 치석과 부착상실은 깊은 관계가 있다고 보고하였다. 그러나 Corbet<sup>18)</sup> 등은 치주질환 치료에서 치주낭내의 치태제거의 중요성과 더불어 치근표면의 치태제거가 중요하며 치근내의 내독소 제거를 위하여 치근 표면의 손상을 줄 필요는 없다

\*이 논문은 1996년도 연세대학교 치과대학 학술연구비 지원으로 이뤄졌음

고 강조하였다. Listgarten<sup>19)</sup>은 잔존치석위에 치은상피의 이주 및 부착을 보고하였고 만족할만한 치유상태로 보인다고 보고 한 바 있다.

이와 같이 치주질환에서 치석의 역할에 대하여 논란이 많지만 치석이 치주조직에 직, 간접적으로 영향을 미쳐 치주 조직이 치근 표면에서 분리되고 치주낭이 생기고 심화된다. 치주낭 형성은 치주조직이 치근표면과 분리되어 생긴 것이므로 치주낭 깊이 측정은 치주조직의 파괴정도를 알기 위한 변수로 많이 이용된다. 그러나, Listgarten 등<sup>20)</sup>에 의하면 치은 열구나 치주낭의 해부학적 깊이와 임상 치주낭 측정 깊이와는 일치하지 않는다. 이것은 치주낭 끝의 위치가 병변의 상태에 따라 탐침이 와해된 치주조직을 침투하여 나타나는 결과라고 보고하였다. 즉, 치주조직 병변의 상태에 따라 치주낭 측정과 해부학적 조직학적 깊이와는 다소 차이가 생긴다. 그러나 현실적으로 치주낭 깊이 측정은 빈번히 사용되는 진단 변수로써 치석의 위치를 치주낭의 깊이와 관계하여 확인할 수 있다면 보다 쉽게 치주낭내 치석과 치태 세균 제거를 보다 효율적이며 성공적으로 치주치료를 수행할 수 있을 것이다.

본 연구에서는 교정치료를 위해 내원한 환자의 건강한 치아와 치주질환에 이환되어 예후가 불량하여 빼야하는 치아에서 치석을 제거한 후 발치 하여 치근표면을 관찰하여 실제 측정된 치주낭의 깊이와 치근 표면에 나타난 치주조직을 관찰하여 해부학적 치주낭 깊이와의 차이점을 알아보고 발치 치근 표면의 치석의 존재와 치은 변연과의 치석과의 거리, 치석의 길이, 그리고 치석과 치주조직(이환된 접합상피 및 치은결합조직 또는 치주인대 섬유)과의 거리를 측정하여 진행된 치주질환 치근표면의 특징을 관찰하였다. 또한 치석의 위치를 치주낭과 관련하여 어떠한 관계가 있는지 확인하였다.

## II. 연구대상 및 방법

### 1. 연구대상

교정치료를 위해 내원한 환자의 발거 예정 치아(소구치)들은 치은염이나 치주염을 나타내지 않는 건강한 치아로 치주낭 3mm이내의 30개 치아(HP group) 그리고, 치아 동요도 2° 이상의 진행된 치주염으로 발치가 요구되는 치주낭 깊이가 4mm이상 7mm이내의 치주낭을 가진 15개 대구치아(MP group)와 동요도 2° 이상의 진행된 치주염으로 발치가 요구되는 최대 치주낭깊이 7mm이상 의 치아 30개 대구치(AP group)를 대상으로 하였다.

### 2. 연구방법

모든 환자가 내원시 치석제거를 실시하고 치주낭 측정탐침(Michigan 0 probe U. S. A)으로 각 치아의 치주낭 깊이를 한 치아당 6군데(협측 근심 우각 부위, 중간부위, 원심우각 부위, 설측 근심우각부위, 중간부위, 원심우각 부위)를 측정한 후 그 중 가장 깊은 곳을 연구에 이용하였다. 치주낭 측정탐침을 치아장축에 평행하게 하고 균일한 힘(20-30g)으로 측정하였으며 Bur를 이용하여 가장 깊은 곳에 해당하는 치주낭 부위의 치은변연 부위에 표시한 후 조심스럽게 발치를 하였다. 모든 치아를 발치 전에 치은 연상 치석 제거술을 하였다. 발치후 치아에 묻은 혈액을 생리식염수로 조심스럽게 제거한 후, 치아를 toluidine blue용액에 1-2분간 담갔다가 꺼내어 흐르는 물에 5-10분간 세척한 후 건조시켜서 확대경을 장착한 stereo microscope로 관찰하였다.

치근 표면의 치석 부착상태, 치은변연에서 치석까지의 거리(C1), 치석의 길이(Cw), 치석 하방에서 부터 부착조직의 상부까지의 길이(C2)를 측정하였다. 또한, 치주낭 깊이(PD)

와 치은 변연부터 치근표면의 부착조직까지의 거리(APD)를 측정 비교하였다.

### Ⅲ. 연구성적

#### 1. 치근표면의 특징

치주낭 3mm이내의 치아군(HP group)에서는 치은변연 부위에서 일정거리를 두고 치은 변연과 같은 선을 이루며 치주조직이 치근에 부착되어 있다. 부착된 치주조직은 변형 없이 같은 색으로 염색되어 있으며 부착된 조직은 희미한 형태의 접합상피와 진한 염색된 띠 모양의 치은 결합조직이 관찰되고 그 하부에 균일하게 치주인대가 전체 치근을 덮고 있음이 관찰된다(사진부도 1).

치주낭 깊이가 3-7mm인 중등 치주염으로 이환된 치아군(MP group)에서 15개 치아중 8개의 치아에서 치석이 관찰되었다. 치근표면은 치은 변연에서 부터 일정거리를 두고 치석이 존재한다. 치석의 형태는 다양하지만 불규칙한 원형, 사각형, 다각형 모양을 보이고 성글게 퍼져 있는 경우도 있다. 치근표면에 흩어져 있는 치석중 치주낭 깊이가 가장 깊은 곳에서 치석의 길이가 가장 깊게 나타났다(사진부도 2).

치근표면 부착치석의 하단이 치주조직과 닿아있는 경우는 많지 않았고 대부분이 일정거리를 두고 있었다. 7mm이상의 치주낭 깊이의 진행된 치주염 치아 군(AP group)의 경우, 35개 치아 중 34개 치아에서 치석이 관찰되었다. 치근표면 특징은 대부분 MP group과 비

슷한 상태를 보였다. 치석의 모양이나 치석과 치은 변연간의 거리, 그리고 치석과 하단 치주조직과의 거리도 비슷하게 일정거리를 두고 있었다. 다만, 이 군에서는 치석이 치근 끝까지 분포되어 있어 모든 치근이 치석으로 덮여 있는 것도 있었다(사진부도 3).

#### 2. 계측학적 측정

표 1에서 보는 바와 같이 치주낭깊이 HP group인 3mm이하인 30개 치아의 평균 치주낭 깊이는  $2.5\pm0.71\text{mm}$ 이며, 4mm이상 7mm 미만인 MP group, 15개 치아의 평균 치주낭 깊이는  $5.1\pm1.03\text{mm}$ 이었다. 7mm이상의 AP group의 30개 치아의 치주낭 평균 깊이는  $10.4\pm1.57\text{mm}$  이었다. .

이상 3 군 치아의 치은변연부터 치아표면의 치주조직까지의 평균거리(APD)는 각각  $3.2\pm0.70\text{mm}$ ,  $6.3\pm1.90\text{mm}$  그리고  $9.5\pm2.34\text{mm}$ 이었다.

또한, 치은변연부터 치석까지의 평균거리(C1)는 HP group에서는 치석이 발견되지 않았으며 MP group에서는  $1.2\pm0.70\text{mm}$  그리고, AP group에서는  $2.0\pm1.89\text{mm}$ 로 나타났다(도해 2). 치석의 모양은 다양한 형태로 존재하였으며 가장 깊은 부위의 치주낭 부위에서 가장 넓은 치석의 길이를 보였다. 또한, 치석은 주로 인접 면과 분지부에서 많이 발견되었다.

치석의 길이(Cw)도 각 군별로 보면 MP group은  $2.7\pm1.44\text{mm}$ , AP group에서는  $4.1\pm1.89\text{mm}$ 로 치주낭 깊이가 증가함에 따라 치석

표 1 각 치아군의 치주낭깊이 및 치석과 치근표면 조직과의 거리(평균±표준오차 mm)

실험대상(group)	치아 수	PD	APD	C1	C2	CW
HP group	30	$2.5\pm0.70$	$3.2\pm0.70$	*	*	*
MP group	15	$5.1\pm1.03$	$6.3\pm1.90$	$1.2\pm0.70$	$2.4\pm1.33$	$2.7\pm1.44$
AP group	35	$10.4\pm1.57$	$9.5\pm2.34$	$2.0\pm1.82$	$3.4\pm1.89$	$4.1\pm1.89$

의 길이도 증가함을 보였다(도해 1, 도해 2).

치석과 치근표면 치주조직간의 거리(C2)는 MP group에서는  $3.2 \pm 1.33\text{mm}$ 이었고 AP group에서는  $3.4 \pm 1.89\text{mm}$ 로 측정되었다 (도해 1, 도해 2).

각 치아의 치주낭깊이에 대한 각 변수(APD, C1, Cw, C2)들의 연관성들은 다음과 같다. 치은변연부터 치아표면의 치주조직까지의 평균거리(APD)는 치주낭 깊이에 밀접한 의존성( $r^2=0.753$ ,  $1.61+0.764*PPD$ )을 나타내고 있고, 그외 변수(C1, Cw, C2)들은 상당한 변이를 가지고 있으나, 치주낭깊이에 따라 그 수치는 증가되는 경향을 보인다(도해 1, 도해 2).

#### IV. 총괄 및 고찰

본 연구에서 관찰된 바로 3mm이내의 치주낭 (사실은 치은열구)군의 치아는 치석제거 후 치석이 존재하지 않았다. 이것은 치은 연상 치석제거술의 효과로 볼 수도 있고 치석 자체가 존재하지 않았을 수도 있다. 그러나, 치석이 존재했다 하더라도 치석 제거술로 3mm이내의 치은열구내 치석은 거의 제거될 수 있음을 나타낸 것이다<sup>21, 22)</sup>.

그러나, 치주낭이 깊은 경우에는 치은연상 치석 제거술 만으로 치은하 치석제거가 되지 않는다. 즉, MP group과 AP group에서는 치석제거술을 하였음에도 불구하고 거의 대부분 치아에 치석이 존재하였다. 두 군 모두 치은 변연으로 부터 각각 1 내지 2mm 지점(표 1, 도표 2)부터 치석이 남아있었다. 즉, 2mm 이내의 치주낭내 치석은 치석제거술로 제거가 가능한 것이다. 2mm보다 깊은 치주낭내 치석이 잔존해 있는 것은 임상적으로 치석제거술의 한계를 보여준 것으로 이 연구결과와 Rabbani<sup>23)</sup>등의 치주낭 깊이에 따라 치석제거 효과가 다르다는 연구와 일치하며 Caffasse<sup>24)</sup>(1986), Sherman<sup>25, 26)</sup>, Robertson<sup>16)</sup> 등의 연구 결과와도 합당한 연구결과이다.

그러나 치주 치료 후 잔존치석의 역할에 대한 연구는 아직 논란의 여지가 많다. Corbet<sup>18)</sup>(1992)등은 치태제거가 무엇보다 중요한 것이며 치근을 손상시키면서 까지 치석 및 부착물을 제거 할 필요가 있는 가라는 의문을 제기했고, Listgarten과 Ellegard<sup>19)</sup>(1973)등은 잔존 치석 위에 신 상피 이주와 부착을 보고한 바 있다. 또한, 만족할 만한 치유상태도 있다고 주장하였다. 그러나, 대부분 Baly<sup>27)</sup>, Waerhaug<sup>5)</sup>등 다른 학자들은 잔존 치석이 비록 치주질환의 시작에는 많은 역할을 인정하기 어렵다 해도 치주질환의 진행에 큰 역할을 끼치며 특히, 치석의 존재는 치주 치료후 신부착을 비롯한 치주재생에 큰 방해요인으로 작용한다고 발표한 바 있다<sup>28-31)</sup>.

본 연구에서 치석은 치주조직과 치근간의 부착을 방해하며 치석과 치근면 치주조직간의 거리가 MP group, AP group 각각  $2.7 \pm 1.44\text{mm}$ ,  $4.1 \pm 1.89\text{mm}$ 로 치석이 존재하며 최소 2mm이상의 치주조직은 파괴된다고 보아야 할 것으로 생각된다. 치태 염색의 부정확성으로 치태와 치주조직간의 거리를 알 수 없었다. 실제 임상에서도 이의 검정은 알 수 없으므로 치석 제거 시에 치석의 치근단 위치에서 1mm정도로 좀더 깊게 기구의 접근이 필요함을 나타낸다. Waerhaug<sup>6)</sup>는 최전방 치태와 치주인대간의 평균거리는 0.99mm 정도라고 보고하였고, Saglie<sup>3)</sup>의 주사 전자 현미경 연구에 의하면 치태세균이 존재하는 경우, 최전방 치태세균은 상피세포와 접촉하고 있으며 접촉된 세포는 형태가 변형되어있는것과 변형이 안 된 상태로 있는 것도 있음을 보고한 바 있다. 그리고 Saglie<sup>3)</sup>등 Listgarten<sup>20)</sup> 등이 치주낭 깊이와 해부학적 치주낭과의 관계를 보고한바 있는데 치주 질환시 모든 치주낭 측정기의 첨단이 접합상피의 최하 방보다 대략 0.25-0.4mm정도 침범되어 건강한 결합조직 섬유위에 위치된다고 하였다. 즉, 치주질환의 진행 시에는 접합상피 하부의 결합조직에

까지 염증 세포의 침윤 및 교원섬유소실로 표시되는 염증상태의 활성화가 이루어지기 때문에 치주낭 측정기가 건강하지 못한 조직은 통과하여 건강한 조직까지 도달한다는 것이다. 그러므로 치주낭 깊이 자체가 치은하 치석제거를 위한 기구 접근 거리가 아니라 치석과 치태의 관계 등을 고려한 치석의 위치파악이 성공적인 치근활택술을 위하여 중요한 변수임을 알 수 있다.

본 연구에서 HP group와 MP group에서는 오히려 임상 치주낭 깊이보다 해부학적 치주낭 깊이 즉, 치은 변연 부에서부터 치은부착 조직까지의 거리가 더 많이 측정되었다. 이것은 HP group의 경우 치주조직의 건강 때문에 치주낭 측정기가 부착 상피 부까지 도달하지 못하였거나 침투되지 못하였기 때문인 것으로 생각되며 MP group에서의 결과의 차이는 치주낭 측정시 측정압의 차이와 변형된 상피가 본 연구에서 정확히 관찰되지 않았기 때문인 것으로 생각된다.

그러나, AP의 경우 치주낭 깊이가  $10.4 \pm 1.57\text{mm}$ 로 결합조직 수준( $9.5 \pm 2.34\text{mm}$ )보다 깊게 나타난 것은 상기 연구자들의 결과와 일치하는 것으로 치주질환이 진행되어 치아 동요도가 심하여 발치를 요하는 정도로 진행된 경우는 거의 치주낭 측정탐침이 치아의 치근단까지 상피로 덮혀있는 치주조직을 침투하여 깊이 들어가므로 이런 결과가 나오게 되는 것으로 생각된다. 다시 한 번 강조하면 치주질환이 활성화되는 경우 치주조직의 염증조직이 확대되어 치주낭이 변형된 조직으로 확대하여 건강조직에 도달할 때까지 치주낭 깊이가 측정된다는 것이다.

치석의 평균 길이는 MP, AP의 경우 각각  $2.7 \pm 1.43\text{mm}$ ,  $4.1 \pm 1.89\text{mm}$ 였다. 본 연구결과 치주질환의 심도 즉, 치주낭 깊이에 따른 치석의 길이에 차이가 나는 것은 치주낭 깊이에 따른 치주낭내 일정한 범위의 치석이 존재한다는 것을 의미한다(도해 2). 치은변연으

로부터 깊은 부위의 치석의 제거를 위하여 각 치주낭의 깊이를 고려하여 치주낭내의 치은연하 치석의 위치를 파악하고 또한 방사선 사진상의 판독과정에서 특이도를 증가시킨다면 성공 도를 높일 수 있을 것으로 생각하고 이 방법의 효율성은 차후의 연구결과를 통하여 확인할 필요가 있을 것으로 생각된다.


## V. 참고문헌

1. Hoffman, I. D. and Gold, W. : Distances between plaque and remnants of attached periodontal tissues on extracted teeth., J. Periodontol 41:29, 1971
2. Powell, B. and Garnick, J. J. : The use of extracted teeth to evaluate clinical measurements of periodontal disease., J. Periodontol 49:621, 1978.
3. Saglie, R., Johansen, J. R. and Fltra, L. : The zone of completely and partially destructed periodontal fibers in pathological pockets., J. Clin. Periodontol 2:198, 1975.
4. Waerhaug, J. : Subgingival plaque and loss of attachment in periodontosis as observed in autopsy material., J. Periodontol 47:636, 1976.
5. Waerhaug, J. : Healing of the dentoepithelial junction following subgingival plaque control., J. Periodontol 49:119, 1978.
6. Waerhaug, J. : Subgingival plaque and loss of attachment in peridontosis as evaluated on extracted teeth., J. Periodontol 48:125, 1977.
7. Waerhaug, J. : The infrabony pocket and its relationship to trauma from occlusion and subgingival plaque., J.

- Periodontol 50:355, 1979.
8. Waerhaug, J. : The angular bone defect and its relationship to trauma from occlusion and downgrowth of subgingival plaque., J. Clin. Periodontol 6:61, 1979
  9. 정유선, 조규성, 채중규, 김종관 : 진행된 치주염 치아의 임상적 치주낭 깊이와 부착상실 및 치은연하 치태 위치와 비교연구., 대한치주과학회지 18:81-88, 1989
  10. Christersson, L. A., Zambon, J. J. & Genco, R. J. : Dental bacterial plaques. Nature and role in periodontal disease., J. Clin. Periodontol 18:441-446, 1991.
  11. Mandel, I. D. Dental plaque: nature, formation and effects., J. Periodontol 37: 357-367, 1966.
  12. Mandel, I. D. & Gaffar, A. Calculus revisited, A review, J. Clin. Periodontol 37: 249-257, 1986.
  13. Oshrain, H. I., Salkind, A. & Mandel, I. D. : A method for collection of subgingival plaque and calculus., J. Periodontol 39:322-325, 1968.
  14. Friskopp, J. & Hammarström, L. : A comparative, scanning electron microscopic study of supragingival and subgingival calculus., J. Periodontol 51:553-562, 1980.
  15. Aleo, J. J., de Renzis, F. A., Farber, P. A. & Varboncoeur, A. P. : The presence and biologic activity of cementum-bound endotoxin., J. Periodontol 45:672-675, 1974.
  16. Robertson, P. B. : The residual calculus paradox(editorial), J. Periodontol 61:65-66, 1990.
  17. Anerud, A., Löe, H. & Boysen, H. : The natural history and clinical course of calculus formation in man., J. Clin. Periodontol 18:160-170, 1991.
  18. Corbet, E. F., Baughan, A. J. & Kieser, J. B. : The Periodontally-involved root surface., J. Clin. Periodontol 20:402-410, 1993.
  19. Listgarten, M. A. & Ellegaard, B. : Electron microscopic evidence of a cellular attachment between junctional epithelium and dental calculus., J. Periodont. Res. 8: 143-150, 1973.
  20. Listgarten, M. A. Mao, R. and Robinson, P. J. : Periodontal probing and the relationship of the probe tip to periodontal tissues, J. Periodontol 47:511, 1976.
  21. Brayer, W. K., Mellonig, J. T., Dunlap, R. M., Marinak, K. W. & Carson, R. E. : Scaling and root planing effectiveness: The effect of root surface access and operator experience, J. Periodontol 60:67-72, 1989.
  22. Breininger, D. R., O' Leary, T. J. & Blumentshine, R. V. H : Comparative effectiveness of ultrasonic and hand scaling for the removal of subgingival plaque and calculus., J. Periodontol 58:9-18, 1987.
  23. Rabbani, G. M., Ash, M. M. & Caffesse, R. G. : The effectiveness of subgingival scaling and root planing in calculus removal., J. Periodontol 52:119-123, 1981.
  24. Caffesse, R. G., Sweeney, P. L. & Smith, B. A. : Scaling and root planing with and without periodontal flap surgery., J. Periodontol 13:205-210, 1986.
  25. Sherman, P. R., Hutchens, L. H., Jewson, L. G., Moriarty, J. M., Genco,

- G. W. & McFall, W. T. : The effectiveness of subgingival scaling and root planing I: clinical detection of residual calculus., *J. Periodontol* 61:3-8, 1990A.
26. Sherman, P. R., Hutchens, L. H. & Jewson, L. G. : The effectiveness of subgingival scaling and root planing (II). Clinical responses related to residual calculus., *J. Periodontol* 61:9-15, 1990B.
27. Daly, C. G., Kieser, J. B., Corbet, E. F. & Seymour, G. J. : Cementum involved in periodontal disease: a review of its features and clinical management., *J. Dent* 7: 185-193, 1979
28. Adriaens, P. A., DeBoever, J. A. & Loesch, W. J. : Bacterial invasion in root cementum and radicular dentin of periodontally diseased teeth in humans: a reservoir of periodontopathic bacteria., *J. Periodontol* 59:222-230, 1988.
29. Blomlöf, L., Friskopp, J., Appelgren, R., Lindskog, S. & Hammarström, L. : Influence of granulation tissue, dental calculus and contaminated root cementum on periodontal wound healing. An experimental study in monkey., *J. Clin. Periodontol* 16:27-32, 1989.
30. Keping, T. J., O' Leary, T. J. & Kafrawy, A. H. Total calculus removal: and attainable objective?, *J. Periodontol* 61:16-20, 1990.
31. Lie, T. & Meyer, K. : Calculus removal and loss of tooth substance in response to different periodontal instruments. A scanning electron microscope study., *J. Clin. Periodontol* 4:250-262, 1977
32. Anderson, G. B., Palmer, S. A., Rye, F. L., Smith, B. A., Caffesse, R. G. : Effectiveness of subgingival scaling and root planing.: single versus multiple episodes of instrumentation., *J. Periodontol* 67:367-373, 1996.


## 사진부도



사진부도 1 HP group 치근표면. 치은변연 모양에 따라 일정한 거리를 두고 치근에 부착된 치주조직 형태가 보인다. 부착치주조직은 변형 없이 균일한 형태를 보인다.



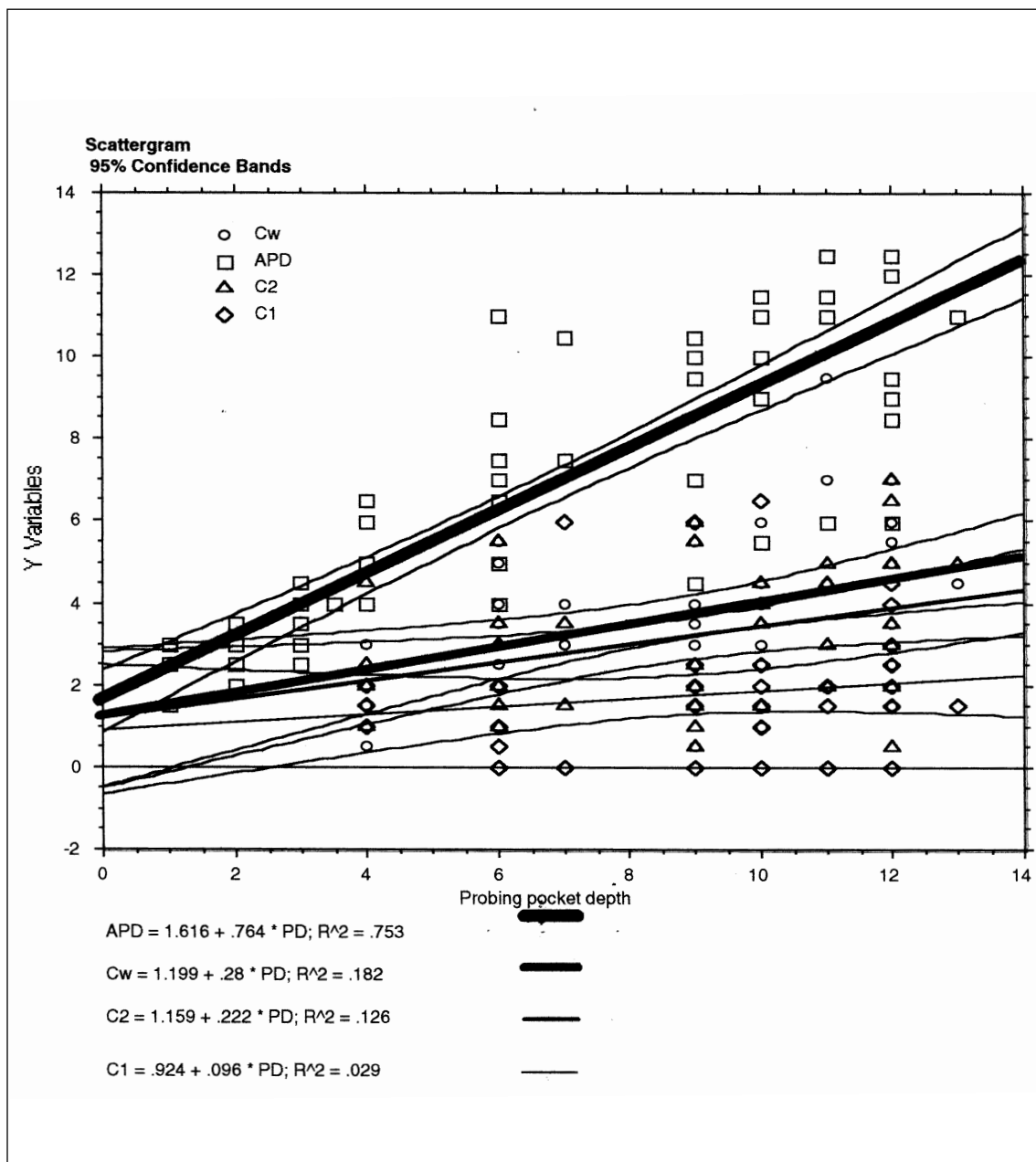
사진부도 2 MP group. 치은변연에서 일정한 거리를 두고 치석이 존재한다. 치석과 일정한 거리를 두고 치근 부착치주조직이 보인다.



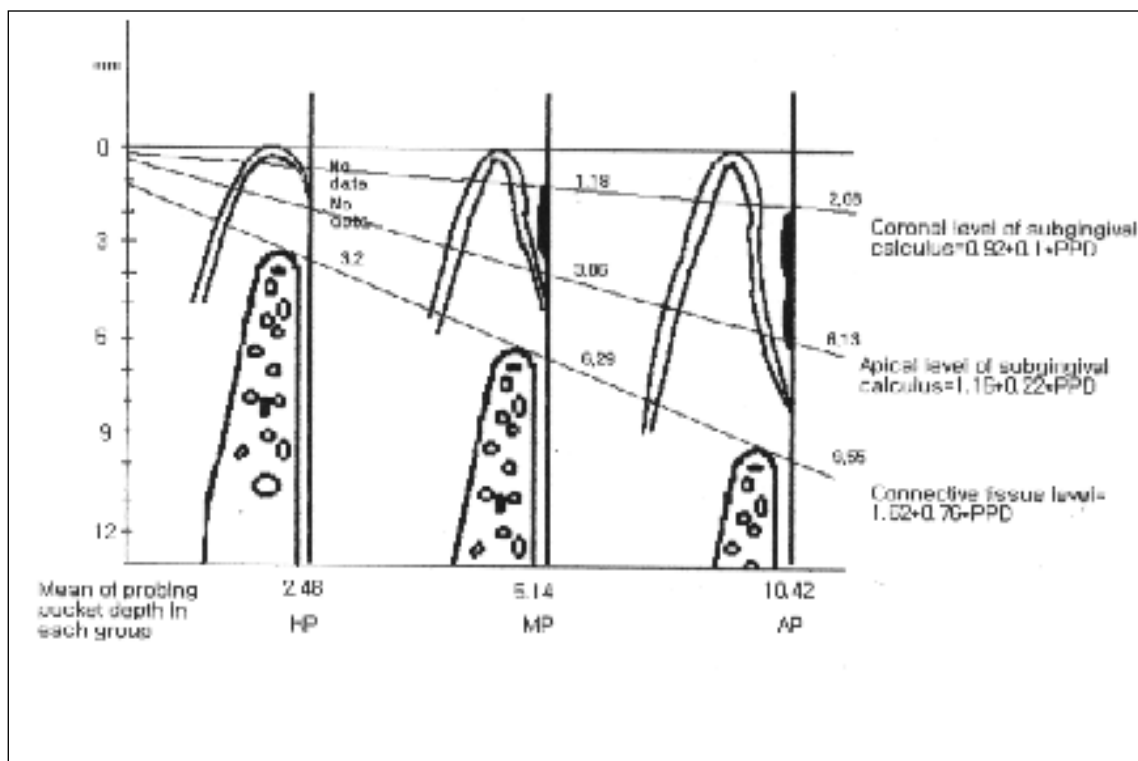
사진부도 3 AP group. 치은변연에서 일정한 거리를 두고 치석이 존재한다. 치석과 일정한 거리를 두고 부착치주조직이 보인다. 치근 한 쪽은 치석이 치근단 부위 끝까지 부착되었다.



도해 1 각 치아의 치주낭 깊이측정치에 대한 각 계측학적 변수들의분산 도표와 회귀선. 치주낭이 깊어짐에 따라 치석의 길이와 각 변수들의 길이가 비례적으로 증가하는 경향을 보이고 있다.



도해 2 각 치아군(HP, MP, AP, group)내의 각 측정 변수들의 평균치와 치주낭 깊이와 각 치은 연하 치석 및 치주 조직과의 관계



## Morphometric study of the calculus and periodontal tissues adhered to the root surfaces in periodontitis

Chong-Kwan Kim, Seung-Won Yi

Department of Periodontology, College of Dentistry Yonsei University

Research Institute for Periodontal Regeneration

To verify the effect of subgingival calculus on the periodontal tissues in periodontitis and the effectiveness of supragingival scaling to remove the calculus, 30 teeth from healthy group (Probing pocket depth:  $PPD \leq 3$  mm: HP group), 15 teeth from moderate group ( $4 \leq PPD < 7$  mm: MP group), 30 teeth from advanced group ( $PPD \geq 7$  mm: AP group) were selected and supragingival scaling was performed before extraction of all experimental teeth. After careful extraction, the teeth were cleaned with saline and disclosed with toluidine blue and carefully examined the relationship and distance between the calculus attached on the root surface and periodontal tissues. As a result, it was;

1. The calculus was not discovered on the root surface of teeth in HP group, but was in MP and AP group, mostly on interproximal surface and furca area. The shape of the attached calculus was ovoid, trapezoid and polygonal and the calculus was distributed randomly over the root surface.
2. PPD was more than the distance between the gingival margin to the level of attached connective tissue in AP group rather than in HP and MP group.
3. The length of calculus was  $2.7 \text{ mm} \pm .44 \text{ mm}$  in HP group and  $4.1 \pm .89$  in AP group.
4. The distance between the apical margin of calculus and the level of attached connective tissue was  $2.4 \pm .33 \text{ mm}$  in MP group and  $3.4 \pm .89 \text{ mm}$  in AP group.
5. The length of subgingival calculus was tended to increase in relation to the probing pocket depth.

Therefore, it can be concluded, the calculus in periodontal pocket can not be removed completely with supragingival scaling. As the terminal part of calculus was far away with limited distance from the periodontal tissue, it can be said that the calculus was not a direct factor in destroying the periodontal tissue. In this study, the extent of the plaque was not verified but the location of calculus can be used in clinical practice for complete removal of calculus when the distance relation between calculus and plaque will be known.

---

Key word: Root Surface, Periodontitis, Calculus, Plaque, Pocket Depth



