

하악 편측 소수 잔존치 환자의 임플란트 보조 국소의치를 이용한 보철치료 증례

이범기 · 이용상*

중앙보훈병원 치과병원 치과보철과

Rehabilitation of mandibular edentulous patients with a few unilateral remaining teeth using implant-assisted removable partial denture: A case report

Bhumgey David Lee, Yong-Sang Lee*

Department of Prosthodontics, Veterans Health Service Medical Center, Seoul, Republic of Korea

In the case of a patient with a small number of unilateral remaining teeth in the mandible, a restoration with conventional removable partial denture cannot provide sufficient retention and resistance. A harmful stress from the poor stability of denture on remaining teeth occurs due to alveolar bone resorption in edentulous area. Although implant fixed prosthesis can provide multiple benefits over conventional removable partial denture, there are limitations come from anatomic structures and costs. In this case, an implant-assisted removable partial denture (IARPD) with a couple of implants placed in strategic positions can be a treatment modality. The objective of this article is to present a case report of two patients showed satisfactory clinical outcomes during three-year follow-up period describing the fabrication and advantages of removable partial denture assisted by teeth and implants (IARPD) for a patient with a small number of unilateral remaining teeth in mandible using Locator as an implant attachment. (*J Korean Acad Prosthodont* 2019;57:42-8)

Keywords: Implant; Removable partial denture; Unilateral; Locator attachment

서론

하악에서 편측으로 소수의 잔존치만 있는 증례에서 통상적인 후방연장 국소의치로 수복하는 경우, 교합 하중시 의치 움직임을 계획된 방향으로 유도하기 어렵다. 그리고, 무치악 부위 지지 부족과 의치의 낮은 안정성으로 인한 의치의 불균형 및 치조제 흡수와 같은 악순환이 발생하기 쉽다. 또한 캔틸레버(cantilever) 작용에 의해 잔존 자연치에 응력이 집중되어 지대치의 장기적인 예후가 불확실하다.¹ 임플란트를 이용한 고정성 보철의 경우 이러한 문제점을 줄일 수 있지만, 환자의 해부학적 요인이나 경제적 요인 따른 제약이 있는 것이 현실이다. 이러한 경우에 적은 수의 임플란트를 전략적 위치에 식립하여 임플란트 보조 국소의치

(Implant-assisted removable partial denture, IARPD) 치료를 고려해 볼 수 있다.

임플란트 보조 국소의치는 임플란트의 기능에 따라 임플란트에서 지지만 얻는 임플란트 지지 국소의치(implant-supported RPD, ISRPD)와 부착장치 등을 이용하여 유지도 함께 얻는 임플란트 유지 국소의치(implant-retained RPD, IRRPD) 용어 등으로 사용되었다.^{2,3} 그러나 Schneid와 Mattie⁴은 ISRPD와 IRRPD는 임플란트에 의해서만 지지와 유지를 얻는다는 의미로 해석되기 때문에 연조직 및 자연치와 함께 임플란트가 지지와 유지를 제공한다는 의미로 임플란트 보조 국소의치(IARPD)를 사용하는 것이 바람직하다고 하였다. 임플란트 보조 국소의치에서 사용되는 다양한 종류의 부착장치 중 로케이터(Locator, Zest

*Corresponding Author: Yong-Sang Lee

Department of Prosthodontics, Veterans Health Service Medical Center,
53, Jinhwangdo-ro 61-gil, Gangdong-gu, Seoul 05368, Republic of Korea
+82 (0)2 2225 3976; e-mail, lysang21@hanmail.net

Article history: Received August 10, 2018 / Last Revision September 7, 2018 / Accepted September 8, 2018

© 2019 The Korean Academy of Prosthodontics

© This is an Open Access article distributed under the terms of the Creative Commons Attribution Non-Commercial License (<http://creativecommons.org/licenses/by-nc/4.0>) which permits unrestricted non-commercial use, distribution, and reproduction in any medium, provided the original work is properly cited.

Anchors, Escondido, CA, USA)는 고경이 낮아 임플란트에 측방력을 적게 주고, 줄어든 악간거리에서도 의치 치아를 배열하기에 유리하다. 또한, Chikunov 등⁵은 로케이터 부착장치가 탄성이 있어 0.2 mm의 수직적 탄성과 8°의 축 운동을 허용하고 현존하는 연결장치 중에서 가장 작은 수직거리가 요구되기에 측방력을 감소시켜 임플란트 유지 국소의치에 적합하다고 하였다.

본 증례보고에서는 하악 편측 소수 잔존치를 갖는 두 명의 환자에게 전략적 위치에 임플란트를 식립하고 부착장치로서 로케이터를 사용하여 가철성 국소의치의 추가적인 지지, 유지 및 안정을 얻었다. 3년간의 주기적인 관찰을 통하여 임플란트와 잔존치의 상태가 양호하게 유지되는 것을 확인할 수 있었고 기능적으로 만족스러운 결과를 얻었기에 이를 보고하고자 한다

증례

1. 증례 1

환자는 84세 남성으로 오래된 기존의 의치가 불편하다는 주소로 본과에 내원하였다. 상악은 금속도재관으로 수복된 #23을 이용한 가철성 국소의치를, 하악은 금전장관으로 수복된 #47을 이용한 가철성 국소의치를 사용하고 있었다. 전신병력은 없었으며, 턱관절 장애 및 비기능적 악습관은 없었다. 진단을 위하여 방사선 사진 촬영 및 임상검사를 시행하였다. 잔존치아인 #23, 47 모두 치주상태가 양호하였다. 잔존치의 위치로 인한 ‘엇갈린 교합’으로 통상적인 국소의치로는 충분한 지지 및 안정을 확보하기 어려울 것으로 판단되었다. 이러한 ‘엇갈린 교합’의 경우 피개의 치 또는 텔레스코픽 국소의치를 통하여 잔존치아와 의치가 따로 기능하지 않도록 수복할 수 있다. 또는 치아 결손부위에 임플란트를 식립하여 교합지지를 회복하여 주는 방법을 이용해 볼 수 있다.⁶ 이에, 치료계획으로 상악은 금속도재관으로 수복된 기존 #23을 이용하여 전통적인 국소의치를 재제작하여 수복하고, 하

악은 금전장관으로 수복된 기존의 #47을 이용하고, #34, 44 위치에 단일 임플란트를 식립하고 임플란트 보조 국소의치로 수복하기로 하였다. 하악 임플란트 보조 국소의치의 임플란트 연결장치로는 로케이터를 사용하기로 하였다.

하악 양측 제1소구치(#34, 44)부위에 직경 4.3 mm, 높이 10 mm의 임플란트(Dentis OneQ SLA Ø4.3 × 10 mm, Dentis, Seoul, Korea)가 각각 식립되었다. 초기고정 30 Ncm을 확인하였고, 수술 당일 직경 5.5 mm, 치은높이 4.5 mm의 치유 지대주를 연결하였다 (Fig. 1).

수술 2개월 뒤 상악에는 가철성 국소의치, 하악에는 임플란트 보조 국소의치 제작하기 위하여 알지네이트 인상재로 예비인상을 채득하였다. 개인트레이를 제작하여 부가중합형 실리콘 인상재(Express, regular body, 3M, St. Paul, MN, USA)를 이용하여 #34, 44부위의 임플란트는 pick up 인상을 통한 최종 인상채득하였다. 상악은 통법대로 국소의치를 제작하였다. 주모형 제작 후 삽입철거로가 임플란트 식립각도에 최대한 평행하도록 인상용 코핑을 기준으로 하여 #47에 서베잉을 시행하였다 (Fig. 2). #47에 장착될 직접유지장치로는 Akers 클래스프로 선택하였고 180도 이상 감싸도록 하였다. 클래스프의 모든 부위가 서베이라인 상에 위치하도록 설계하여 국소의치의 착탈 시와 교합 하중 시에 클래스프가 지대치에 유해한 측방력을 가하지 않도록 하였고, 의치의 유지보다는 안정의 기능만을 제공하도록 설계하였다. 1개월 간 국소의치를 사용하도록 하여 안정성을 확인한 뒤, 통법에 따라 구강 내에서 직접법으로 로케이터를 연결하였다 (Fig. 3).

주기적으로 환자가 내원하도록 하여 의치의 교합 및 의치 적합도를 검사하였다. 내원 당시 특이할 만한 치주적 문제는 보이지 않았으며, 치근단 방사선 사진상 잔존치의 주변 골의 흡수는 관찰되지 않았다. 환자는 의치에 기능적으로 만족해하였다 (Fig. 4, Fig. 5).

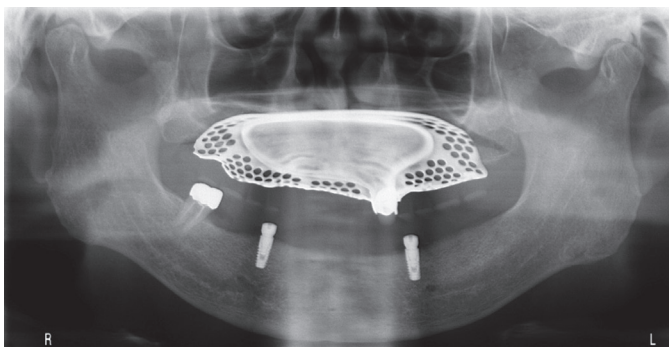


Fig. 1. Panoramic radiograph after implant installation.

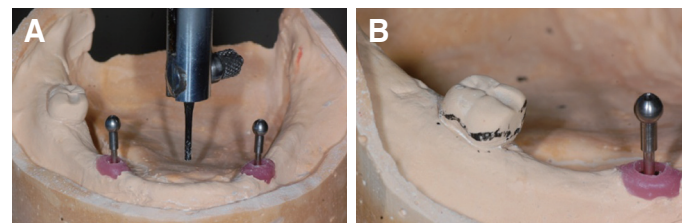


Fig. 2. Surveying. (A) Parallel to impression coping, (B) Surveying line.

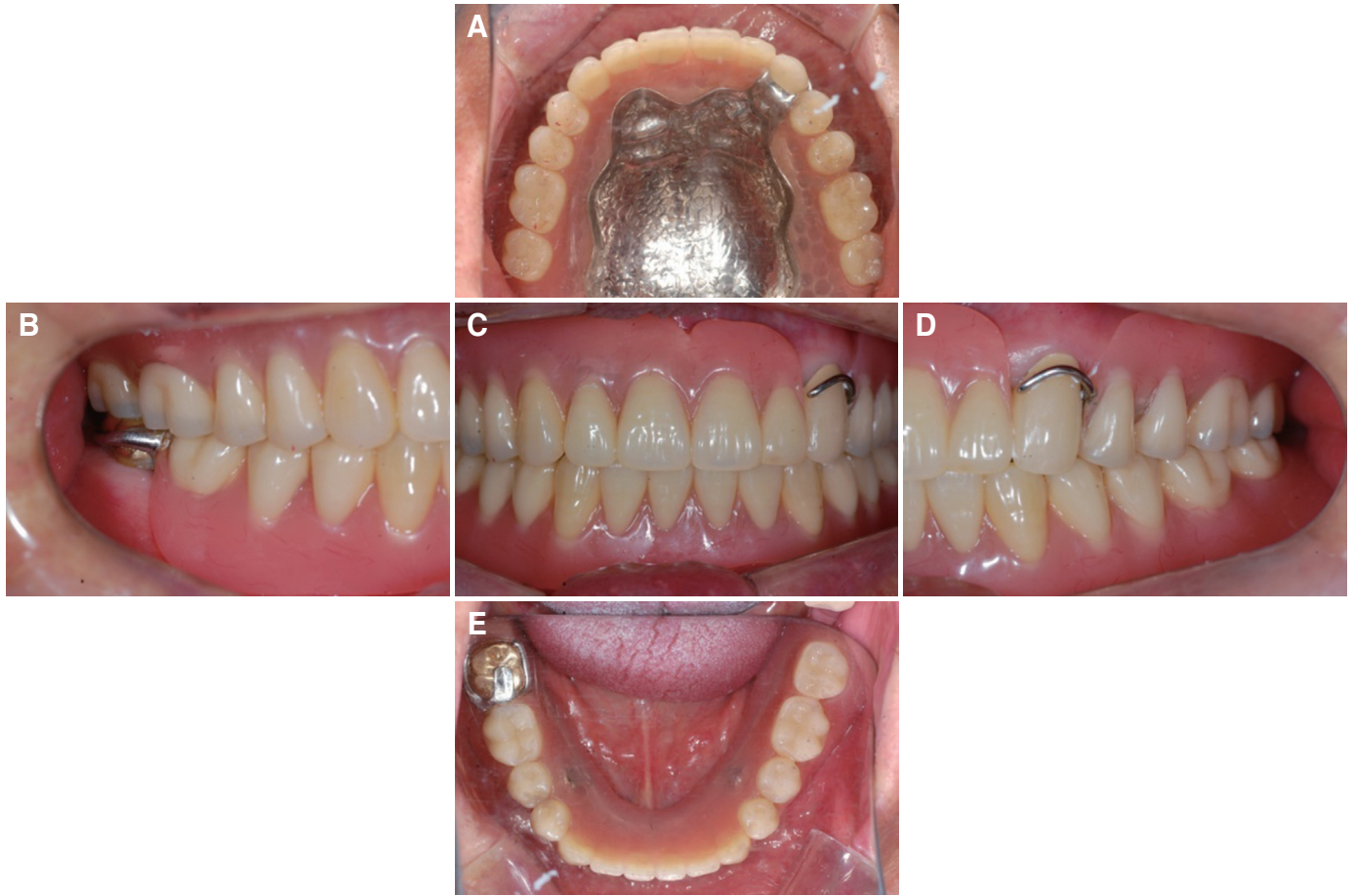

Fig. 3. Final prosthesis. (A) Upper, (B) Right, (C) Frontal, (D) Left, (E) Lower.

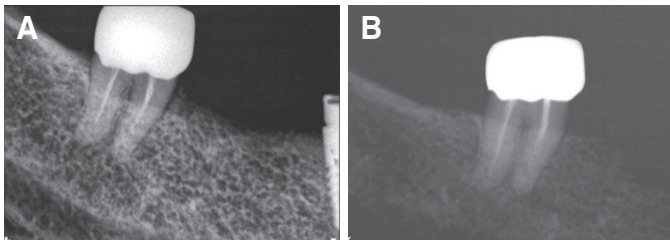


Fig. 4. Periapical radiographs of #47. (A) First visit, (B) 3 year follow-up.

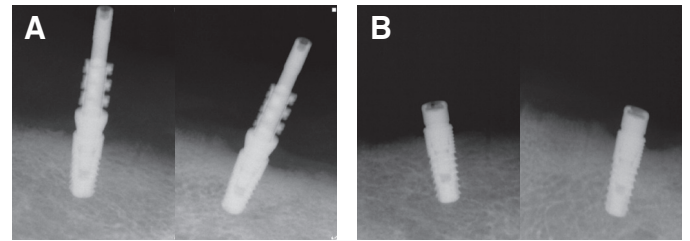


Fig. 5. (A) Periapical radiographs of impression coping connection, (B) Periapical radiographs of implants after 3 years of follow-up.

2. 증례 2

본 환자는 75세 남성으로 기존 틀니의 불편감을 주소로 본 과에 내원하였다. 상악은 총의치를 사용하고 있었고, 하악은 #35=37 써베이드브릿지를 이용한 가철성 국소의치를 사용하고 있었다. 특이한 전신병력 없었으며, 턱관절 및 기타 저작근 장애, 비기능적 악습관 또한 없었다. 진단을 위하여 방사선 사진 촬영 및 임상검사를 시행하였다. 잔존치 #35, 37은 동요도는 없었

지만, 치은 퇴축 및 치조골 소실이 관찰되었다. #35=37 써베이드브릿지는 #35의 원심 레스트, #36과 #37 사이의 인접면레스트가 형성되어있었다. 하악에 편측 소수의 잔존치로 인한 기존 의치의 불안정성을 해결하기 위한 치료계획으로서 #34 부위와 #44부위에 단일 임플란트를 식립하고 임플란트 보조 국소의치로 수복하기로 하였다. 임플란트 연결장치로는 로케이터를 사용하기로 하였다.

하악 양측 제1소구치(#34, 44)부위에 임플란트 수술을 진행하

였다. 직경 4.0 mm, 높이 10 mm의 임플란트(Osstem TS III SA Ø4.0 × 10 mm, Osstem, Seoul, Korea)가 각각 식립하였다. 일차 수술 3개월 후에 이차수술 시행하였다 (Fig. 6).

이차수술 1개월 후 알지네이트 인상재로 예비인상을 채득하여 상, 하악 개인트레이를 제작하였다. 상, 하악 변연형성 후 #34i와 #44i 임플란트에 인상용 코핑을 연결한 후 부가중합형 실리콘 인상재(Express, regular body, 3M, St. Paul, MN, USA)를 이용하여 pick up 인상으로 최종인상 채득하였다. 상악은 통법대로 총의치를 제작하였다. 하악은 주모형 제작 후 인상용 코핑에 최대한 평행하도록 #35=37 써베이드브릿지에 서베잉을 시

행하였다. 삽입철거로를 임플란트 식립각도와 최대한 평행하도록 설정하였고, 클래스프는 서베이라인과 일치하여 놓이도록 하여 국소의치의 교합 하중시 잔존치에 유해한 측방력을 가하지 않도록 클래스프를 제작하였다 (Fig. 7). 임플란트 부착장치 연결 전에 국소의치를 1개월간 사용하도록 하여 안정성을 확인한 뒤에 통법에 따라서 구강내에서 로케이터를 연결하였다 (Fig. 8).

주기적으로 환자가 내원하도록 하여 의치의 교합 및 의치 적합성 검사를 시행하였다. 3년간의 정기적인 경과관찰을 시행하면서, 초진 시의 잔존치대치의 치조골 높이가 양호하게 유지됨을 확인하였다 (Fig. 9, Fig. 10).

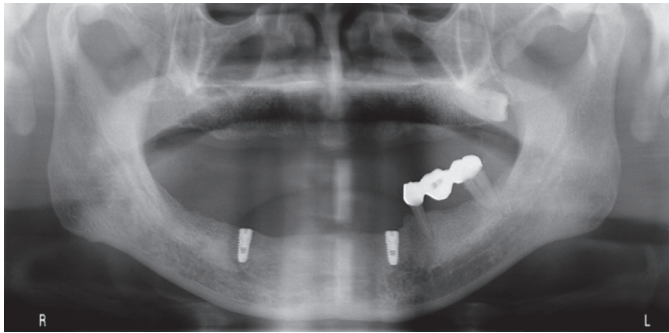


Fig. 6. Panoramic radiograph after implant installation.

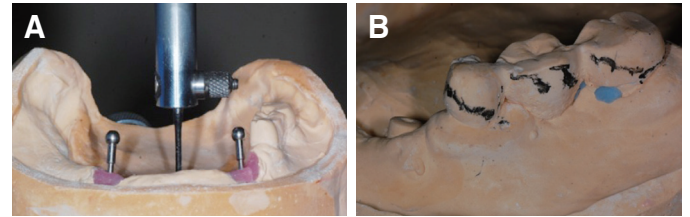


Fig. 7. Surveying. (A) Parallel to impression coping, (B) Surveying line.

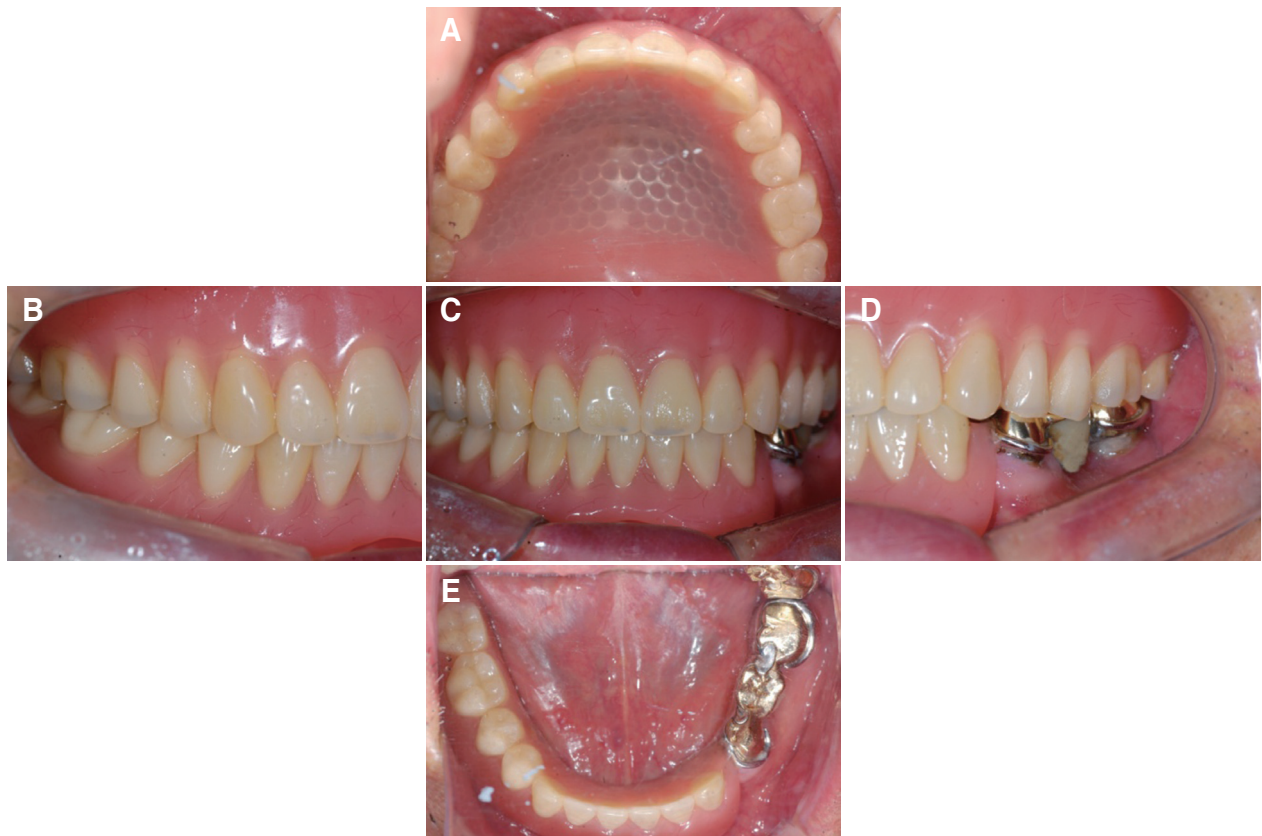

Fig. 8. Final prosthesis. (A) Upper, (B) Right, (C) Frontal, (D) Left, (E) Lower.

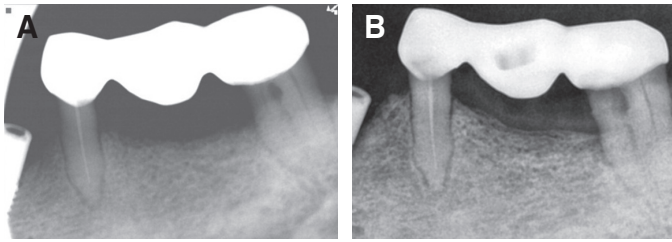


Fig. 9. Periapical radiographs of #35 and #37. (A) First visit, (B) 3 year follow-up.

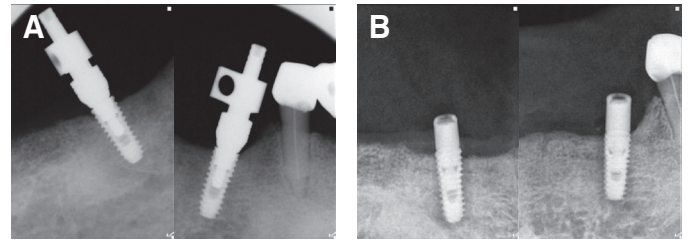


Fig. 10. (A) Periapical radiographs of impression coping connection, (B) Periapical radiographs of implants after 3 years of follow-up.

고찰

본 증례는 하악에서 편측으로 소수의 잔존치가 있는 경우 소수의 임플란트를 이용함으로써 가철성 국소의치의 안정성을 높이고 잔존치대치에 가해지는 유해한 힘을 감소시키는 것을 목표로 하였다. 증례1의 경우, #23과 #47이 잔존하는 전후 좌우로 ‘엇갈린 교합’ 상태였다. 엇갈린 교합에서는 기능시 치아와 점막의 변위량 차이로 인하여 국소의치의 상호 회전이 발생하여 유지, 안정이 감소하게 된다.¹ 또한, 편측으로 소수의 잔존치가 있어 멀리 떨어진 잔존치조제나 잔존치에 안좋은 영향을 미치는 캔틸레버 효과가 생긴다. 이러한 문제점을 해결하기 위하여 추가적인 임플란트를 식립할 때에는 잔존치와 추가되는 임플란트가 최대한 넓게 펼쳐진 사다리꼴을 이루어야한다.^{7,8}

증례1에서 #34과 #44 부위를 임플란트 식립위치로 결정한 이유는 다음과 같다. 첫째, #47과 함께 삼점지지(tripodization)를 확보하여 ‘엇갈린 교합’을 해소하고, 편측으로 있는 소수의 잔존치에 생기는 좌우 캔틸레버 효과를 제거하여 의치의 수직, 수평적 움직임을 줄일 수 있다. 지지되는 위치가 전후방으로 더 넓게 펼쳐지기 위해서 #33과 #43 사이에 식립하는 것이 바람직하지만 해당부위의 치조골의 협설폭이 좁아서 적절한 직경의 임플란트를 식립할 수 없었다. 둘째, 가능한 전방부에 위치함으로써 임플란트에 가해지는 교합력을 줄일 수 있다.⁷ 셋째, 하악 6전치는 최대감합위에서 교합접촉되지 않도록 하여, 구치부의 교합기능시 양측 제1소구치 부위가 지레받침점이 되고 의치의 전후방 회전 축운동에 따른 임플란트에 유해한 힘이 가해질 가능성이 적다.

증례2의 경우, #35와 #37이 남아있는 상태에서 #34와 #44부위에 임플란트를 식립하였다. 이 위치에 임플란트를 식립함으로써 첫째, #37, 34i, 44i를 통한 삼점지지를 확보하고 좌우 캔틸레버 효과를 제거할 수 있었다. 둘째, #34부위에 식립함으로써 치은 퇴축 및 치조골 소실로 예후가 의심스러웠던 인접 잔존치 #35에 전달되는 응력을 더욱 효과적으로 분산시킬 수 있을 것으로 기대하였다.⁹

위 두 증례에서 주모형의 서베이잉을 통하여 클래스프가 서베이라인에 일치하도록 하였다. 이 경우, 국소의치의 착탈 시와 교합하중시에 클래스프가 지대치에 유해한 측방력을 가하지 않도록

하였고, 클래스프의 유지기능은 최소화하고 안정만을 제공하게 하였고 의치의 유지는 로케이터에서만 얻을 수 있도록 하였다. 이를 통해 소수 잔존치에 가해지는 유해한 힘을 감소시킬 수 있을 것으로 기대된다.

부착장치를 선택할 때, 임플란트, 지대치, 점막의 지지 및 유지의 특성을 고려하고 또한, 수직적 공간도 고려해 선택해야 한다. 로케이터는 현재까지의 다른 부착장치에 비해 최소의 수직 공간을 필요로 한다. 이러한 낮은 지대주 높이로 인해 의치가 움직일 경우 회전 중심이 하방으로 위치하게 되어 임플란트에 가해지는 측방력을 감소시킬 수 있다. 그리고 로케이터는 나일론 물성에 의한 탄성이 존재하여 0.2 mm의 수직적 움직임을 허용하여 임플란트와 치조제에 응력을 고르게 분산시킬 수 있다. 또한 보철 과정이 간단하며 수리와 교체가 쉽다는 장점을 가지고 있다.⁴

결론

의치 장착 후 3년간의 사용기간 동안 환자는 기능적으로 만족하였으며, 방사선 사진상 소수 잔존치의 치조골 높이 변화가 관찰되지 않았다. 본 증례와 같이 하악에 편측으로 소수의 잔존치를 갖는 환자에서 전신적, 해부학적, 경제적 여건에 의해 고정성 임플란트 보철이 어려운 경우 전략적 위치에 식립한 소수의 임플란트를 이용한 국소의치를 통한 치료는 충분한 가치가 있는 대안이라고 생각된다.

ORCID

Bhumgey David Lee <https://orcid.org/0000-0002-3986-8240>

Yong-Sang Lee <https://orcid.org/0000-0002-0707-6177>

References

- Obana J. Prosthodontic treatment for maxillary and mandibular teeth cross each other. 1st ed. Ishiyaku Publishers, Tokyo; 1994. p. 2-4.
- Bortolini S, Natali A, Franchi M, Coggiola A, Consolo U.

- Implant-retained removable partial dentures: an 8-year retrospective study. *J Prosthodont* 2011;20:168-72.
3. Grossmann Y, Nissan J, Levin L. Clinical effectiveness of implant-supported removable partial dentures: a review of the literature and retrospective case evaluation. *J Oral Maxillofac Surg* 2009;67:1941-6.
 4. Schneid T, Mattie P. Implant-assisted removable partial dentures. In: Phoenix RD, Cagna DR, DeFreest CF editors. *Stewart's clinical removable partial prosthodontics*. 4th ed. Hanover Park; IL; Quintessence Publishing; 2008. p. 259-77.
 5. Chikunov I, Doan P, Vahidi F. Implant-retained partial overdenture with resilient attachments. *J Prosthodont* 2008; 17:141-8.
 6. Lee YJ, Leesungbok R, Lee SW, Park SJ, Ahn SJ. Implant supported removable dental prosthesis with magnetic attachment in crossed occlusion: A case report. *J Korean Acad Prosthodont* 2017;55:53-60.
 7. Morrow RM, Feldmann EE, Rudd KD, Trovillion HM. Tooth-supported complete dentures: An approach to preventive prosthodontics. *J Prosthetic Dent* 1969;21:513-22.
 8. Zitzmann NU, Rohner U, Weiger R, Krastl G. When to choose which retention element to use for removable dental prostheses. *Int J Prosthodont* 2009;22:161-7.
 9. Cunha LD, Pellizzer EP, Verri FR, Pereira JA. Evaluation of the influence of location of osseointegrated implants associated with mandibular removable partial dentures. *Implant Dent* 2008;17:278-87.

하악 편측 소수 잔존치 환자의 임플란트 보조 국소의치를 이용한 보철치료 증례

이범기 · 이용상*

중앙보훈병원 치과병원 치과보철과

하악 편측에 소수의 잔존치만 있는 증례에서 통상적인 국소의치로 수복하는 경우에 충분한 유지 및 저항을 얻기 어렵고, 무치악 치조제의 흡수에 따른 의치의 안정성 저하로 인해 잔존치대치에 유해한 힘이 가해질 것으로 예상된다. 이러한 경우에 다수의 임플란트를 이용한 고정성 보철로 수복하게 되면 여러 가지 장점이 있을 수 있으나, 해부학적, 경제적 요인에 의해 치료 방법으로 선택이 제한될 수 있다. 이에, 적은 수의 임플란트를 전략적 위치에 식립하여 임플란트 보조 국소의치(Implant-assisted removable partial denture, IARPD)의 제작을 대안으로 고려해 볼 수 있다. 본 증례보고에서는 전통적인 가철성 국소의치만으로는 적절한 지지, 유지, 안정이 어려운 두 임상증례에서 소수의 임플란트를 전략적 위치에 식립하고 로케이터(Locator) 부착 장치를 적용하여 3년간 경과관찰을 통해 좋은 임상 결과를 확인하였기에 이를 보고하고자 한다. (대한치과보철학회지 2018;57:42-8)

주요단어: 임플란트; 가철성 국소의치; 편측; Locator attachment

*교신저자: 이용상

05368 서울 강동구 진랑도로 61길 53 중앙보훈병원 치과병원 치과보철과

02 2225 3976; e-mail, lysang21@hanmail.net

원고접수일: 2018년 8월 10일 / 원고최종수정일: 2018년 9월 7일 / 원고채택일: 2018년 9월 8일

© 2019 대한치과보철학회

© 이 글은 크리에이티브 커먼즈 코리아 저작자표시-비영리 4.0 대한민국 라이선스에 따라 이용하실 수 있습니다.