

Double Scanning에 의한 고성능 중합체를 이용한 임플란트 지지 고정성 보철물 수복 증례

강경환 · 박진홍 · 이정열* · 신상완
고려대학교 구로병원 임상치의학연구소

Implant supported prosthesis with high performance polymers using a double scanning method

Kyeong-Hwan Kang, Jin-Hong Park, Jeong-Yol Lee*, Sang-Wan Shin

Department of Prosthodontics, Institute for Clinical Dental Research, Korea University Medical Center, Korea University, Seoul, Republic of Korea

Nowadays, the development of dental scanner and CAD/CAM technology can facilitate the fabrication of hybrid prosthesis. Double scanning technique, scanning a trial prosthesis and master model, made it possible to realize virtual design and simplify the laboratory work. Instead of using the metal or zirconia framework with composite, ceramic or denture tooth, the new high performance polymer Polyetherketoneketone (Pekkton, Cendres+Métaux, Biel, Switzerland) as a framework with Polymethyl methacrylate (PMMA) veneering teeth (Visio-lign, Bredent, Senden, Germany) was used in this case. This case report showed an acceptable treatment outcome and satisfaction of patient using Pekkton and Visio-lign. However, long term clinical evaluation is needed. (*J Korean Acad Prosthodont* 2017;55:305-10)

Keywords: Double scanning technique; High performance polymer

서론

새로운 디지털 치과기기의 출현과 개발은 전통적인 보철물 제작과정을 변화시켰으며, 특히 구강 스캐너와 CAD/CAM (Computer-aided design/computer-aided manufacturing) 기술은 싱글 크라운과 브릿지, 임플란트 지대주를 넘어 그 활용 영역이 점차 확장되고 있다. 최근에는 스캐너와 CAD/CAM 기술을 활용하여 시적용 납의치의 정밀한 스캔 및 디자인이 가능해지면서, 이를 최종 보철물 제작에 이용하는 방식이 하이브리드 보철물의 제작에도 이용되기 시작하였다.^{1,2}

본 증례에서는 시적용 납의치와 주모형을 스캔하여 중첩시키는 double scanning technique을 이용하여 임시 보철물과 같은 형태의 최종 보철물을 제작함으로써 최종 보철물 제작과정을 간

소화 하였다. Pekkton을 framework, Visio-lign을 치관 수복물로 결정하여 최종 보철물을 제작하였으며, 이러한 치료과정에서 심미적, 기능적으로 만족할만한 결과를 얻었기에 이를 보고하는 바이다.

증례

1. 환자 정보 및 진단

고려대학교 구로병원 치과 보철과에 46세의 남자 환자가 기존 틀니 사용시 불편감과 이로 인한 저작의 어려움을 주소로 내원하였다. 치과병력으로는 25년전 교통사고로 인한 하악 결핵선 및 우측 하악각의 골절로 개방적 내고정술을 시행한 바

*Corresponding Author: Jeong-Yol Lee

Department of Prosthodontics, Institute for Clinical Dental Research, Korea University Medical Center, Korea University, 148 Gurodong-ro, Guro-gu, Seoul 08308, Republic of Korea
+82 (0)2 2626 1922: e-mail, wddc@korea.ac.kr

Article history: Received February 9, 2017 / Last Revision May 10, 2017 / Accepted May 24, 2017

© 2017 The Korean Academy of Prosthodontics

© This is an Open Access article distributed under the terms of the Creative Commons Attribution Non-Commercial License (<http://creativecommons.org/licenses/by-nc/3.0>) which permits unrestricted non-commercial use, distribution, and reproduction in any medium, provided the original work is properly cited.

있으며, 과두 골절에 따른 불안정한 악간 관계로 인하여 지속적인 불편감 및 통증을 호소하였다. 임상 및 방사선학적 소견상 상악은 좌측 제1, 2대구치를 제외한 모든 치아가 상실된 상태였으며 상악 전반에 걸쳐 심한 잔존 치조골의 흡수 양상을 보여 네 개의 임플란트를 식립한 뒤 Pekkton을 이용한 임플란트 지지 하이브리드 보철물 치료를 계획하였다. 하악의 경우 다수의 치아가 잔존해 있는 상태였으나 전치부 치조골에 심한 흡수 양상을 보이는 상태로 치주적으로 불량한 예후를 가지는 하악 우측 제2소구치의 잔존 치근을 발거한 후 두 개의 임플란트를 이용한 임플란트지지 하이브리드 보철물과 고정성 계속 가공의치를 통한 치료 계획을 설정하였다 (Fig. 1).

2. 임플란트 식립 수술

수술은 해당 부위 침윤마취 하에 판막을 거상하고 시행하였으며, 상악에 총 5개 임플란트의 식립을 계획하였다. 이중 4개

(#13: 4.0 × 14.0 mm, #17: 4.0 × 8.0 mm, #21: 3.6 × 8.0 mm, #24: 4.0 × 8.0 mm, Superline, Dentium, Seoul, Korea)는 치조골에, 나머지 1개(Simpleline, Dentium, Seoul, Korea)는 구개측에 식립하였으며 치조골에 식립된 4개의 임플란트에서 35 Ncm 이상의 초기 식립 토크를 보여 이차 수술을 생략하고 식립 시에 바로 healing abutment를 체결하였다 (Fig. 2).

3. 보철물 제작

임플란트 식립 6개월 후 예비인상을 채득하여 개인트레이를 제작하였으며, 제작한 개인트레이와 실리콘 인상재(Aquasil Ultra LV, Aquasil Ultra XLV, Dentsply, York, PA, USA)를 이용하여 pick-up impression을 시행하였다. 주모형과 맞춤형 지대주의 위치를 고려하여 제작된 기록상 및 교합제로 적절한 구순지지를 확보하고 악간관계를 채득하였으며, 안궁이전을 통해 교합기에 마운팅하였다 (Fig. 3). 납의치 제작시 기성 레진 비니어 시스템인

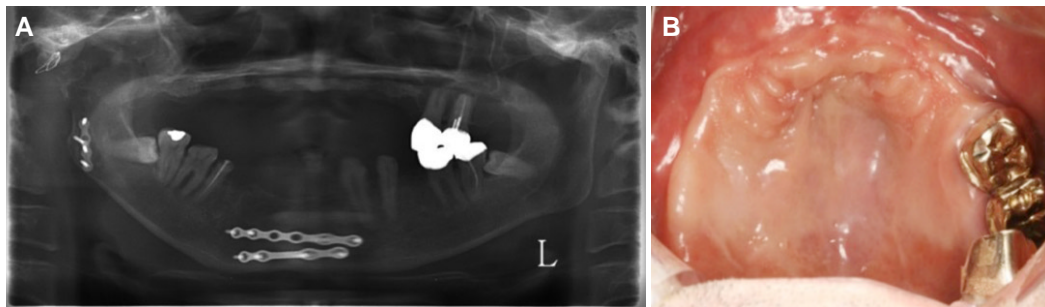


Fig. 1. Before implant placement. (A) Panoramic view, (B) Intraoral view.

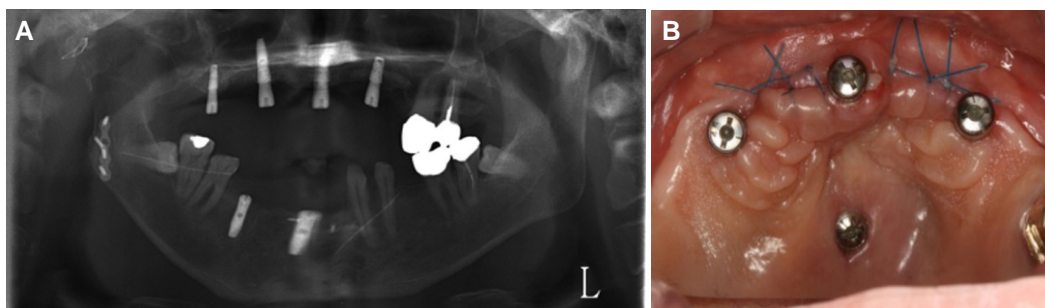


Fig. 2. After implant placement. (A) Panoramic view, (B) Intraoral view.

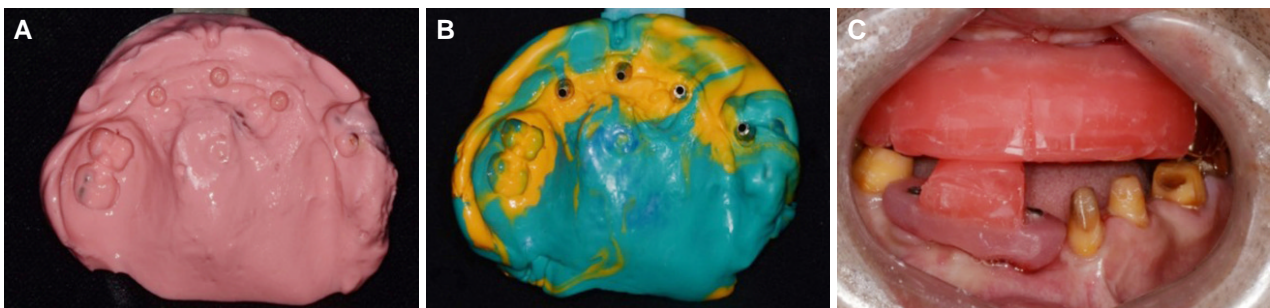

Fig. 3. Impression and jaw relation. (A) Primary impression taken in stock tray using alginate, (B) Final impression obtained by individual tray with polyvinylsiloxane, (C) Maxillomandibular relationship record.

Visio-lign을 이용하였으며, 구강내 시적을 통해 교합 높이, 연조직 지지 형태, 심미적 요인 등을 확인하였다. 주모형과 주모형에 납의치를 시적한 상태를 각각 스캔하여 얻어진 STL 파일을 CAD 상에서 중첩하는 double scanning technique을 활용하여 top-down 방식으로 3차원적인 위치를 고려해 Pekkton framework를 디자인하였다 (Fig. 4). Milling하여 얻어진 Pekkton framework를 구강내에 시적하여 적합을 확인한 후 기존 납의치에서의 레진치 위치를 기록한 index를 이용하여 Visio-lign 비니어를 배열하였으며, Visio-lign-용 primer (Visio.link, Bredent, Senden, Germany)와 합착재 (Combo-lign, Bredent, Senden, Germany)를 이용하여 framework에

접착하였다. 치은 형태 형성을 위해 gum shade composite resin (GC Gradia, GC Inc, Tokyo, Japan)을 이용하였으며, Visio-lign과 gum shade composite resin의 경계에서 역시 Visio.link 처리 후 Combo-lign을 이용하여 접착하였다. 본 과정을 통하여 기존 납의치와 동일한 형태의 최종 보철물을 제작하였다 (Fig. 5).

완성된 최종 보철물을 구강내에 장착하였으며 (Fig. 6), 최종 보철물 장착 후 6개월 정기검진까지 시행하여 이상 소견 없이 만족할만한 치료 결과를 보였고, 환자는 보철물에 만족하였다. 단, 추후 정기적인 예후관찰 및 평가가 필요할 것으로 생각한다.

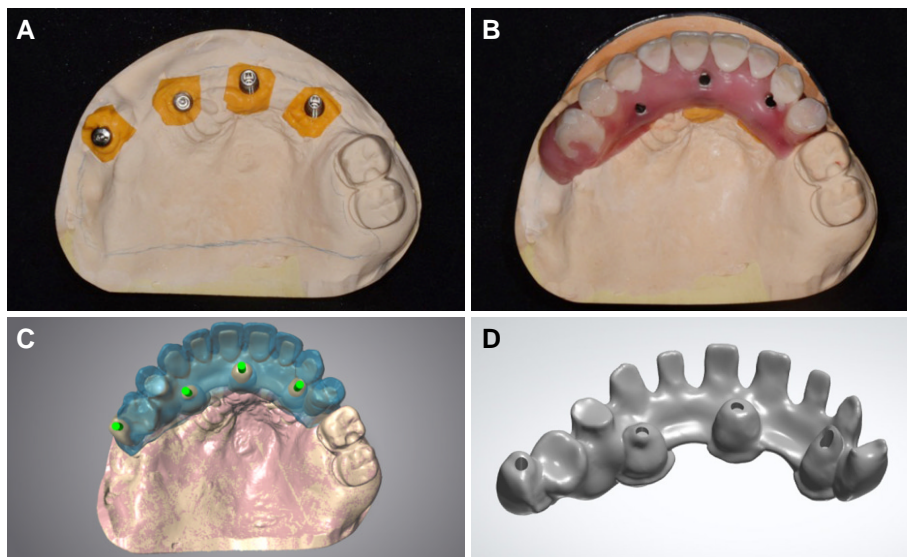


Fig. 4. Designing final framework using double scanning method. (A) Master cast, (B) Try-in denture, (C) Superimposition of scanned STL file, (D) Designed CAD image of Pekkton framework.

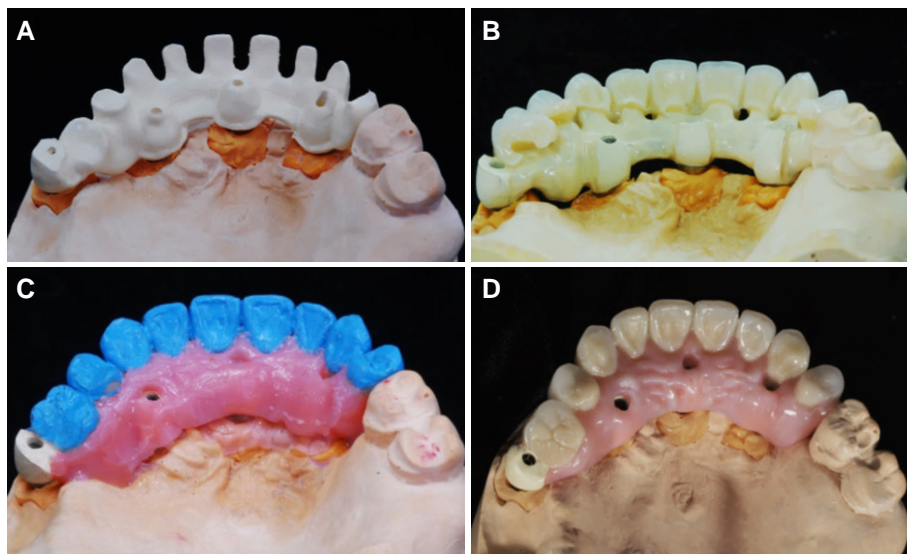


Fig. 5. Final prosthesis fabrication. (A) Pekkton framework, (B) Cemented Visio-lign on Pekkton framework, (C) Gingival tissue formation, (D) Final prosthesis.

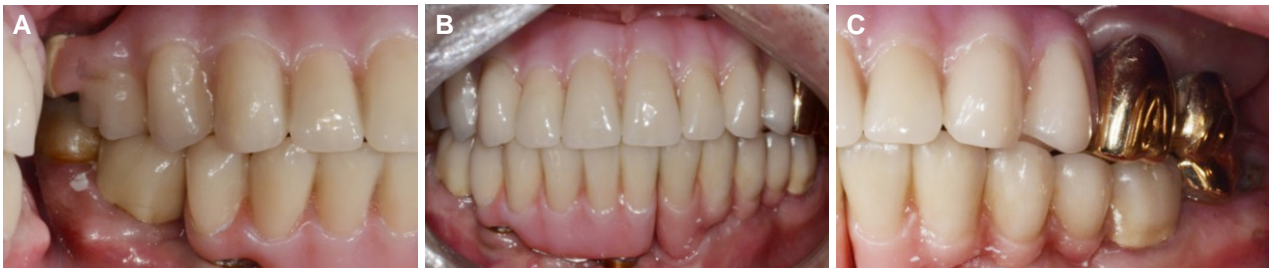

Fig. 6. Delivery of final prosthesis. (A) Left lateral view, (B) Frontal view, (C) Right lateral view.

고찰

무치악 환자에서 임플란트를 활용한 보철 치료계획의 수립은 환자의 구내 치조골 및 연조직 상태, 경제력, 악간 관계 등 여러 가지 사항을 고려하여 결정해야 한다.³ 임플란트를 이용한 치료 방법 중 금속 혹은 지르코니아로 제작한 하부 framework와 레진 혹은 포세린으로 제작한 상부 수복물을 결합한 보철 형태가 implant hybrid prosthesis 혹은 bone anchored bridge로 알려져 있다.^{4,5} 본 증례에서 환자는 상악 전반에 걸쳐 심각한 골소실을 보이고 있었으며, 이로 인하여 임플란트 식립 공간이 매우 제한적이었으나 과두 골절로 인한 교합의 불안정과 악관절 통증, 고정성 보철 치료에 대한 환자의 요구에 따라 고정성 보철 치료를 선택하였으며 임플란트 하이브리드 보철물 제작을 계획하였다. 통상적인 상악의 하이브리드 보철물 제작시 골질 및 교합력 등의 문제로 6개 이상의 임플란트 식립이 권장되나,⁶ 잔존 치조골의 심각한 골소실 및 골질의 저하로 인하여 상악 치조제에 총 4개의 임플란트만 식립하였으며, 임플란트의 실패가 있을 경우 피개의치로 전환하여 유지 및 지지를 얻기 위해 보조적으로 1개의 임플란트를 구개측에 추가로 식립하였다. 임플란트에 가해지는 과도한 하중을 분산시키기 위하여 보철물 제작시 framework 재료로 Pekkton을 고려하였다. 이는 Pekkton을 이용하여 임플란트지지 보철물의 framework를 제작할 경우 낮은 탄성계수를 가지고 있기 때문에 높은 탄성계수를 가지고 있는 금속 합금이나 지르코니아를 framework의 재료로 사용할 때보다 passive한 적합이 가능할 뿐 아니라 저작시 임플란트에 가해지는 압력의 응력 분산이나 충격 흡수에도 효과적이기 때문이다.^{7,8}

하이브리드 보철물에 사용되는 인공치에 대한 기술적인 문제들이 자주 보고되고 있는데, 인공치의 chipping이나 제작 및 수리의 어려움, 인공치와 framework의 접착 문제가 주로 언급되고 있다.¹ Visio-lign의 경우 고성능 PMMA 비니어링으로써 상대적으로 높은 파괴하중에 견딜 수 있을 뿐 아니라, 인공치의 교체를 통한 수리가 용이하기 때문에 상기 문제들의 극복이 가능하다는 장점이 있다고 본다.^{9,10}

고성능 중합체인 Pekkton과 Visio-lign을 재료로 이용하여 임플란트지지 고정성 보철물을 제작한 본 증례에서 double scanning technique은 기성 레진 비니어인 Visio-lign이 사용된 진단용 왁스 의치를 복제하여 이와 동일한 형태의 최종 보철물을 제작을 가능하게 했다. 진단용 납의치에 사용했던 인공치를 최종 보철물 제작시 그대로 사용하여 재현성 높은 보철물 제작이 가능하였으며, 보철 치료과정에서의 편의성을 향상시킴과 동시에 기공과정을 간소화하였다. 최종적으로 만족할만한 치료 결과와 환자의 만족을 얻었다. 그러나 추가적인 평가를 위해서는 장기적인 예후관찰이 필요할 것으로 보인다.

결론

Double scanning technique을 이용하여 고성능 중합체 임플란트지지 고정성 보철물을 이용하여 수복을 시행하였다. 최종치료 후, 심미적, 기능적으로 만족할만한 결과를 보였으나, 보다 정확한 평가를 위해서는 장기간의 예후관찰이 필요할 것으로 생각한다.

ORCID

Kyeong-Hwan Kang <https://orcid.org/0000-0002-8144-4003>

Jin-Hong Park <https://orcid.org/0000-0002-3220-9912>

Jeong-Yol Lee <https://orcid.org/0000-0003-3079-0376>

Sang-Wan Shin <https://orcid.org/0000-0002-3100-2020>

References

1. Cho Y, Raigrodski AJ. The rehabilitation of an edentulous mandible with a CAD/CAM zirconia framework and heat-pressed lithium disilicate ceramic crowns: a clinical report. J Prosthet Dent 2014;111:443-7.
2. Karl M, Graef F, Wichmann M, Krafft T. Passivity of fit of CAD/CAM and copy-milled frameworks, veneered frameworks, and anatomically contoured, zirconia ceramic, implant-

- supported fixed prostheses. *J Prosthet Dent* 2012;107:232-8.
3. Zarb G, Hobkirk JA, Eckert SE, Jacob RF. *Prosthodontic treatment for edentulous patients*. 13th ed. St. Louis: Mosby; 2013. p. 53-120.
4. Chee W, Jivraj S. Treatment planning of the edentulous mandible. *Br Dent J* 2006;201:337-47.
5. Drago C, Gurney L. Maintenance of implant hybrid prostheses: clinical and laboratory procedures. *J Prosthodont* 2013;22:28-35.
6. Gallucci GO, Avrampou M, Taylor JC, Elpers J, Thalji G, Cooper LF. Maxillary Implant-Supported Fixed Prosthesis: A Survey of Reviews and Key Variables for Treatment Planning. *Int J Oral Maxillofac Implants* 2016;31:s192-7.
7. Bacchi A, Consani RL, Mesquita MF, Dos Santos MB. Effect of framework material and vertical misfit on stress distribution in implant-supported partial prosthesis under load application: 3-D finite element analysis. *Acta Odontol Scand* 2013;71:1243-9.
8. Erkmén E, Meriç G, Kurt A, Tunç Y, Eser A. Biomechanical comparison of implant retained fixed partial dentures with fiber reinforced composite versus conventional metal frameworks: a 3D FEA study. *J Mech Behav Biomed Mater* 2011;4:107-16.
9. Jemt T, Bäck T, Petersson A. Precision of CNC-milled titanium frameworks for implant treatment in the edentulous jaw. *Int J Prosthodont* 1999;12:209-15.
10. Taufall S, Eichberger M, Schmidlin PR, Stawarczyk B. Fracture load and failure types of different veneered polyetheretherketone fixed dental prostheses. *Clin Oral Investig* 2016;20:2493-500.

Double Scanning에 의한 고성능 중합체를 이용한 임플란트 지지 고정성 보철물 수복 증례

강경환 · 박진홍 · 이정열* · 신상완

고려대학교 구로병원 임상치의학연구소

최근, CAD/CAM 기술이 발전하면서 하이브리드 보철물의 제작에 이용되고 있다. Double scanning technique은 시적용 납의치와 주모형을 스캔 후 중첩하여, 가상 디자인의 현실화와 보철 기공 과정의 간소화를 이루었다. 본 증례에서는 금속 혹은 지르코니아 대신 고성능 중합체인 Polyetherketoneketone (Pekkton, Cendres+Métaux, Biel, Switzerland)를 framework의 재료로 사용했으며, 콤포짓이나 세라믹 혹은 의치용 치아 대신 Polymethyl methacrylate (PMMA) 비니어링 치아(Visio-lign, Bredent, Senden, Germany)를 최종 보철물로 사용하였다. Pekkton과 Visio-lign을 사용한 본 증례에서 만족할만한 치료 결과와 환자의 만족을 얻었으며, 추후 주기적인 유지관리 및 평가가 필요할 것으로 사료된다. (대한치과보철학회지 2017;55:305-10)

주요단어: 더블 스캐닝 테크닉; 고성능 중합체

*교신저자: 이정열

08308 서울 구로구 구로동로 148 고려대학교 구로병원 임상치의학연구소

02 2626 1922; e-mail, wddc@korea.ac.kr

원고접수일: 2017년 2월 9일 / 원고최종수정일: 2017년 5월 10일 / 원고채택일: 2017년 5월 24일

© 2017 대한치과보철학회

© 이 글은 크리에이티브 커먼즈 코리아 저작자표시-비영리 3.0 대한민국 라이선스에 따라 이용하실 수 있습니다.