

좁은 치조제를 가진 하악 구치부에서 지르코늄-티타늄 합금의 작은 직경 임플란트 사용 증례

이인혜 · 박영범 · 한동후*

연세대학교 치과대학 치과보철학교실

Titanium-zirconium alloy narrow-diameter implants for the rehabilitation of horizontally deficient mandibular posterior edentulous ridges

In Hye Lee, Young Bum Park, Dong-Hoo Han*

Department of Prosthodontics, School of Dentistry, Yonsei University, Seoul, Republic of Korea

In case of the insufficient horizontal bone loss, a regular diameter implant is not possible without lateral bone augmentation. In this situation, narrow diameter implants (NDIs) could be the alternative to lateral bone augmentation procedures. However, complication generally expected with the NDI is implant fracture. Recently, the survival rate and success rate of NDI in the posterior region are similar to that of standard-diameter implants (SDIs). These 3 case reports demonstrate the incorporation of NDI to replace missing mandibular posterior teeth. So far, the follow-up examination period was maintained and no unusual complications were presented for more than four years. Long term follow-up clinical data are needed to confirm the excellent clinical performance of these implants. (*J Korean Acad Prosthodont* 2017;55:212-7)

Keywords: Dental implants; Narrow-diameter implants

서론

임플란트를 이용하여 부분 무치악 부위를 수복하는 다양한 방법이 있다. 발치 후 치조골 흡수가 상당량 발생하거나, 치주염이나 외상으로 인하여 골 결손이 발생한 경우 표준 직경 임플란트를 사용하기에 불충분한 상태가 된다.¹ 이런 경우, 임상가에게는 두가지 방법이 있다. 골증대술을 동반하여 표준 직경 임플란트를 사용하거나 작은 직경의 임플란트를 선택할 수 있다.^{2,3}

골증대술 중 대표적 술식인 GBR (guided bone regeneration)의 경우 임플란트 생존율은 Jensen 등⁴에 따르면 98.4%, Chiapasco 등⁵에 따르면 92 - 100%로 보고되고 있다. 그러나, 골 획득량을 예측하기 어렵고, 차폐막 제거후에 골 흡수량을 예측하기 어려우며,

치료기간이 연장되고, 차폐막 노출 등에 의한 이차 감염 위험이 있으며, 추가비용 발생, 시술에 부적합한 전신상태를 가진 경우 시행이 어렵다는 것이 단점으로 보고된다.

작은 직경 임플란트의 경우는 파절 저항성이 낮고, 기계적 안정성이 낮으며, 골과 임플란트의 접촉 면적이 좁아 구치부에는 부적절한 것으로 여겨져 왔다.⁶ Buser 등⁷은 3.3 mm 지름 임플란트를 사용할 때는 주의를 기울일 필요가 있으며, 특히 견치나 구치와 같은 과도한 벤딩 모멘트가 가해지는 부위에서는 단독으로 사용되기 보다는 표준 또는 넓은 직경 임플란트와 연결고정하는 것을 추천했다.

초기 연구에서는 작은 직경 임플란트와 표준 직경의 임플란트 사이의 누적 성공률이 통계적으로 유의한 차이가 없다고 보고되고 있으나,⁸ 대부분 하악 전치나 상악 측절치를 대상으

*Corresponding Author: Dong-Hoo Han

Department of Prosthodontics, School of Dentistry, Yonsei University,
50-1 Yonsei-ro, Seodaemun-gu, Seoul 03722, Republic of Korea
+82 (0)2 2228 3163: e-mail, donghooan@yuhs.ac

Article history: Received November 1, 2016 / Last Revision January 17, 2017 / Accepted February 7, 2017

© 2017 The Korean Academy of Prosthodontics

© This is an Open Access article distributed under the terms of the Creative Commons Attribution Non-Commercial License (<http://creativecommons.org/licenses/by-nc/3.0>) which permits unrestricted non-commercial use, distribution, and reproduction in any medium, provided the original work is properly cited.

로 하는 제한점을 가지고 있었다.^{9,10} 그러나, 새로운 임플란트 고정체 합금의 개발 및 표면 처리방법의 발전으로 구치부에서도 표준 직경 임플란트와 유사한 성공률이 보고되고 있다.¹¹

최근에는 구치부나 전악 수복에 있어서 작은 직경 임플란트를 단독으로 사용하는 것도 믿을만한 방법으로 보고되고 있다.^{11,12} 임플란트 직경은 임플란트 표면처리 방법, 길이, 골질, 임상가의 실력과 더불어 임플란트의 장기적인 생존률에 영향을 주고 있다.¹³ 다만, Javed와 Romanos¹⁴에 따르면 임플란트 직경은 장기적 생존률에 이차적으로 영향을 준다고 보고했다. 이들은 구치부에서 임플란트 성공에는 임플란트 식립 직후 일차적 안정성과 수술 후 위생관리 능력이 주요한 요소로 작용한다고 보고했다.

본 증례 보고에서는 수평적으로 좁은 하악 구치부 치조제를 가진 환자에서 직경 3.3 mm의 티타늄-지르코늄 합금 임플란트를 이용하여 수복한 후 4년 이상 경과된 증례를 보고하고자 한다.

증례

증례 1

본 환자는 56세의 여자 환자로 오른쪽 아래 치아가 아프다는 주소로 내원하였다. 비기능적 습관이나 치료에 영향을 줄만한 전신 병력은 없었다. 임상 및 방사선학적 검사 시 30여년전 3본 금속 전장관으로 수복된 하악 우측 제2소구치는 치은 연하 우식증으로 진단되었고, 대합치는 자연치 상태였다. 상기 진단을 바탕으로 하악 우측 제2소구치의 발거 및 하악 우측 제2소구치 및 제1대구치에 임플란트 식립을 결정하였다.

발치 3개월후 기존 보철물의 가공치가 있던 하악 우측 제1대구치 부위 치조제의 협설측 폭경이 4 mm 내외로 매우 좁은 상황이었고, 추가적인 골이식없이 표준 직경 임플란트의 식립이 어렵기 때문에 작은 직경 임플란트를 사용하기로 결정하였다 (Fig. 1A, Fig. 1B).

2012년 2월 7일 하악 우측 제2소구치, 제1대구치 부위에 임플란트 (Straumann Soft Tissue Level implant), (#45: Standard Plus RN ϕ 4.1 mm, 10.0 mm, #46: Roxolid Standard Plus RN ϕ 3.3 mm, 10.0 mm) 식립하였다 (Fig. 1C, Fig. 1D). 임플란트 식립 3개월후, SynOcta abutment (Straumann, Waldenburg, Switzerland)를 이용하여 금속도재관 보철물을 장착하였다. 보철물 제작시 교합압을 줄이기 위해 협설 방향의 교합면을 소구치 크기로 제작하였으며, 교두경사는 정상치아보다 낮게 형성하였다. 교합접촉 관계는 최대 교두감합위에서만 접촉하도록 형성하였다 (Fig. 1E, Fig. 1F). 그후 6개월마다 임플란트의 교합 및 주위 조직을 점검하도록 내원하였는데 방사선 사진상 골흡수 소견 관찰되지 않았으며, 임상적으로 염증소견도 관찰할 수 없었다. 현재 4년 3개월까지 양호한 결과를 보이고 있다 (Fig. 1G).

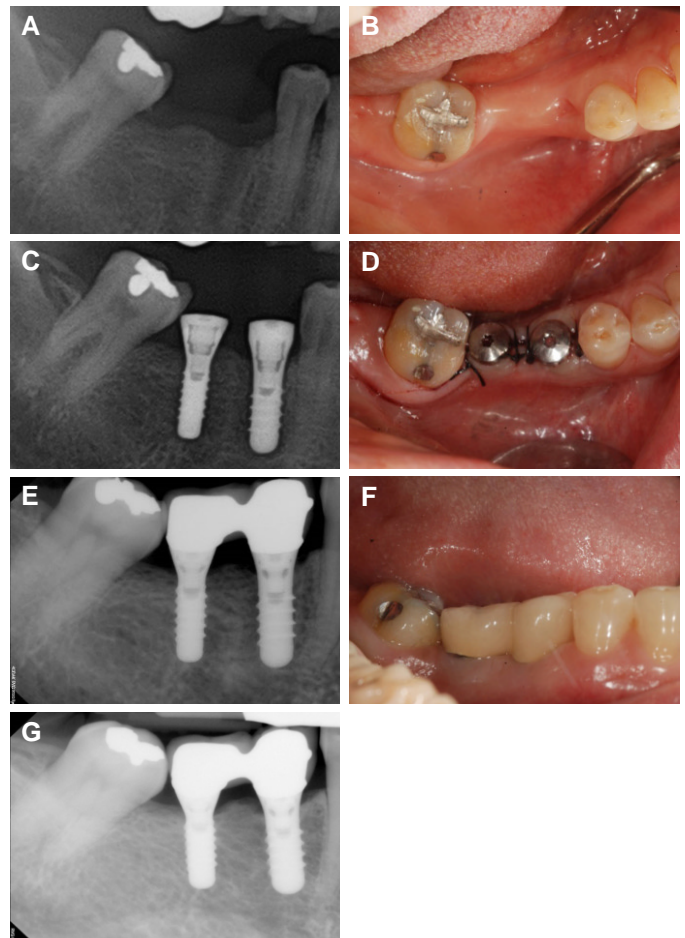


Fig. 1. Clinical pictures of case 1. (A), (B) after tooth extraction, (C), (D) implant surgery, (E), (F) the placement of definitive prosthesis, (G) 51-months follow up after the placement of definitive prosthesis placement.

증례 2

본 환자는 85세의 여자 환자로 왼쪽 아래 어금니로 씹기가 힘들다는 주소로 내원하였다. 비기능적 습관은 없었으나, 쇼그렌 증후군, 파킨슨병, 뇌동맥류, 고혈압으로 오랜 기간 약물 치료를 받았다. 임상 및 방사선학적 검사 시 20여년전 개인치과에서 시술한 하악 견치, 제1소구치, 제3대구치를 지대치로 한 6본 금속도재 계속 가공의치를 장착하고 있었으나 제3대구치는 이차 우식증으로 인해 발치가 불가피 하였다 (Fig. 2A). 상기 진단을 바탕으로 하악 좌측 제3대구치 발거 및 하악 좌측 제2소구치 및 제2대구치에 임플란트 식립 후 3본 고정성 보철로 수복 결정하였다.

국소적으로는 기존 보철물의 가공치가 있었던 하악 좌측 제2소구치 및 제1,2대구치 부위 치조제의 협설측 폭경이 매우 좁고, 전신적으로는 구강내과 및 류마티스 내과에서 2011년도부터 쇼그렌 증후군으로 인한 안구, 구강, 피부 건조증상의 불편감 치료 중 추가적인 골이식술을 원치 않아, 작은 직경 임플란트를 식립하기로 결정하였다.

2012년 6월 26일 하악 좌측 제2소구치 및 제2대구치부위 임플란트(Straumann Roxolid Soft Tissue Level implant), (#35: Standard Plus RN \varnothing 3.3 mm, 10.0 mm, #37: Standard Plus RN \varnothing 4.1 mm, 10.0 mm) 식립하였다(Fig. 2B). 수술 4개월 후 맞춤 지대주 및 금속도재관 이용하여 3본 고정성 보철물을 제작하였다. 본 증례는 대합치가 3본 고정성 임플란트 보철물로 수복되었으며, 앞선 증례와 마찬가지로 교합면의 협설 방향 크기 및 교두 경사는 정상치아에 비하여 작게 형성하였다. 교합접촉 관계는 최대 교두감합위에서만 접촉하도록 형성하였다(Fig. 2C, Fig. 2D). 장착 후 6개월마다 임플란트의 교합 및 주위 조직을 점검하도록 내원하였는데 방사선 사진상 골흡수 소견이 관찰되지 않았으며, 임상적으로 염증소견도 없다. 현재 4년까지 양호한 결과를 보이고 있다(Fig. 2E).

증례 3

본 환자는 75세의 여자 환자로 치아 결손부의 임플란트 치료 상담 받고 싶다는 주소로 내원하였다. 비기능적 습관이나 치료에 영향을 줄만한 전신 병력은 없었다. 임상 및 방사선학적 검사 시 상악 및 하악 우측 제1,2대구치부위 상실치로 진단하여 상기 부위에 임플란트 식립을 결정하였다. 발치후 30년정도 시일이 지나 하악 우측 부위 치조제가 수평적으로 좁아진 양상 관찰 되어, 하악 부위에 대해서는 작은 직경 임플란트를 연결고정하여 수복하기로 계획하였다(Fig. 3A, Fig. 3B).

2012년 4월 3일 하악 우측 제1대구치 및 제2대구치 부위 임플란트(Straumann Soft Tissue Level implant), (#46: Roxolid Standard RN \varnothing 3.3 mm, 10.0 mm, #47: Standard Plus RN \varnothing 3.3 mm, 8.0 mm) 식립하였다(Fig. 3C). 수술 7개월 후, 맞춤 지대주 및 지르코니아 보철물을 이용하여 수복하였다(Fig. 3D, Fig. 3E). 본 증례의 경우 대합치의 임플란트 보철물도 함께 제작하여 정교한 교합형성을 도모하였다. 보철물 장착 후 6개월마다 임플란트의 교합 및 주위 조직을 점검하도록 내원하였는데 방사선 사진상 골흡수 소견 관찰되지 않았으며, 임상적으로 염증소견도 없었다. 현재 4년 2개월까지 양호한 결과를 보이고 있다(Fig. 3F).

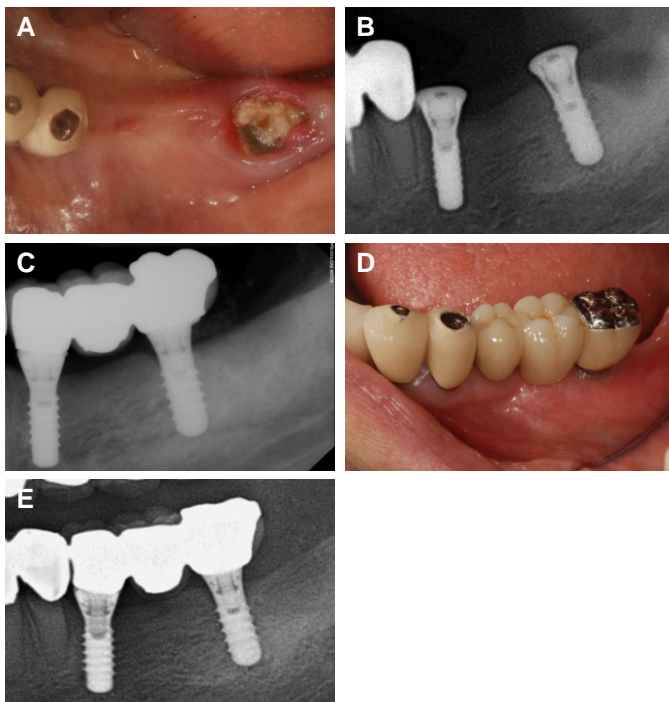


Fig. 2. Clinical pictures of case 2. (A) after old restoration removal, (B) implant surgery, (C), (D) the placement of definitive prosthesis, (E) 48-months follow up after the placement of definitive prosthesis placement.

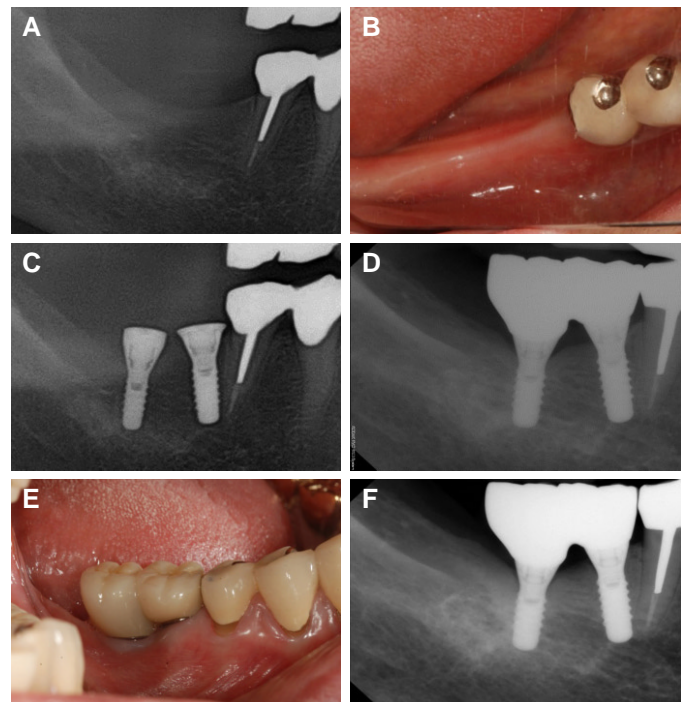


Fig. 3. Clinical pictures of case 3. (A), (B) the initial examination, (C) implant surgery, (D), (E) the placement of definitive prosthesis, (F) 50-months follow up after the placement of definitive prosthesis placement.

고찰

작은 직경 임플란트는 치조제에서 근원심 공간이 제한되거나, 치근사이의 공간이 부족하거나, 경부골(crestal bone) 폭이 좁은 경우에 사용될 수 있다.⁸ 이런 경우는 치아 결손 후 장기간 방치되었거나 가공치료 회복한 경우이거나, 또는 치아 상실이 전에 주변 치조골의 소실이 이미 진행돼있는 것이 대부분이다. 측절치의 근원심 너비가 작고, 전치부는 발치 후 급격하게 협측 골흡수가 일어나 잔존골 협설측 너비가 크게 감소하기 때문에,¹⁵ 전치부에서는 주로 작은 직경 임플란트 수복이 이루어져 왔다. 이에 반하여, 구치부는 전치부보다 높은 응력이 가해지므로 작은 직경 임플란트 계획할 경우 생역학적 요소를 더욱 고려해 주어야 한다.¹⁶ 임플란트 지름이 줄어들면서, 기계적 안정성이 감소하고, 과부하의 위험성이 높아져 임플란트 고정체 파절 위험성이 높아진다.^{17,18} 4.1 mm 지름 임플란트에 비해서 3.0, 3.3 mm 지름 임플란트에서 유의하게 낮은 파절 저항성이 보고된다.¹³

물리적 관점에서 임플란트 고정체 재료 및 표면 디자인의 혁신을 통해서 그 저항성을 증진시킬 필요가 있다. 임플란트 재료의 기계적 강도를 개선하고자 티타늄 합금들이 개발되었고, Ti-6Al-4V은 강도면에서는 개선되었으나, 알루미늄과 바나듐 이온이 점진적으로 방출되면서 조직에 위해한 반응을 일으켜 생체적 합성 면에서 문제가 되었고, 표면처리시 균일한 표면을 얻을 수 없었다.¹⁹ 최근에 티타늄-지르코늄 합금(83 - 87% titanium, 13 - 17% zirconium)이 사용되었고, 시장에는 Roxolid (Institut Straumann AG, Basel, Switzerland)로 소개되었다.¹² 지르코늄과 티타늄을 결합하였을 때의 강도와 부식저항성, 생체적합성이 연구되었으며, 기계적 강도가 순수 티타늄보다 높고, 생체적합성도 우수하다는 것이 보고되었다.^{19,21} 또한 지르코늄과 티타늄 합금은 α 상의 한 가지 상으로 되어있어 샌드블라스트와 산부식으로 균일한 SLA 표면을 만들 수 있으며, 이는 골유착에 유리하다.¹⁹ 또한, 임플란트 표면 처리 기술 및 디자인의 발전에 따라, 식립 직후 적절한 임플란트 초기 고정을 얻을 수 있게 되었고, 골과 임플란트 고정체 표면 접촉면적의 감소에도 적절한 골유착을 형성하여 교합 하중에 충분히 견딜 수 있게 되었다.²²

일반적으로 구치부에서는 4.0 mm 이상 직경의 임플란트를 사용하기를 권장하고⁷ 넓은 직경 임플란트도 개발되었으나, Assaf 등¹¹은 구치부에서 제한된 조건하에 작은 직경 임플란트를 사용할 수 있다고 보고했고, Saad 등²³은 중등도로 수평 골흡수가 일어난 경우에 작은 직경 임플란트를 구치부에서 사용하기 위한 조건들을 제시했다. 앞서 보고한 세계의 증례와 같이 작은 직경 임플란트를 넓은 직경 또는 표준 직경 임플란트와 연결고정하여 수복하는 것은 이미 많은 연구에서 보고된 형태의 보철물이나, 작은 직경 임플란트를 구치부에서 단독으로 수복 가능한지에 대해서는 논란이 많다.¹³

Tolentino¹는 구치부에서 작은 직경 임플란트를 단독으로 수복하는 것이 믿을만한 방법이라고 보고했다. 이들의 전향적 연구는 구치부에서 3.3 mm와 4.1 mm 지름의 임플란트의 생존률 및 변연골 흡수를 비교했다. 1년후 생존률은 모두 100%였으며, 변연골 흡수의 경우 통계적 차이가 없었다.

본 증례에서 작은 직경 임플란트를 이용하여 구치부 수복시 벤딩 모멘트를 조절하기 위해서 중심 교합에서는 강하지 않게 접촉을 형성하고, 측방운동시 접촉되지 않도록 엄격한 교합 조절을 고려하였다.^{11,23} 또한 교두경사를 줄이고, 작은 occlusal table, 중심 교합시에서 1 - 1.5 mm 편평한 영역을 형성하여 교합력 분산을 도모하였다.²⁴ 장착초기는 저작효를 저하 및 협측 식편압입으로 인한 불편감 호소하였으나, 이후 적응하는 양상 관찰되었다.

결론

본 증례는 구치부 잔존치조제의 협설 폭경이 부족한 경우에서 지르코늄-티타늄 합금으로 제작한 3.3 mm 직경의 임플란트를 사용하여 수복한 증례로 4년 이상 합병증 없이 안정적으로 유지되고 있다. 심미적이고 기능적인 보철치료를 위해 환자의 주소와 보철물 선택에 대한 적절한 평가 및 선택이 필수적이다. 또한 치료계획 수립 시 환자의 기대치와 만족도 및 비용 등 환자 개개인의 조건을 반드시 고려되어야 할 것이다. 피로파절은 오랜 기간의 기능력에 의해서 발생하는 경우가 대부분이므로, 비록 작은 직경 임플란트의 단기 결과가 우수하다고 해도, 논란을 없애기 위해서는 장기적 생존률에 대한 연구가 필수적이다.¹³ 우수한 장기적인 예후를 보장하기 위해 주기적인 관찰이 필요하다.

ORCID

In Hye Lee <http://orcid.org/0000-0002-8050-465X>

References

1. Tolentino L, Sukekava F, Garcez-Filho J, Tormena M, Lima LA, Araújo MG. One-year follow-up of titanium/zirconium alloy X commercially pure titanium narrow-diameter implants placed in the molar region of the mandible: a randomized controlled trial. *Clin Oral Implants Res* 2016;27:393-8.
2. Altuna P, Lucas-Taulé E, Gargallo-Albiol J, Figueras-Álvarez O, Hernández-Alfaro F, Nart J. Clinical evidence on titanium-zirconium dental implants: a systematic review and meta-analysis. *Int J Oral Maxillofac Surg* 2016;45:842-50.
3. Cehreli MC, Akça K. Narrow-diameter implants as terminal support for occlusal three-unit FPDs: a biomechanical analysis. *Int J Periodontics Restorative Dent* 2004;24:513-9.
4. Jensen AT, Jensen SS, Worsaae N. Complications related to bone augmentation procedures of localized defects in the alveolar ridge.

- A retrospective clinical study. *Oral Maxillofac Surg* 2016;20:115-22.
5. Chiapasco M, Zaniboni M, Boisco M. Augmentation procedures for the rehabilitation of deficient edentulous ridges with oral implants. *Clin Oral Implants Res* 2006;17:136-59.
 6. Klein MO, Schiegnitz E, Al-Nawas B. Systematic review on success of narrow-diameter dental implants. *Int J Oral Maxillofac Implants* 2014;29:43-54.
 7. Buser D, von Arx T, ten Bruggenkate C, Weingart D. Basic surgical principles with ITI implants. *Clin Oral Implants Res* 2000;11:59-68.
 8. Romeo E, Lops D, Amorfini L, Chiapasco M, Ghisolfi M, Vogel G. Clinical and radiographic evaluation of small-diameter (3.3-mm) implants followed for 1-7 years: a longitudinal study. *Clin Oral Implants Res* 2006;17:139-48.
 9. Arisan V, Bölükbaşı N, Ersanli S, Ozdemir T. Evaluation of 316 narrow diameter implants followed for 5-10 years: a clinical and radiographic retrospective study. *Clin Oral Implants Res* 2010;21:296-307.
 10. Maló P, de Araújo Nobre M. Implants (3.3 mm diameter) for the rehabilitation of edentulous posterior regions: a retrospective clinical study with up to 11 years of follow-up. *Clin Implant Dent Relat Res* 2011;13:95-103.
 11. Assaf A, Saad M, Daas M, Abdallah J, Abdallah R. Use of narrow-diameter implants in the posterior jaw: a systematic review. *Implant Dent* 2015;24:294-306.
 12. Chiapasco M, Casentini P, Zaniboni M, Corsi E, Anello T. Titanium-zirconium alloy narrow-diameter implants (Straumann Roxolid[®]) for the rehabilitation of horizontally deficient edentulous ridges: prospective study on 18 consecutive patients. *Clin Oral Implants Res* 2012;23:1136-41.
 13. Allum SR, Tomlinson RA, Joshi R. The impact of loads on standard diameter, small diameter and mini implants: a comparative laboratory study. *Clin Oral Implants Res* 2008;19:553-9.
 14. Javed F, Romanos GE. Role of implant diameter on long-term survival of dental implants placed in posterior maxilla: a systematic review. *Clin Oral Investig* 2015;19:1-10.
 15. Lee JS, Kim HM, Kim CS, Choi SH, Chai JK, Jung UW. Long-term retrospective study of narrow implants for fixed dental prostheses. *Clin Oral Implants Res* 2013;24:847-52.
 16. Misch CE. Implant design considerations for the posterior regions of the mouth. *Implant Dent* 1999;8:376-86.
 17. Zinsli B, Säggerer T, Mericske E, Mericske-Stern R. Clinical evaluation of small-diameter ITI implants: a prospective study. *Int J Oral Maxillofac Implants* 2004;19:92-9.
 18. Schwarz MS. Mechanical complications of dental implants. *Clin Oral Implants Res* 2000;11:156-8.
 19. Grandin HM, Berner S, Dard M. A review of titanium zirconium (TiZr) Alloys for use in endosseous dental implants. *Materials* 2012;5:1348-60.
 20. Sista S, Wen C, Hodgson PD, Pande G. The influence of surface energy of titanium-zirconium alloy on osteoblast cell functions in vitro. *J Biomed Mater Res A* 2011;97:27-36.
 21. Thoma DS, Jones AA, Dard M, Grize L, Obrecht M, Cochran DL. Tissue integration of a new titanium-zirconium dental implant: a comparative histologic and radiographic study in the canine. *J Periodontol* 2011;82:1453-61.
 22. Geckili O, Munncu E, Bilhan H. Radiographic Evaluation of Narrow-Diameter Implants After 5 Years of Clinical Function: A Retrospective Study. *Journal of Oral Implantology* 2013; 39:273-9.
 23. Saad M, Assaf A, Gerges E. The Use of Narrow Diameter Implants in the Molar Area. *Int J Dent* 2016;16:1-8.
 24. Kim Y, Oh TJ, Misch CE, Wang HL. Occlusal considerations in implant therapy: clinical guidelines with biomechanical rationale. *Clin Oral Implants Res* 2005;16:26-35.

좁은 치조제를 가진 하악 구치부에서 지르코늄-티타늄 합금의 작은 직경 임플란트 사용 증례

이인혜 · 박영범 · 한동후*

연세대학교 치과대학 치과보철학교실

임플란트의 협설 측으로 잔존 골조직이 불충분할 경우 골증대술을 시행하지 않기 위해서는 작은 직경의 임플란트를 사용할 수 있다. 작은 직경 임플란트의 경우는 과절 저항성이 낮고, 골과 임플란트의 접촉 면적이 좁아 구치부에는 부적절한 것으로 여겨져 왔다. 최근의 연구에서는 새로운 임플란트 합금의 개발 및 표면 처리방법의 발전으로 구치부에서도 표준 직경 임플란트와 유사한 성공률이 보고되고 있다. 이 증례에서는 구치부 상설 부위 잔존골의 협설 폭이 부족한 상황에서 작은 직경 임플란트를 이용하여 심미적, 기능적으로 만족스러운 치료 결과를 보였다. 현재까지 추적 검사 기간은 4년 이상 되었고 특이할만한 합병증 없이 유지되었다. 향후 장기적인 안정성에 대한 추가적인 연구가 필요할 것으로 사료된다. (대한치과보철학회지 2017;55:212-7)

주요단어: 임플란트; 작은 직경 임플란트

*교신저자: 한동후

03722 서울 서대문구 연세로 50-1 연세대학교 치과대학 치과보철학교실

02 2228 3163: e-mail, donghooan@yuhs.ac

원고접수일: 2016년 11월 1일 / 원고최종수정일: 2017년 1월 17일 / 원고채택일: 2017년 2월 7일

© 2017 대한치과보철학회

© 이 글은 크리에이티브 커먼즈 코리아 저작자표시-비영리 3.0 대한민국 라이선스에 따라
이용하실 수 있습니다.