

구개인두부전증 환자에서 열가소성레진을 이용해 연구개거상장치를 제작한 증례

정현정 · 김지환 · 이상휘 · 박영범*

연세대학교 치과대학 치과보철학교실

Fabrication of palatal lift prosthesis using thermoplastic resin for a patient with velopharyngeal insufficiency

Hyun Jung Jung, Jee Hwan Kim, Sang-Hwy Lee, Young-Bum Park*

Department of Prosthodontics, School of Dentistry, Yonsei University, Seoul, Republic of Korea

Recently, flexible removable prosthesis with thermoplastic resin clasp has increasingly become popular. In comparison with conventionally used acrylic resin, thermoplastic resin has lower flexural strength and elastic modulus. Thus, flexible removable prosthesis has low risk of fracture, so denture base can be made thin and light, increasing patient comfort. Also, it can passively sit at tooth undercut during rest, so abutment teeth need minimum or no preparation. In this case report, a 44 year old female patient with mild velopharyngeal insufficiency was treated with a palatal lift prosthesis made of polyester thermoplastic resin. Since the patient had no missing tooth and desired conservative treatment, the flexible removable prosthesis provided relatively satisfactory results. (*J Korean Acad Prosthodont* 2016;54:286-90)

Keywords: Thermoplastic resin; Velopharyngeal insufficiency; Palatal lift prosthesis

서론

Johns 등¹에 의하면 구개인두는 구강과 비강사이에 위치한 근육 벨트로 측방 및 후방 인두벽과 연구개로 이루어져 있으며 연하와 발음시 구강과 비강을 분리시킨다. 구개인두부전은 연구개나 인두근의 감소된 움직임 또는 마비에 의해 연구개와 측방 및 후방 인두벽이 연하와 발성시에 비강으로부터 구강을 차단시키지 못하는 소견을 보인다.

구개인두부전의 병인에는 구조적 결손, 신경성 장애와 구개 인두폐쇄를 방해하는 기계적 장애가 있다.³ 구조적 결손에는 비인두의 부족한 조직에 부가적으로 동반되는 구개열, 큰 조직 결손, 점막하 또는 수술하지 않은 열, 짧은 비가동적인 연구개, 크고 깊은 비인두나 구개 fistula와 같은 선천적인 구조적 결손이 있다. 신경성 장애의 경우 연구개와 인두벽이 부분적

으로 또는 완전히 비가동적으로 될 수 있는데 주로 외상에 의해서 야기된다. 기계적 장애는 해부학적인 구조에 의해 부가적으로 야기되며 심각하게 과증식된 편도, 과하게 넓은 인두 피판이 velum이 폐쇄되는 것을 방해할 수 있다. 이와 같이 구개 인두부전의 원인에는 외상, 종양, 외과적 절제, 신경근 장애 등 여러가지가 있는데 50%이상의 경우가 구개열 때문인 것으로 보고된다. Goudy 등²에 의하면 구개열이 원인이 아닌 경우 신경계 장애에 의해 구개인두부전이 야기되는 비율이 높았다. 이런 신경계 장애를 일으키는 원인은 외상성 뇌손상, 발육 지연, 뇌성마비, 중증근육무력증, 구음장애가 있다. 또한 입천장심장 얼굴 증후군, 클리펠-파일 증후군, 표피-모반 증후군, 알라질 증후군, 터너 증후군, 바테르 증후군과 같은 여러가지 증후군들이 구개인두부전과 연관이 있다. 드물게 편도절제술의 합병증으로도 구개인두부전이 야기될 수 있다.

*Corresponding Author: Young Bum Park

Department of Prosthodontics, School of Dentistry, Yonsei University,
50-1 Yonsei-ro, Seodaemun-gu, Seoul 03722, Republic of Korea
+82 (0)2 1599 1004; e-mail, DRYBPARK@yuhs.ac

Article history: Received November 23, 2015 / Last Revision May 10, 2016 / Accepted June 22, 2016

© 2016 The Korean Academy of Prosthodontics

© This is an Open Access article distributed under the terms of the Creative Commons Attribution Non-Commercial License (<http://creativecommons.org/licenses/by-nc/3.0>) which permits unrestricted non-commercial use, distribution, and reproduction in any medium, provided the original work is properly cited.

※ 본 연구는 보건복지부 보건의료기술진흥사업의 지원에 이루어진 것임(과제고유번호: HI15C0904).

Schneider와 Shprintzen³⁾에 의하면 구개인두부전의 치료 방법은 외과적 수술(pharyngeal flap, palatal push-back, double-opposing Z-plasty, sphincter pharyngoplasty), teflon injection/ pharyngeal implants, 장치(speech appliance, palatal lift prosthesis)와 언어 치료 등이 있으며 다양한 전문 분야를 이용한 접근이 필요하다. 가장 빈번히 행해지는 치료 방법은 언어 치료와 pharyngeal flap 수술이다. 구개성형술을 한 환자의 20% 정도가 수술 후에도 불충분한 구개인두폐쇄를 보여 이차적 치료가 필요하다. 언어 치료에는 다양한 방법이 있는데 발음 치료, 구개 운동(불기, 빨기, 연하), 구개 자극, 외비공 폐쇄 등이 있다.

구개 거상 장치는 Gibbon과 Bloomer에 의해 옹호된 특별한 장치로 연구개 및 관련된 근육계의 저하된 운동조절로부터 야기된 구개인두부전 환자들에게 유용하다. 장치의 목적은 연구개를 정상적으로 거상되는 구개 위치까지 변위시켜 인두벽에 의한 폐쇄를 가능하게 하는 것이다.

본 44세 여환은 1999년 점막하구개열로 double opposing z-plasty 수술을 받은 후부터 연하시에 구개쪽으로 음식물이 잔류된다는 주소로 구강외과를 내원 후 보철과로 장치 치료를 위해 의뢰되었다. 본환은 결손치가 없고 치아가 건전하기 때문에 얇은 의치상으로 이물감이 적고 가벼우며 치아삭제 없이 장착될 수 있는 EstheShot 레진(Nissin dental, Kyoto, Japan)으로 제작된 연구개거상장치를 사용하여 치료하였다.

증례

1. 초진검사

본환은 구개인두부전이 발음에 미치는 정도를 이미 이비인후과에서 평가 받았으며 비음이 없으며 발음은 정상적인 것으로 평가되었다. 발음시 바람이 새는 소리가 나지 않았으며 발음이 명료하며 혀 끝의 움직임이 정확하고 입술의 긴장도 또한 적절하였다. 본과에서도 환자와 대화하였을 때 환자의 발

음이 정상범주에서 벗어나지 않는 것으로 판단되었다. 구강내 검사를 통해 장치의 유지를 위한 지대치들을 평가하였으며 본환의 경우 결손치가 없으며 모두 건전했다(Fig. 1). 안정시에 상하순, 혀, 편도, 경구개 및 연구개, 인두벽을 관찰했을 때 특이할 소견은 없었으며 정상범주에 속했다. 환자에게 지속적으로 “아” 발음을 하도록 하여 연구개운동을 관찰하였으며 좌측이 우측보다 비대칭적으로 낮게 거상되는 소견을 관찰하였다(Fig. 2).

2. 진단 및 치료계획 수립

본환은 심하지는 않지만 국소적인 구개인두부전이 있는 것으로 진단되었고 이를 치료하기 위해 가장 보존적인 방법인 구개거상장치를 제작하기로 치료계획을 수립하였다. 장치의 주기적인 재이장을 통해 연구개를 점진적으로 거상시켜 최종적으로 정상적인 구개인두폐쇄가 일어나도록 하여 연하시 음식물이 잔류되는 현상을 방지하는 것이 치료의 목적이다.

구개거상장치는 통상적으로 밴드, 금속 와이어, 아크릴릭 레진 등을 사용하여 제작되지만 본환의 경우 결손치가 없으며 치아를 삭제하지 않는 보존적인 치료를 원하여 EstheShot 레진을 이용하여 장치를 제작하였다. 또한 진료실내에서 재이장이나 수리가 힘든 다른 열가소성 레진과 달리 polyester 계열인 EstheShot 레진은 상온중합레진과 접착이 양호해 진료실 내에서 재이장과 수리가 용이하다는 장점이 있다.

3. 작업모형 제작 및 마운팅

통상적인 방법으로 비가역성 하이드로콜로이드인 알지네이트로 상,하악 인상을 채득하고 엘로우 스톤 경석고를 부어 모형틀을 제작하였다. 작업 모형은 기존 모형을 blackout하여 알지네이트로 다시 복제하여 제작하였다. 환자는 결손치가 없고 교합이 안정적이어서 교두감합위로 마운팅하였다(Fig. 3).

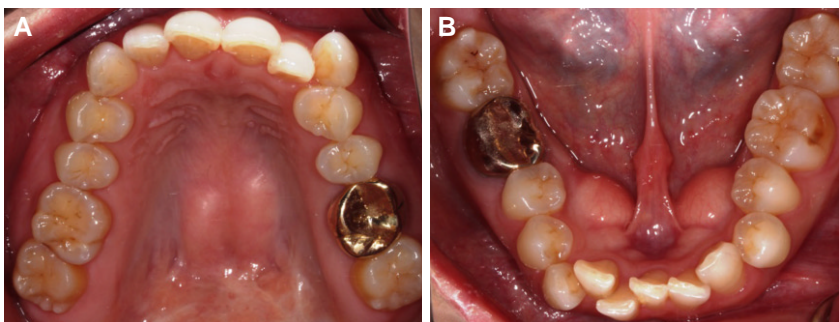


Fig. 1. Intraoral photos. (A) Maxillary dentition, (B) Mandibular dentition.

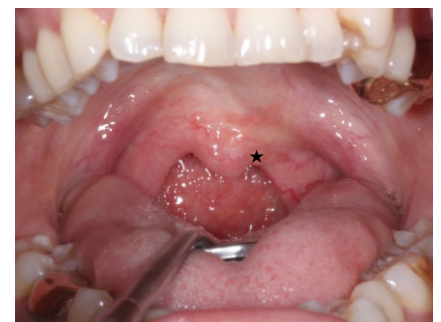


Fig. 2. Intraoral photo during "A" phonation. Star sign shows lower elevation of left soft palate.

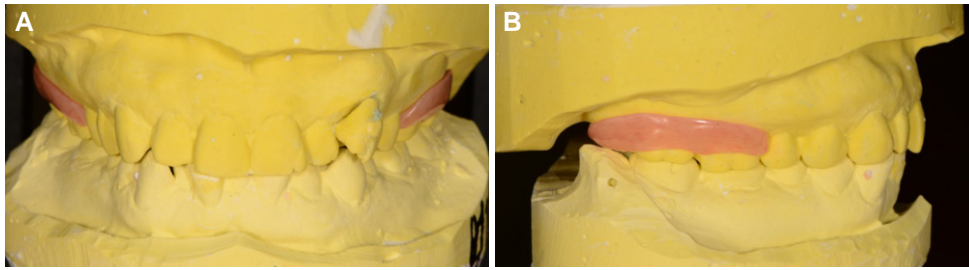


Fig. 3. Mounted casts at CO with a final prosthesis. (A) Front view, (B) Lateral view.



Fig. 4. Flasking & packing process. (A) Putty investment, (B) Thermoplastic pellets, (C) Special flask for injection molding technique, (D, E) Pellets in a cartridge plasticized in an electric furnace, (F) Cartridge placed on the inlet of the flask and compressed, (G) Cooling, (H) Deflasking.

4. 장치 매몰 및 레진 중합

치은납형 형성과정에서 추후 가소화된 레진이 흘러 들어가는 통로로 작용하는 주입로를 형성하였다. 치은납형의 두께는 최소 2mm로 형성하여 연마 후에도 최소 1.8mm 두께를 유지하여 힘이 가해졌을 때 장치가 탄성력에 의해 복원이 가능하도록 제작하였다. 퍼티 인상재를 사용하여 2차 매몰과정을 진행하였고 인젝션 몰딩 기법을 위해 특수 제작된 함을 이용하였다. 카트리지에 담긴 EstheShot 레진 입상체는 280도의 전기화로에서 20분 동안 가소화된 후 카트리지를 함 입구에 위치시켜 가압하여 레진을 주입하였다 (Fig. 4).

5. 장치 완성, 장착 및 주기적 재이장

함을 실온까지 냉각시킨 후 해합과정 및 연마과정을 거쳐 장치가 완성되었고 (Fig. 5) 환자 구강내 장착하였다 (Fig. 6).

환자는 2주마다 주기적으로 내원하였고 내원시 coe-comfort (GC America, Alsip, IL, USA)를 이용하여 재이장하여 연구개 거상 정도를 점진적으로 증가시켰다 (Fig. 7). 장치 장착 4개월 후 큰 부피로 재이장된 장치를 환자에게 장착하여 pickup impression을 채득한 뒤 모델을 제작하고 연성이장재를 제거하고 EstheShot 레진으로 교체하였다. Mazaheri와 Mazaheri¹⁴⁾에 의하면 구개거상장치를 이용한 연구개 거상은 연구개가 변위에 덜 저항하도록 점차적이어야 하며 장치를 통한 점진적인 자극에 의해 근신경계 반응도 증가한다고 보고하였다. 환자는 수 차례의 재이장 후 음식물 잔류현상이 다소 해소되었다고 보고하였다. 향후 연구개 기능 회복의 지속적인 평가가 필요할 것으로 사료된다.

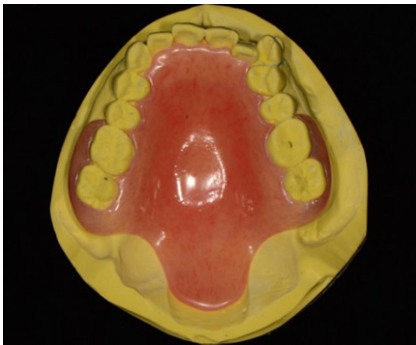

Fig. 5. Palatal lift prosthesis after polishing.

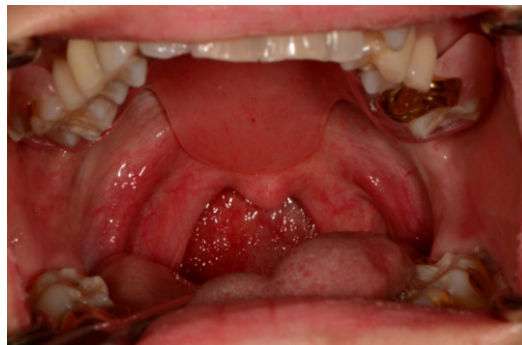

Fig. 6. Delivery.

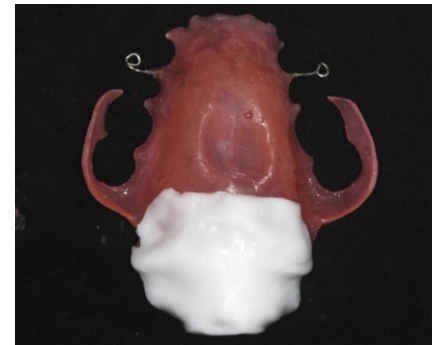

Fig. 7. Prosthesis after relining with Coe-comfort.

고찰

LaVelle와 Hardy⁵에 의하면 구개거상장치를 이용한 치료의 결과는 구개인두부전의 종류에 영향을 받는다. 신경계 장애가 국소적이고 발음 장애가 최소한이거나 없을 때 보철 치료는 최상의 결과를 보인다고 한다. 보철 치료에 대한 환자의 적응력은 환자마다 다르며 어떤 환자들은 구개인두부위를 덮는 장치를 사용하는데 어려움을 덜 느낀다고 한다. Kipfmüller와 Lang⁶에 의하면 장치를 이용한 연구개의 기계적인 자극에 대한 근육의 반응 정도는 다양하며 장치를 주로 6개월에서 1년을 사용하면 원하는 조직 반응을 얻을 수 있다.

본환의 경우 발음 장애가 없으며 국소적인 구개인두부전을 보여 구개거상장치를 이용한 보철치료의 적응증으로 판단되었다. 환자가 구강내 장치를 사용한 치과력이 없으며 건전치를 보존하는 것을 원하므로 환자의 적응도 및 협조도를 높이기 위해 열가소성 레진을 이용하여 최대한 얇게 구개거상장치를 제작하였다. 다만 구개거상부위를 점진적으로 재이장하면서 장치의 무게가 무거워짐에 따라 레진 유지장치가 충분한 유지력을 발휘하지 못하게 된 것이 단점이었고 이를 보완하기 위해 추후 금속 와이어를 양측에 첨가하였다.

결론

본 증례는 구개인두부전환자에서 열가소성 레진으로 제작한 구개거상장치를 이용하여 치료한 증례이다. 초진시 환자의 구개인두부전 양상이 국소적이며 발음이 정상 범주에 있어 구개거상장치를 이용한 보철치료계획을 세웠으며 환자의 적응도를 높여 장치 사용 빈도 및 시간을 증가시키기 위해 기존에 사용되는 아크릴릭 레진에 비해 가볍고 부드러운 열가소성 레진을 이용해 구개거상장치를 제작하였다. 지대치 삭제 없이 보존적으로 치료하였으며 필요시 장치를 쉽게 수리하고 이장할 수 있었다. 현재 환자는 주기적으로 내원하여 장치 재이장을 하고 있으며 음식이 잔류되는 증상이 완화된 상태로 향후 연구개 기능회복의 지속적인 평가를 받을 예정이다.

ORCID

Hyun Jung Jung <http://orcid.org/0000-0003-0151-4567>

Jee Hwan Kim <http://orcid.org/0000-0002-0872-4906>

References

1. Johns DF, Rohrich RJ, Awada M. Velopharyngeal incompetence: a guide for clinical evaluation. *Plast Reconstr Surg* 2003;112:1890-7.
2. Goudy S, Ingraham C, Canady J. Noncleft velopharyngeal insufficiency: Etiology and need for surgical treatment. *Int J Otolaryngol* 2012;1-3.
3. Schneider E, Shprintzen RJ. A survey of speech pathologists: current trends in the diagnosis and management of velopharyngeal insufficiency. *Cleft Palate J* 1980;17:249-53.
4. Mazaheri M, Mazaheri EH. Prosthodontic aspects of palatal elevation and palatopharyngeal stimulation. *J Prosthet Dent* 1976;35:319-26.
5. La Velle WE, Hardy JC. Palatal lift prostheses for treatment of palatopharyngeal incompetence. *J Prosthet Dent* 1979;42:308-15.
6. Kipfmüller LJ, Lang BB. Treating velopharyngeal inadequacies with a palatal lift prosthesis. *J Prosthet Dent* 1972;27:63-72.

구개인두부전증 환자에서 열가소성레진을 이용해 연구개거상장치를 제작한 증례

정현정 · 김지환 · 이상휘 · 박영범*

연세대학교 치과대학 치과보철학교실

최근에 열가소성 레진 클라스프를 이용한 가철성 장치의 사용이 빈번해졌다. 통상적으로 사용하는 아크릴릭 레진과 비교했을 때 열가소성 레진은 낮은 굴곡 강도와 탄성률을 가지고 있다. 그러므로 열가소성 레진으로 제작된 가철성 장치는 파절의 위험이 낮아 의치상이 얇고 가볍게 만들어져 환자들이 편하게 사용할 수 있다. 또한 장치가 치아 언더컷에 수동적으로 장착될 수 있어 지대치의 삭제가 최소이거나 거의 없다. 이 증례에서는 경도의 구개인두부전을 가진 44세 여환은 polyester 계열 열가소성 레진으로 제작된 구개거상장치로 치료를 받았다. 환자가 결손치가 없고 보존적인 치료를 원하기 때문에 열가소성 레진을 이용한 가철성 장치가 상대적으로 만족스러운 치료 결과를 보였다. (*대한치과보철학회지* 2016;54:286-90)

주요단어: 열가소성 레진; 구개인두부전; 구개거상장치

*교신저자: 박영범

03722 서울 서대문구 연세로 50-1 연세대학교 치과대학 치과보철학교실

02 1599 1004; e-mail, DRYBPARK@yuhs.ac

원고접수일: 2015년 11월 23일 / 원고최종수정일: 2016년 5월 10일 / 원고채택일:

2016년 6월 22일

© 2016 대한치과보철학회

© 이 글은 크리에이티브 커먼즈 코리아 저작자표시-비영리 3.0 대한민국 라이선스에 따라
이용하실 수 있습니다.

※ 본 연구는 보건복지부 보건의료기술진흥사업의 지원에 이루어진 것임(과제고유번호: HI15C0904).