

## 이중관을 이용한 부분 무치악 환자의 수복 증례

박민서 · 김형섭 · 권금록 · 우이형 · 배아란\*

경희대학교 치과대학 치과보철학교실

### Prosthetic restoration of a partially edentulous patient using double crowns: a clinical report

Minseo Park, Hyeong-Seob Kim, Kung-Rock Kwon, Yi-Hyung Woo, Ahran Pae\*

Department of Prosthodontics, School of Dentistry, Kyung Hee University, Seoul, Republic of Korea

In removable dental prostheses, it is important to minimize impairment of residual tissue caused by wearing dentures. There are two factors that harm residual tissue. The first is functional load bearing of remaining teeth and alveolar ridges and the second is the effect of poor oral hygiene. Double crown retained removable dental prostheses provide rigid support, and it may reduce impairment caused by load bearing of alveolar ridges. Also, dental plaque and oral deposits, which are attached to outer crowns and dentures, can be easily managed extra-orally. In addition, it is beneficial to the health of the marginal gingiva because inner crowns have easy access for oral hygiene. In this case, double crown retained removable dental prostheses were used for the partially edentulous patient with severe residual alveolar bone resorption and poor oral hygiene, and the result was clinically satisfactory in terms of functional, esthetical, and oral hygiene aspects. (*J Korean Acad Prosthodont* 2016;54:21-7)

**Key words:** Partially edentulous; Removable dental prostheses; Double crown

## 서론

이중관은 유지와 지지를 얻으면서도 남아 있는 다수의 지대치들을 스플린트 해 줄 수 있는 유지장치이다.<sup>1</sup> 남아 있는 지대치들을 스플린트 해주면 수평력을 포함한 교합력에 대해 함께 저항할 수 있어 치주 질환에 이환되어 있는 치아들을 효과적으로 보존할 수 있다.<sup>2</sup> 또한 국소의치를 장착하게 되면 잔존치아에 치태 및 세균 침착을 증가시켜 치은, 치주염을 유발할 수 있는 잠재적 위험성이 증가하게 되는데 이중관을 활용한 국소의치의 경우 삽입, 철거가 쉽고 구강 위생관리가 용이하여 클래스프 유지형 국소의치에 비하여 장점을 가진다.<sup>3,4</sup> 뿐만 아니라 추후 지대치를 발거해야 하는 상황이 오더라도 간단히 외

관의 내면을 수리함으로써 의치를 계속 사용할 수 있다. 이중관은 내, 외관의 형태에 따라 다시 여러 가지로 분류할 수 있으나 이들 중 1973년 K.H.Körber가 고안한 원추관은 비평행성 측면을 가지며 장착의 최종 단계에서만 내, 외관이 접촉되므로 착탈에 의한 마모가 적고 유지력이 장기간 지속된다는 장점이 있다. 뿐만 아니라 가공 과정의 측면에서도 평행한 측면을 가지는 기존의 cylinder telescope에 비해 내, 외관의 정확한 적합을 얻기가 용이하다.

본 증례보고에서는 심한 치조골 흡수 및 불량한 구강 위생관리를 보이는 부분 무치악 환자에서 원추관 지지 국소의치를 활용하여 만족할 만한 임상 결과를 얻었기에 보고하고자 한다.

\*Corresponding Author: Ahran Pae

Department of Prosthodontics, School of Dentistry, Kyung Hee University  
Hoegi-Dong 1, Dongdaemun-Gu, Seoul 02447, Republic of Korea  
+82 2 958 9340: e-mail, [ahranp@khu.ac.kr](mailto:ahranp@khu.ac.kr)

Article history: Received July 2, 2015 / Last Revision July 29, 2015 / Accepted July 30, 2015

© 2016 The Korean Academy of Prosthodontics

© This is an Open Access article distributed under the terms of the Creative Commons Attribution Non-Commercial License (<http://creativecommons.org/licenses/by-nc/3.0>) which permits unrestricted non-commercial use, distribution, and reproduction in any medium, provided the original work is properly cited.

## 증례

### 1. 구강 내 임상 소견

본 환자는 77세 여성으로 하악 양측 측절치 및 고정성 보철물을 상실하게 되면서 전반적인 보철 수복을 받고 싶다는 주소로 본원 보철과에 내원하였다. 상, 하악 구치부는 무치악 상태로 환자의 진술에 따르면 10여 년 동안 전치부로만 저작하셨으며 고혈압 외에 기타 전신질환 및 턱관절의 불편감은 없었다. 임상 검사 시 거의 모든 치아에서 치경부 마모와 치태 및 치석 침착을 보이고 있었고 방사선학적 검사 시 상악 구치부와 하악 전치부에서 중등도의 치조골 흡수가 관찰되었다(Fig. 1, Fig. 2).

### 2. 진단 및 치료 계획 수립

상악 우측 견치는 치관 파절로 치근만 남아있는 상태였고 하악 좌, 우측 견치는 근심측에 심한 치조골 흡수를 보이고 있어 지대치로의 예후가 의심스러운 상황이었다. 상악 우측 견치는 근관치료하여 코핑으로 활용하기로 하였으며 나머지 잔존 치아들은 치주 치료를 시행한 뒤, 지대치 활용 여부를 재평가하여 최종 치료 계획을 수립하기로 하였다. 근관 치료 및 치주 치료 시행 후 잔존 치아들의 동요도가 1도 이내였고 치주낭 깊이

도 3mm 이내로 양호하여 모두 지대치로 활용하기로 결정하였다. 고령인 환자가 수술 부담을 호소하였고 시급한 보철 수복을 원하고 있었기 때문에 임플란트 시술은 배제하고 잔존 치아 보호 및 치주 조직 관리에 용이한 이중관 지지 가철성 국소 의치를 통한 구강 회복을 계획하였다. 안모와 안정위 시 교합 간 공극, 치아의 마모도와 두부 계측 방사선 사진 등을 평가하여 교합 수직 고경은 정상 범주에 있는 것을 확인하였고 기존 교합 수직 고경을 유지하기로 결정하였다.<sup>56</sup> 안모 평가 시 다소 하악이 전돌된 양상을 관찰할 수 있었는데 경두개 방사선 사진을 통해서 좌측 과두가 다소 전방변위 된 소견을 확인할 수 있었다.

### 3. 지대치 삭제 및 임시 수복물 장착

환자가 오랜 기간 전치부로만 저작해 왔으므로 임시수복물 장착 기간 동안 중심위에서의 적응 여부를 평가하고자 하였다. 예비 인상을 채득하여 진단 모형 제작 후 중심위를 채득하여 마운팅 하였다. 교합 평면 후방 높이는 하악 구후 용기 2/3 지점을 기준으로 하여 진단 왁스 업 후 임시 수복물을 제작하였다.<sup>7</sup> 진단 왁스 업 모델 상에서 만든 퍼티 인덱스(Perfect-F putty, Handae Chemical, Seongnam, Korea)로 확인하며 지대치를 삭제하였다(Fig. 3). 내, 외관의 두께를 확보하기 위해서는 충분한 지대치 삭제가 필요하지만 동시에 모든 지대치들을 생활치로 유지

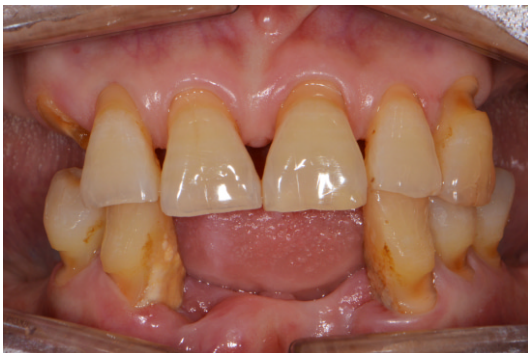

Fig. 1. Initial intra-oral view.

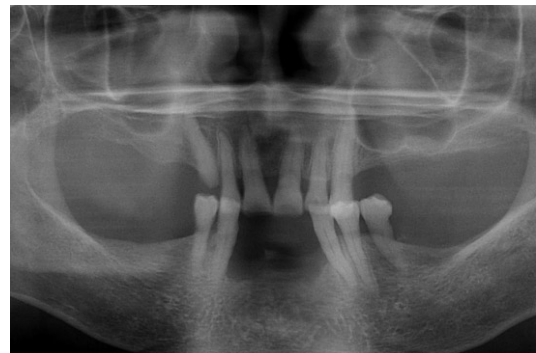

Fig. 2. Initial panoramic radiograph.

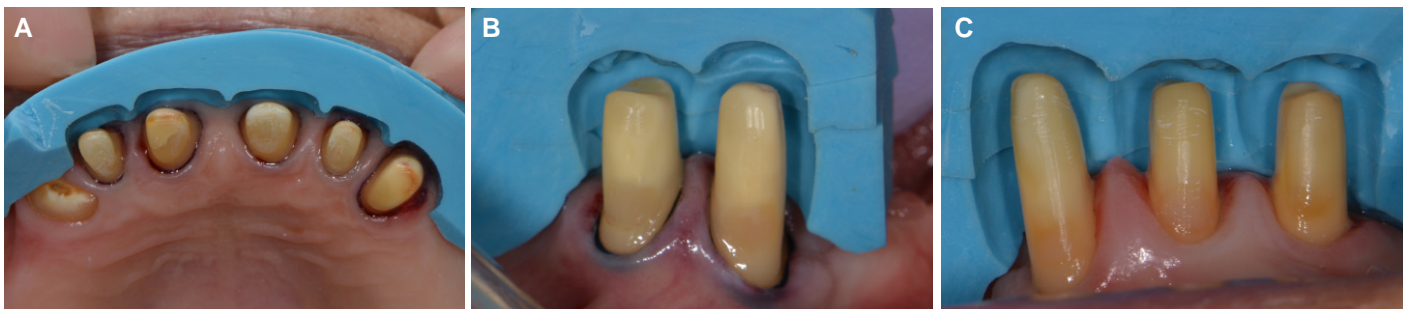

Fig. 3. Teeth preparation with putty index. (A) Maxillary teeth preparation, (B, C) Mandibular teeth preparation.

하고자 노력하였다. 임시 수복물을 장착하여 약 10주간 변화된 교합 관계에의 적응 여부를 관찰하고 기능과 심미를 평가하였다(Fig. 4). 상악 우측은 견치가 결손된 상태이므로 균기능 유도를, 좌측은 견치 유도를 부여하였다.

#### 4. 최종 인상 및 악간 관계 기록 채득

임시 수복물 장착 10주 후 촬영한 경두개 방사선 촬영 사진에서 좌측 과두의 전방 변위 양상이 사라진 것을 확인할 수 있었다(Fig. 5). 환자가 기능적, 심미적으로 만족하였고 불편감이 없어 최종 보철물 제작을 위한 최종 인상을 채득하였다. 임시 수복물 상의 교합 고경을 자가 중합 레진(Pattern Resin™ LS, GC, Tokyo, Japan)을 이용하여 복제하였고 악간 관계 기록을 채득하였다(Fig. 6).

#### 5. 내, 외관 제작 및 유지력 검사

내, 외관 제작을 위한 왁스 업에 앞서서 예비배열을 시행하였다. 이를 통해 최종 형성될 외관의 위치와 크기를 짐작해 볼 수 있다. 예비 배열 후 평가 시 자칫 이중관으로 수복될 치아들

이 과풍용해 질 우려가 있었으므로 negative winkle을 최소화하는 축 설정 후 최소두께로 내관 왁스 밀링 시행하였다. 밀링 각도는 치주 조직의 상태를 고려하여 하악 양측 견치는 7도, 나머지 지대치들은 6도로 설정하였다.<sup>2</sup> 내관 주조 후 연마 한 뒤, 그 위에 외관 제작을 위한 왁스 업 시행하였으며 cut-back 시행하고 추후 레진 비니어 시 유지를 위한 bead (Veneer lock beads, George Taub Products & Fusion Co., Jersey City, NJ, USA)를 선택하여 적용하였다. 외관까지 주조한 뒤에 digital force gauge (Digital force gauges, FLIR commercial systems, Nashua, NH, USA)를 이용하여 10개의 내, 외관 유지력을 각각 측정하였다. 각 이중관의 내, 외관 사이 적절한 유지력은 3 - 7 N으로 알려져 있으며 측정값들이 해당 범위 내에 있음을 확인할 수 있었다(Fig. 7).<sup>8</sup>

#### 6. 내, 외관 시적, 변연 형성 및 최종 픽업 인상 채득

내, 외관 시적 시 상악 좌측 견치 외관의 적합도가 조금 미흡하여 근심 측에서 외관을 잘라 납착하였다(Fig. 8). 개인 트레이를 제작하여 모델링 컴파운드(Peri Compound, GC, Tokyo, Japan)로 변연 형성하였고 내관을 합착한 상태에서 외관을 최종 픽업 인상 채득하였다.

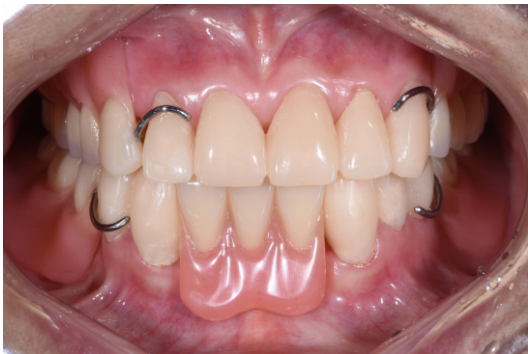

Fig. 4. Interim prostheses delivery.

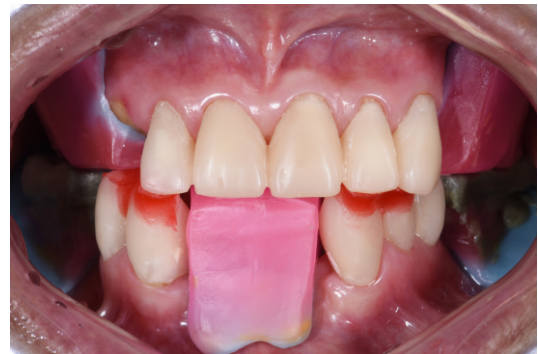

Fig. 6. Jaw relation record with interim prostheses using pattern resin.

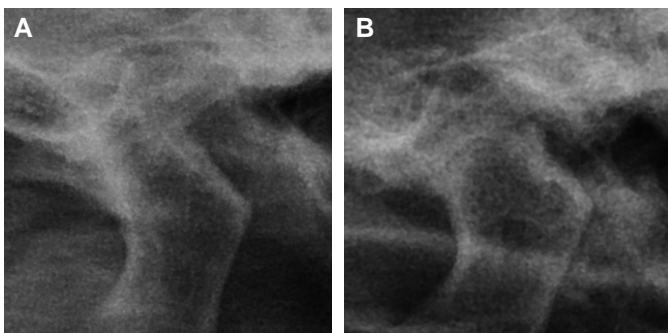


Fig. 5. Transcranial radiograph of left temporomandibular joint. (A) At first visit, (B) 10 weeks after interim prostheses delivery.

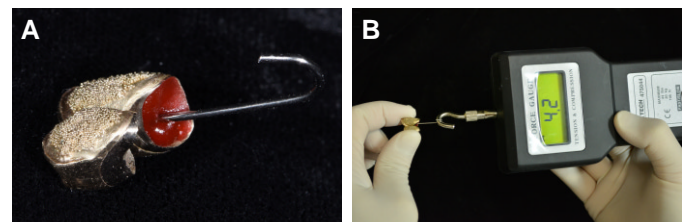
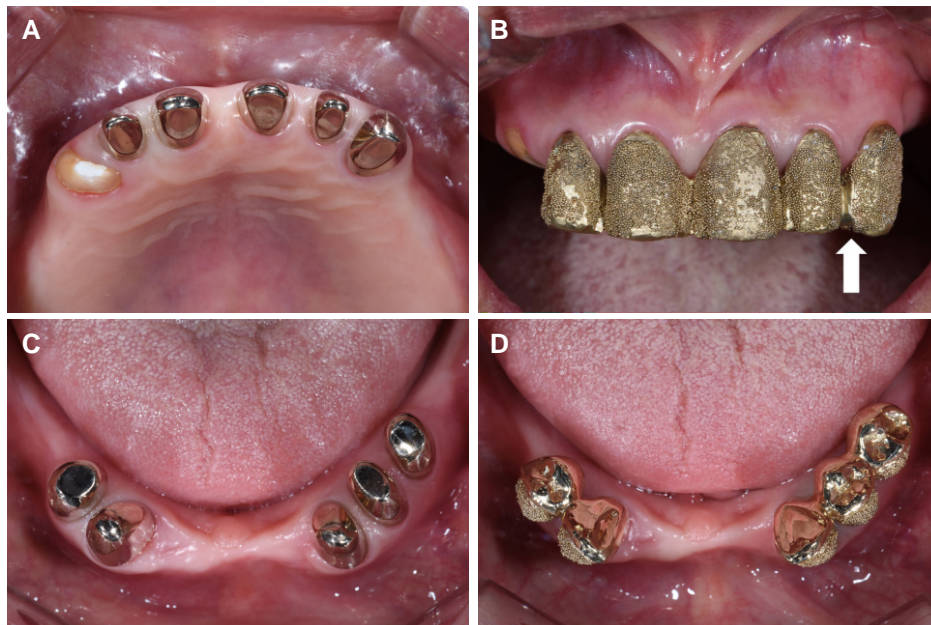
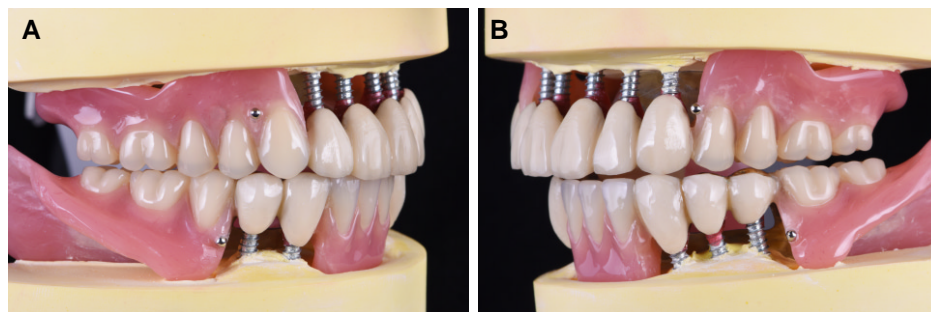


Fig. 7. Retention force measurement of double crown. (A) Steel wire fixed in position in pattern resin filled into inner crown, (B) The retention force was measured using digital force gauge.

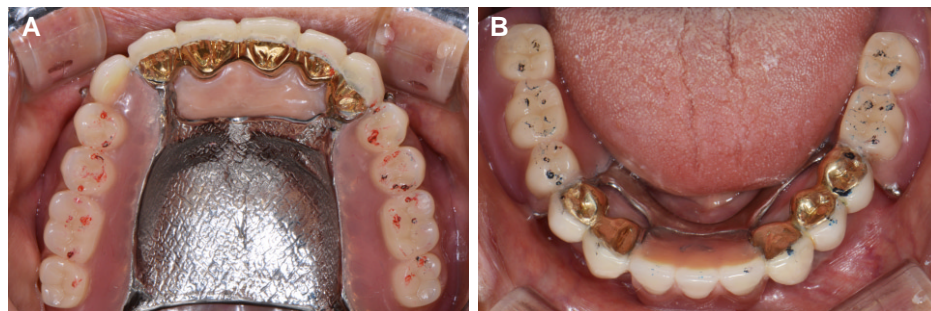




**Fig. 8.** Inner crown and outer crown try-in. (A) Maxillary inner crown try-in, (B) Maxillary outer crown try-in. Cut and soldering performed on mesial side of left maxillary canine (arrow), (C) Mandibular inner crown try-in, (D) Mandibular outer crown try-in.



**Fig. 9.** Clinical remounting. (A) Group function guidance, (B) Canine guidance.



**Fig. 10.** Final occlusal adjustment. (A) Maxillary definitive prosthesis, (B) Mandibular definitive prosthesis.

## 7. 금속 구조물 시적 및 악간 관계 채득

채득한 최종 픽업 인상을 통해 주모형을 제작하였고 금속 구조물을 제작하여 납작한 후 다시 구강 내에 시적하여 악간관계 채득하였다. 마운팅 한 후 인공치 배열하여 임시 보철물 상의 교합양식을 최종 의치로 이행할 수 있도록 하였다.

## 8. 내관 접착 및 최종 의치 장착

내관 접착 후 외관에 경질 레진(Sinfony®, 3M ESPE, Sheffield, Germany) 비니어를 시행한 최종 의치를 구강 내에 시적하여 다시 악간 관계를 채득함으로써 진료실 재부착 및 교합조정 시행하였으며 최종 적합 후 일주일 뒤에 내, 외관의 적합이 안정화된 상태에서 추가 교합조정을 시행하였다(Fig. 9, Fig. 10).

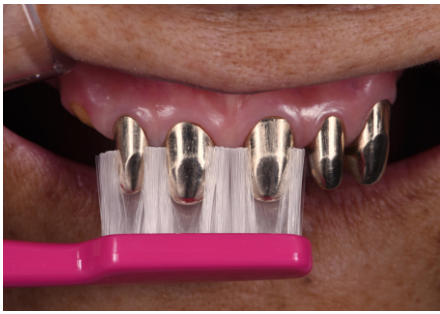


Fig. 11. Tooth brush instruction.

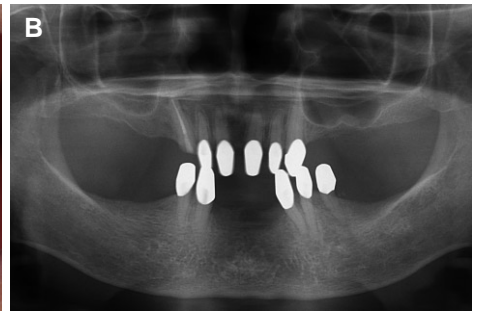
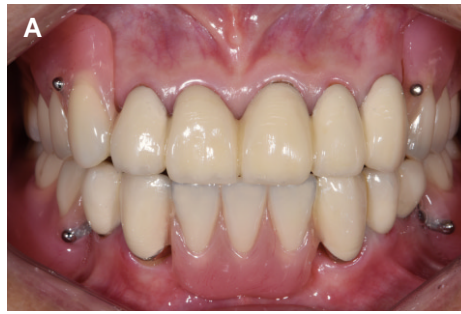

Fig. 12. 6 month follow-up. (A) Intra-oral view, (B) Panoramic radiograph.

### 9. 유지 및 구강 위생 관리 시행

상, 하악 의치의 최종 장착 일주일 후 재 내원 시 disclosing agent를 도포하여 구강 위생 상태를 평가하였다. 일부 내관의 하단에서 부분적 치태 침착이 관찰되어 칫솔질 교육을 다시금 시행하였고 자가 위생관리의 중요성을 강조하였다(Fig 11). 6개월 뒤 정기 검진 시 건전한 지대치 상태와 양호한 의치 관리 상태를 확인할 수 있었다(Fig. 12).

### 고찰

소수 잔존치를 가지는 부분 무치악 환자에서 국소의치를 최종 보철 계획으로 선택하는 경우 국소의치로 인한 잔존 지대치 및 치주 조직의 위해를 줄이는 것이 예후에 중요하다. 이중관 지지 국소의치는 견고한 스프링트 효과를 부여하여 지대치에 미치는 하중을 분산시켜 주며 특히 약화된 치주 조직을 갖는 치아들도 국소 의치의 지대치로 활용할 수 있도록 한다.<sup>9,10</sup> 또한 구강 위생 관리에도 용이하며 지대치를 발거해야 할 경우에도 서베이드 크라운 및 국소의치를 재제작 할 필요 없이 외관 내면을 간단히 수리함으로써 기존 의치를 계속 사용할 수 있다는 장점이 있다.<sup>4</sup> 본 환자는 이와 같은 이중관 지지 국소의치의 여러 장점들을 필요로 하는 상황이었으므로 이를 치료 옵션으로 선택하였다. 다만 상악 전치부를 내, 외관으로 수복할 시에 과 풍융해 질 우려가 있었으므로 인덱스를 활용하여 지대치 형성하였으며 내, 외관 제작 시에도 예비 배열을 통해서 적절한 공간 평가를 시행하였다. 또한 내, 외관 사이의 유지력이 떨어지게 될 경우 이를 해결하기가 매우 어려우므로 미리 유지력 테스트를 시행하여 이를 최대한 방지하고자 하였다. *In vitro* 상에서 유지력 측정 시 각 내, 외관 당 5회 측정하여 평균값을 구했으며 10쌍인 내, 외관의 전체 평균값은 약 3.5N이었다. 문헌 상에서 적정 유지력으로 알려진 3 - 7N 범위와 비교하면 다소 작은 값을 보였으나 상, 하악에 각각 5개의 지대치가 있었으므로 충분한 유지력을 발현할 것으로 기대하였다. 산술

적으로 각 수치를 모두 합한 값을 생각할 경우 유지력이 혹여 과도해질 수 있다는 우려를 해볼 수도 있으나, 내, 외관은 병렬 구조로 되어 있으므로 실제로는 그보다 적은 힘으로도 탈락이 가능하다. 또한 유지력이 강할 경우에는 외관의 내면을 부분적으로 삭제함으로써 손쉽게 조절할 수 있으나 적을 경우에는 그 해결 방법이 제한적이므로 가능한 충분한 유지력을 얻도록 하였다. 금속 구조물 디자인 시에는 변연 치은을 덮지 않도록 하였으며, 정기적인 체크를 통해 구강 및 의치 위생 관리를 시행함으로써 잔존 지대치와 치주조직의 건강을 유지하도록 하였다.<sup>3,11</sup>

### 결론

약화된 치주 조직 및 불량한 구강 위생관리를 보이는 부분 무치악 환자에서 이중관을 이용한 국소의치로 상, 하악을 수복하여 기능과 심미, 구강 위생 관리 측면에서 만족할 만한 결과를 얻을 수 있었다. 정기적인 검진과 지속적인 구강 관리를 통해 좋은 장기적 예후를 기대해 볼 수 있을 것으로 사료된다.

### ORCID

Minseo Park <http://orcid.org/0000-0001-9239-1317>

Kung-Rock Kwon <http://orcid.org/0000-0002-9777-8980>

Ahran Pae <http://orcid.org/0000-0001-8758-0754>

### References

1. Langer A. Telescope retainers for removable partial dentures. J Prosthet Dent 1981;45:37-43.
2. Langer A. Tooth-supported telescope restorations. J Prosthet Dent 1981;45:515-20.
3. Bergman B. Periodontal reactions related to removable partial dentures: a literature review. J Prosthet Dent 1987;58:454-8.
4. Goswami R, Mahajan P, Siwach A, Gupta A. Telescopic over-

- denture: Perio-prostho concern for advanced periodontitis. *Contemp Clin Dent* 2013;4:402-5.
5. Turner KA, Missirlian DM. Restoration of the extremely worn dentition. *J Prosthet Dent* 1984;52:467-74.
  6. Geerts GA, Stuhlinger ME, Nel DG. A comparison of the accuracy of two methods used by pre-doctoral students to measure vertical dimension. *J Prosthet Dent* 2004;91:59-66.
  7. Shetty S, Zargar NM, Shenoy K, Rekha V. Occlusal plane location in edentulous patients: a review. *J Indian Prosthodont Soc* 2013;13:142-8.
  8. Bayer S, Stark H, Golz L, Keilig L, Kraus D, Hansen A, Enkling N. Telescopic crowns: extra-oral and intra-oral retention force measurement--in vitro/in vivo correlation. *Gerodontology* 2012;29:e340-7.
  9. Wenz HJ, Lehmann KM. A telescopic crown concept for the restoration of the partially edentulous arch: the Marburg double crown system. *Int J Prosthodont*. 1998;11:541-50.
  10. Bergman B, Ericson A, Molin M. Long-term clinical results after treatment with conical crown-retained dentures. *Int J Prosthodont* 1996;9:533-8.
  11. Bergman B, Hugoson A, Olsson CO. Caries, periodontal and prosthetic findings in patients with removable partial dentures: a ten-year longitudinal study. *J Prosthet Dent* 1982;48:506-14.

## 이중관을 이용한 부분 무치악 환자의 수복 증례

박민서 · 김형섭 · 권금록 · 우이형 · 배아란\*

경희대학교 치과대학 치과보철학교실

국소의치 수복에서는 의치 장착에 의한 잔존 조직의 위해를 최소한으로 억제하는 것이 중요하다. 잔존 구강조직에 위해를 가하는 첫 번째 요인은 잔존치 및 치조제의 기능력 부담이며 두 번째는 구강 위생관리 부족에 의한 영향이다. 이중관을 활용한 국소의치는 rigid support를 통해 치조제에 미치는 부담을 경감시킬 수 있으며, 외관과 의치부에 부착되는 치태 및 침착물을 구강 외에서 쉽고 확실하게 관리할 수 있다. 또한 내관인 지대치 역시 모든 방향에서 청소가 용이해 변연 치은의 건강에 유리하다. 본 증례에서는 심한 치조골 흡수 및 불량한 구강 위생관리를 보이는 부분 무치악 환자에서 이중관을 이용한 국소의치로 상, 하악을 수복하여 기능과 심미, 구강 위생 관리 측면에서 만족할 만한 결과를 얻을 수 있었다. (*대한치과보철학회지* 2016;54:21-7)

**주요단어:** 부분 무치악; 국소의치; 이중관

\*교신저자: 배아란

02447 서울 동대문구 회기동1 경희대학교 치과대학 치과보철학교실

02-958-9340; e-mail: ahranp@khu.ac.kr

원고접수일: 2015년 7월 2일 / 원고최종수정일: 2015년 7월 29일 / 원고채택일: 2015년 7월 30일

© 2016 대한치과보철학회

CC 이 글은 크리에이티브 커먼즈 코리아 저작자표시-비영리 3.0 대한민국 라이선스에 따라 이용하실 수 있습니다.