

치조골 흡수가 심한 상악 완전 무치악 환자에서 임플란트 고정성 보철물을 이용한 수복 증례

최윤지¹ · 이지현^{1*} · 진민주²

한전의료재단 한전병원 치과 ¹보철과, ²치주과

Implant supported fixed prosthesis for complete edentulous maxilla with severe alveolar ridge resorption: A case report

Yoon-Ji Choi¹, Ji-Hyoun Lee^{1*}, Min-Ju Jhin²

¹Department of Prosthodontics, ²Department of Periodontology, KEPCO Medical Center, Seoul, Republic of Korea

Implant fixed prosthesis for the complete edentulous maxilla provides significant benefits in the aspects of functions and esthetics compared with the conventional denture. Implant supported fixed prosthesis are totally supported by implant, and thus stabilizes the prosthesis to the maximum degree as possible. Also, the improved retention and stability of fixed prosthesis enhance patients' psychological and psychosocial health. This clinical presentation describes a maxillary full arch implant-supported fixed prosthesis in complete maxillary edentulous patient who showed vertical and horizontal alveolar bone resorption in the anterior ridge. To rehabilitate the esthetics and proper lip support, the zirconia framework was fabricated and the pink porcelain was veneered to reproduce the natural gingival tissue. After 9 months of follow up, the restorations were maintained without complications and the patient was satisfied with the restoration both functionally and esthetically. (*J Korean Acad Prosthodont* 2016;54:152-9)

Key words: Implant supported fixed prosthesis; Zirconia framework; Tissue colored porcelain; Complete edentulous maxilla; Vertical & horizontal alveolar bone loss

서론

치아우식증, 치주질환 또는 외상으로 인하여 치아를 상실하여 발생한 부분 무치악 또는 전악 무치악 부위를 수복하기 위해 고려할 수 있는 치료방법으로는 가철성 국소의치 또는 총의치, 임플란트 지지 가철성 피개의치, 임플란트 지지 고정성 보철이 있다. 과거 가철성 의치를 이용한 치료방법이 선택되어 왔으나 최근 의사들과 환자들의 치과적 관심 및 교육수준의 향상과 더불어 부분 무치악과 전악 무치악 환자들을 위한 치료방법으로 임플란트와 관련된 치료에 대한 요구와 이용이 증가하고 있다.¹

임플란트를 이용한 치료방법은 크게 가철성과 고정성으로 나눌 수 있다. 하악 완전 무치악의 경우 총의치, 다수의 임플란트를 연결고정하거나 연결고정하지 않고 이용하는 피개의치, 그리고 임플란트 고정성 보철물로 치료하는 방법이 모두 표준적인 치료방법으로 간주되고 있으며, 특히 양악 무치악 환자에서는 2개의 임플란트에 의해 유지되는 피개의치를 최소한의 치료목표를 가질 때 가장 우선으로 고려해야 할 치료방법으로 제시하였다.² 그러나 상악 완전 무치악의 경우 환자의 조건이 다양하기 때문에 확실적인 기준을 제시하기가 어려워 치료방법에 대해서 이러한 단편적인 합의가 이루어진 바가 없다.³ 상악 무치악 환자의 치료에 있어서 임플란트 지지 보철물

*Corresponding Author: Ji-Hyoun Lee

Department of Prosthodontics, KEPCO Medical Center,
308 Uicheon-ro, Dobong-gu, Seoul 01450, Republic of Korea
+82 2 901 3189; e-mail, eeze@hanmail.net

Article history: Received August 10, 2015 / Last Revision August 25, 2015 / Accepted September 3, 2015

© 2016 The Korean Academy of Prosthodontics

© This is an Open Access article distributed under the terms of the Creative Commons Attribution Non-Commercial License (<http://creativecommons.org/licenses/by-nc/3.0>) which permits unrestricted non-commercial use, distribution, and reproduction in any medium, provided the original work is properly cited.

은 전통적인 연조직 지지 의치에 비해 저작, 발음, 심리적 안정, 환자만족도 등의 여러 면에서 많은 개선점을 지니며, 치료방법 중 고정성과 가철성의 선택은 일반적으로 치조골 흡수의 정도와 방향, 연조직의 상태, 악간관계, 환자의 선호도, 경제적인 요인 등에 의해 영향을 받는다.⁴ 치아 상실 후 잔존치조골은 위축되는 과정을 거치며, 상악골에서 전방부는 후상방, 후방 구치부는 내상방의 방향으로 흡수되어 흡수된 골량에 따라 입술의 지지 및 수복공간과 관련하여 보철물의 디자인에 영향을 미치게 된다. 잔존 치조골 흡수량이 거의 없이 골이 충분한 경우 가철성 수복물이 위치하기에 수복공간이 부족할 수 있으며, 반대로 잔존골 흡수량이 큰 경우 적절한 상순 지지를 위한 순측의치상연(labial flange)이 필요하며, 과도한 치관 높이 공간에서 발생할 수 있는 과도한 응력의 가능성으로 인하여 고정성 보철물로 수복하기 어려운 경우도 있다.

Wheeler⁵는 백악 범랑 경계에서 상악 중절치의 협설 직경을 6 mm, 최대 7 mm라 하였고, 이에 따라서 Drago와 Carpentieri⁶는 골의 흡수량이 7 mm 이하인 경우는 고정성 보철물, 8-10 mm의 골 흡수량에서는 고정성 또는 가철성 보철물, 그리고 10 mm 이상의 골 흡수량을 보이는 경우에는 가철성 보철물 또는 labial flange를 재현할 수 있는 고정성 보철물을 제안하였다.

본 증례에서는 치주질환에 이환된 지대치가 잔존하는 상태로 장기간 상악 부분틀니를 사용해던 환자에서 잔존지대치를 모두 발거한 후 상악 무치악 부위에 7개의 임플란트를 식립하여 임플란트 고정성 보철물로 수복하였다. 발치 전 기록에 따라 수직고경을 유지하여 수술 후 임시틀니와 임시치아를 사용

하는 총 7개월의 기간을 거쳐 기능, 심미적, 기능적 적응도를 확인하였다. 임시치아의 정보를 토대로 최종 보철물을 제작하였고, 적절한 상순 지지를 얻기 위해 충분한 부피를 갖는 지르코니아 보철물을 제작하고, 치경부에 분홍색 도재를 축성하여 치은 연조직의 색조 및 외형을 재현하고자 하였다.

증례

1. 환자 정보 및 진단

본 증례의 환자는 46세 남자환자로 상악 전치부 치아를 발치한 후 부분틀니를 사용해오던 중에 상악의 지대치가 흔들리고 불편하여 틀니를 임플란트 고정성 보철물로 바꾸고 싶다는 주소로 본원 치과에 내원하였다. 구강 내 검사 및 방사선 검사 결과, 지대치로 사용중인 상악 좌, 우측 제1소구치와 제2소구치는 모두 치주질환에 이환된 상태로 병적인 동요도를 보이고 있었고, 상악 전치부 무치악 부위는 수직적, 수평적 치조골 흡수를 보이는 Seibert class III 양상을 보였다.⁶ 하악은 우측 견치와 제2소구치에 임플란트를 식립하여 사용 중으로, 일부 치아가 상실되고 부분적으로 중등도 이상의 치조골 흡수를 보이고 있었다(Fig. 1, Fig. 2A). 특이한 전신병력은 보고되지 않았다.

환자의 주소에 따라 치주적으로 예후가 불량한 모든 치아를 발거한 후 상악은 임플란트 지지 고정성 보철물을 제작하고, 하악은 임플란트 주변의 치주적으로 불량한 치아를 발거한 후 임플란트 캔틸레버 보철물을 제작하기로 계획하였다.

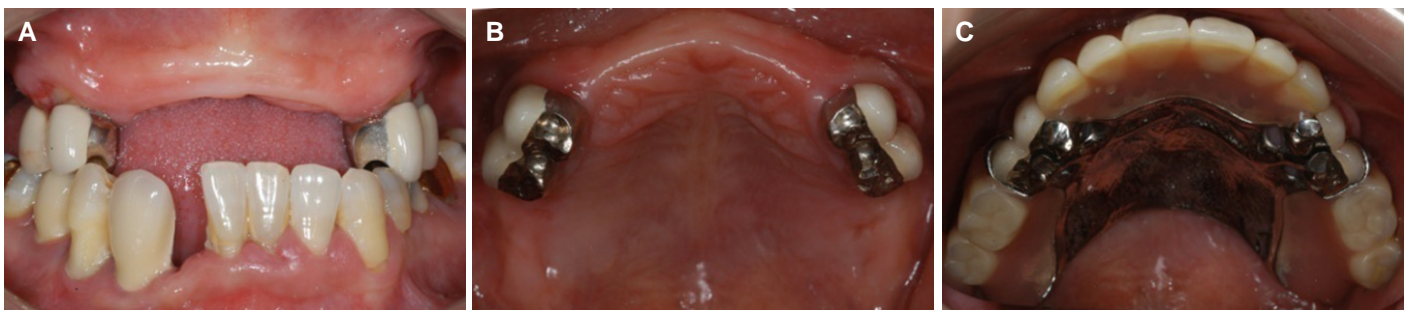

Fig. 1. Pretreatment intraoral view. (A) frontal view, (B) upper occlusal view (C) upper occlusal view with old RPD.

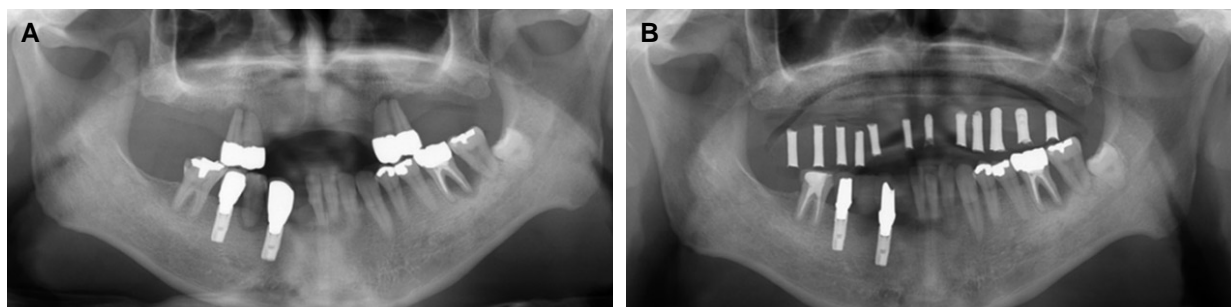


Fig. 2. Panoramic radiograph (A) pretreatment panoramic radiograph (B) With radiographic stent 3 months after extraction of #14, 15, 24, 25.

Table 1. Diameter, length, and location of installed implant fixture (OsseoSpeed™, Astra Tech AB, Mölndal, Sweden)

Diameter	Length	Location
ø4.0 mm	11 mm	#21, #14, #24
ø5.0 mm	11 mm	#15, #25, #17, #27

치료계획에 따라 상악의 치아를 모두 발거한 후 임시의치를 장착하였다. 발거 당시 상악 우측 소구치부는 협측관을 포함하여 주변 치조골이 남아있었고, 좌측 소구치부는 치간골 및 협측 치조골이 소실된 것을 확인하였다. 하악의 치주적으로 불량한 치아도 발거하고 우측 견치 및 제2소구치의 임플란트의 지대주를 제작한 후 제2소구치부터 측절치까지 연결되는 임시 보철물을 제작하여 장착하였다.

2. 수술

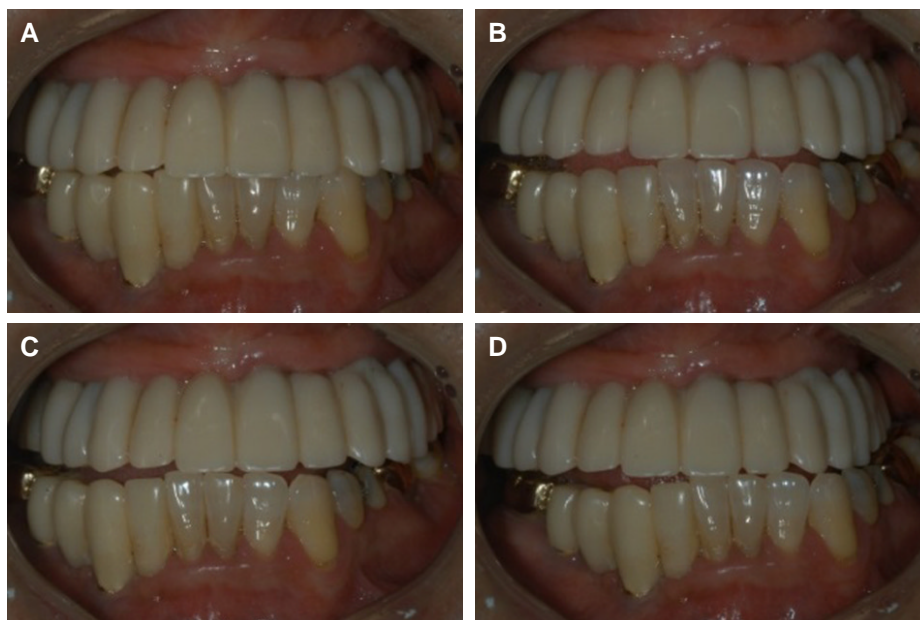
치아 발거 3개월 후 임시틀니를 복제하여 스텐트를 제작, 파노라마 방사선사진 촬영을 하였다 (Fig. 2B). 상악 원전 무치악 환자를 고정성 임플란트 지지 보철물로 치료하고자 할 경우 Misch가 제안한 임플란트 최적위치는 중절치, 양쪽 견치, 양쪽 제2소구치 및 양쪽 제1대구치 후방부(#11 또는 #21, 13, 15, 16, 23, 25, 26)로 이는 계란형 악궁에서 스트레스를 최소화시키는 최적의 생역학적 위치라고 제안하고 있다.⁷ 본 증례에서는 상악 전치부와 양측 구치부의 3부분으로 나누어 수복하기 위해 상악 좌, 우 견치와 제1소구치 부위 모두에 임플란트 식립을 계획하였으나, 전치부 치조제의 수직적, 수평적 골소실로 임플란트

를 식립할 공간이 부족하여, 견치와 제1소구치 부위에 모두 임플란트를 식립할 경우 적절한 임플란트 간 간격을 얻기 어렵고, 견치부위의 골이식량이 상당히 예측되어 1소구치 부위에만 임플란트를 식립하기로 계획하였다.

수술용 스텐트를 이용하여 #11, 14, 15, 17, 24, 25, 27의 위치에 7개의 임플란트를 식립하였다(OsseoSpeed™, Astra Tech AB, Mölndal, Sweden) (Table 1). 양측 상악 구치부에는 lateral approach 술식을 이용한 상악동 골이식술(Bio-oss®, Geistlich Pharma AG, Wolhusen & Bio-ARM™, Purgo Dental Biologics Solution)이 동반되었으며, 협측골 소실이 있었던 좌측 제2소구치부에는 자가골 이식(Autogenous bone graft & Bio-ARM™)이 함께 시행되었다. 수술 후 임시틀니는 의치상 점막 조정제(Coe-Comfort, Coe Laboratories, Chicago, IL, USA)로 이장하여 사용하도록 하였고, 식립 4개월 후 2차 수술을 시행하였다.

3. 임시 보철물 제작

임시의치를 복제하여 개인트레이를 제작하였고, 2차 수술 1개월 후 transfer impression coping을 연결하고 부가중합형 실리콘 인상재(Extrude™ wash light body & Extrude™ XP putty, Kerr, Orange, CA, USA)로 인상을 채득하여 첫 번째 작업모형을 제작하였다. 환자가 적응한 임시의치의 정보를 바탕으로 임시치아를 제작하여 고정성 임시 보철물을 장착해주었다 (Fig. 3). 전치부 치축, 구순 지지, 치아 길이, 교합관계를 임시치아 상에서 수정하였고, 환자 고유의 과로각 및 immediate side shift를 기록하였다. 약 3개월간의 추적관찰 기간을 통해 임시 보철물이 기능적, 심미적 및 수직고정 회복적인 면에서 안정적으로 기능하는 것을 확인하였다.

**Fig. 3.** Screw retained interim implant prosthesis. (A) Maximum intercuspation, (B) Protrusive movement, (C) Right lateral movement, (D) Left lateral movement.

4. 보철물 제작

최종 보철물 제작을 위해 픽업 인상용 코핑을 연결하고 인상 채득 후 주모형을 제작하였고, 구강내의 임플란트 위치와 주모형상에서의 임플란트 아날로그의 위치가 정확히 일치하는지 확인하기 위해 repositioning jig를 제작하고 이를 구강 내 시적하여 확인하였다 (Fig. 4A, Fig. 4B). Repositioning jig에 baseplate wax를 올려 상순 지지를 확인하였고, 구치부에 임시치아를 장착하여 안정적인 수직 고정을 유지하면서 전치부의 악간관계와

정중선을 기록하고 (Fig. 4C), 다시 전치부의 교합간 기록을 그대로 유지하면서 구치부의 임시치아를 제거한 후 repositioning jig를 이용하여 전 악궁의 악간 관계를 채득하였다. 최종 작업모형을 교합기에 부착하여 악간 관계를 확인하였다 (Fig. 4D). 교합기의 부착된 상태를 기준으로 의치용 레진치아를 이용하여 치아배열을 시행하고 구강 내에 시적하여 구강 내외의 심미성을 평가하였다 (Fig. 5A). 평가와 수정을 거친 치아배열상태를 putty index로 제작하여 타이타늄 맞춤형 지대주 제작 및 평가에 이용하였다 (Fig. 5B). Putty index와 비교하여 지대주의 위치, 각도, 악

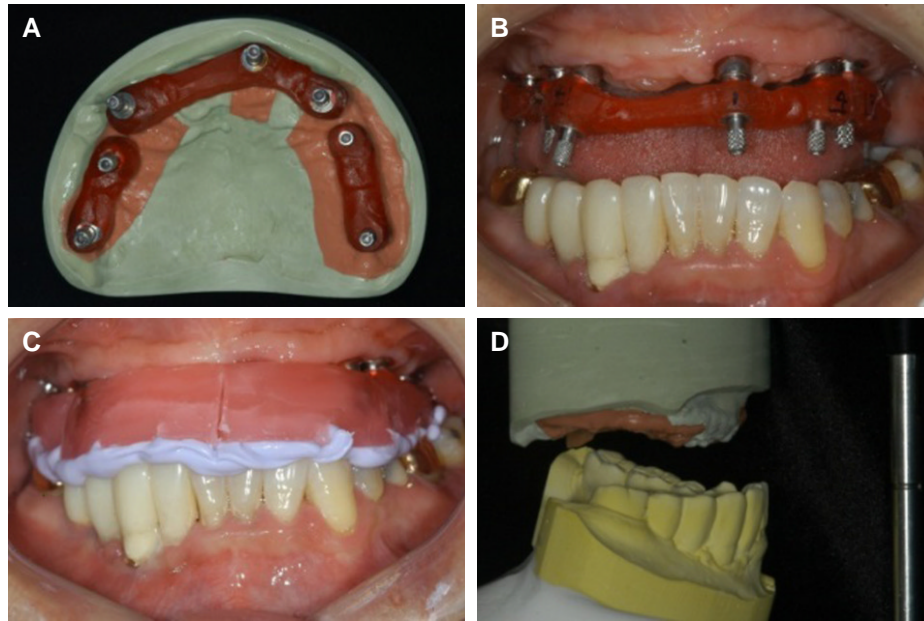


Fig. 4. (A) Fabrication of repositioning jig by splinting pick up impression copings with pattern resin on the master cast, (B) Repositioning jigs are connected to check the accuracy of implant position, (C) Registration of interocclusal relationship using repositioning jig & interim prosthesis, (D) Mounted definitive cast.

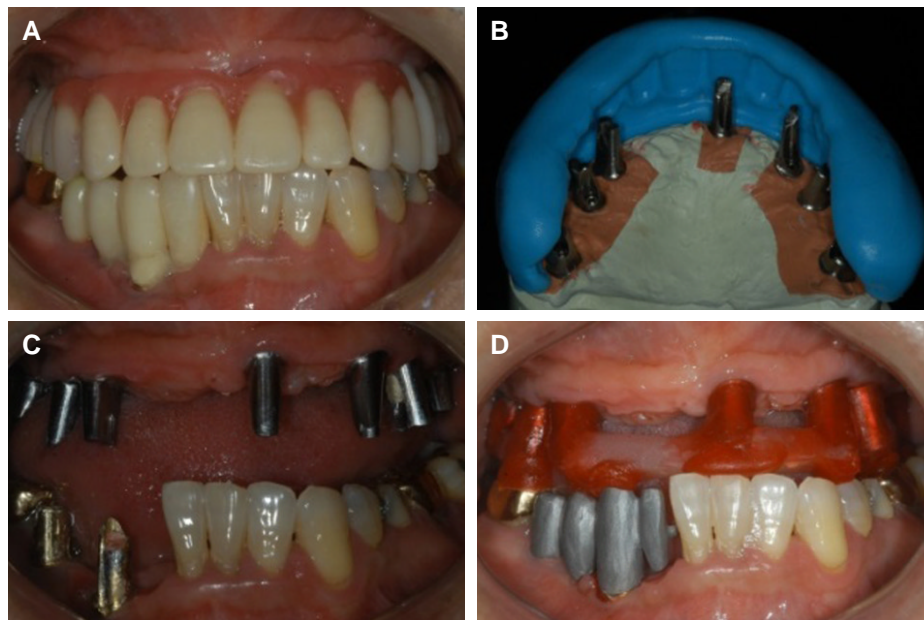


Fig. 5. Fabrication of customized titanium abutment. (A) Esthetic try-in for abutment fabrication, (B) Putty index for fabrication of abutments with proper position and angulation, (C) Placement of the customized titanium abutment by repositioning jig, (D) Bite registration using pattern resin.

간공간이 적절함을 확인한 후 repositioning jig를 이용하여 구강 내에 장착하였다 (Fig. 5C). 구강 내에서 악간관계나 연조직과의 관계에서 수정할 사항이 있는지 확인하였고, 수직고경을 기록할 때와 같은 방법으로 임시치아를 이용하여 수직고경을 다시 채득함으로써 기록된 악간관계를 확인하였다 (Fig. 5D).

기록된 악간관계에 맞추어 구치부 분절의 금속교합면을 가지는 PFM 금속코핑을 먼저 제작하였고, 수직고경의 재평가를 거쳐 전치부 지르코니아 하부구조(Lava™ zirconia, 3M™ ESPE™, Seefeld, Germany)를 제작하였다 (Fig. 6). 구강 내 시적, 평가과정을 거쳐 치아와 연조직 부위 도재를 축성하여 환자 구내에 최종

보철물을 장착하였다 (Fig. 7). 좌우측 균일한 교합이 이루어지며 견치유도가 됨을 확인하였다. 연분홍색 도재의 축성으로 치은색상을 수복하여 치아가 길어 보이지 않고 모양과 크기가 좀더 자연스러워졌으며, 치간유두와 치경부의 윤곽도 어느 정도 개선하여 구내에서 심미적임을 확인하였다. 최종 보철물 장착으로 환자의 초진 내원 시 부족했던 상순지지가 회복되어 측모 또한 개선되었다 (Fig. 8). 보철물 장착 후 9개월의 임상 관찰기간 동안 치조골을 비롯하여 악관절에서 병적인 변화 양상이 관찰되지 않았고, 환자는 기능적으로 심미적으로 만족하는 결과를 보였다 (Fig. 9).

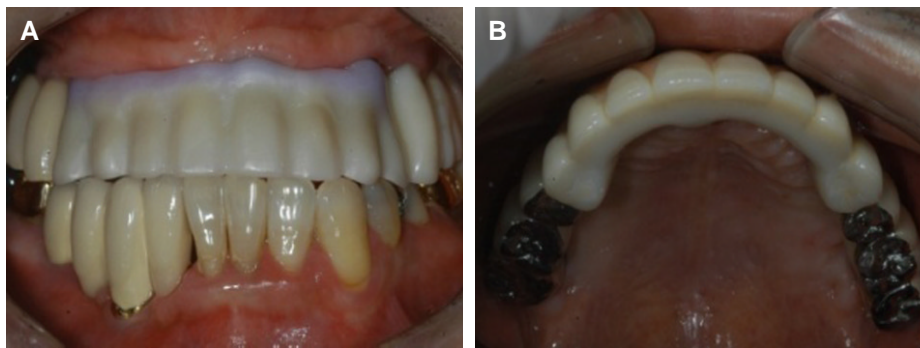

Fig. 6. Zirconia framework. (A) frontal view (B) occlusal view.

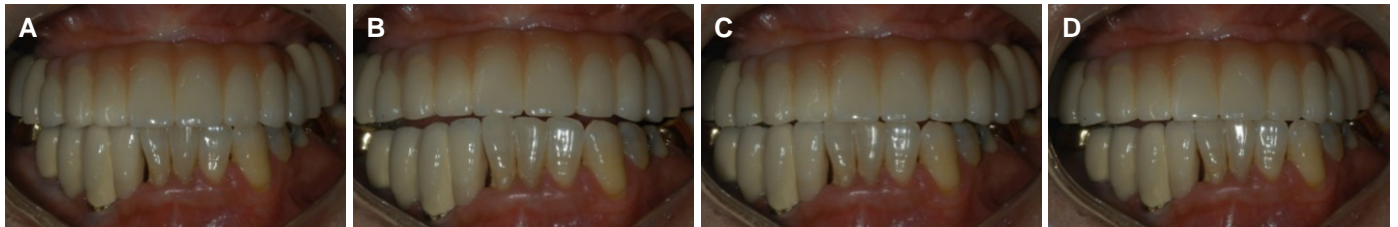


Fig. 7. Definitive restoration. (A) Maximum intercuspation, (B) Protrusive movement, (C) Right lateral movement, (D) Left lateral movement.

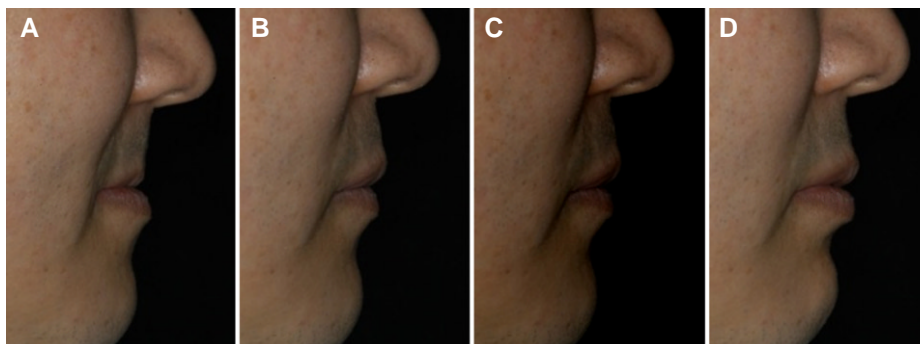


Fig. 8. Facial profile. (A) pretreatment, (B) during wearing a denture, (C) esthetic try-in, (D) post treatment.

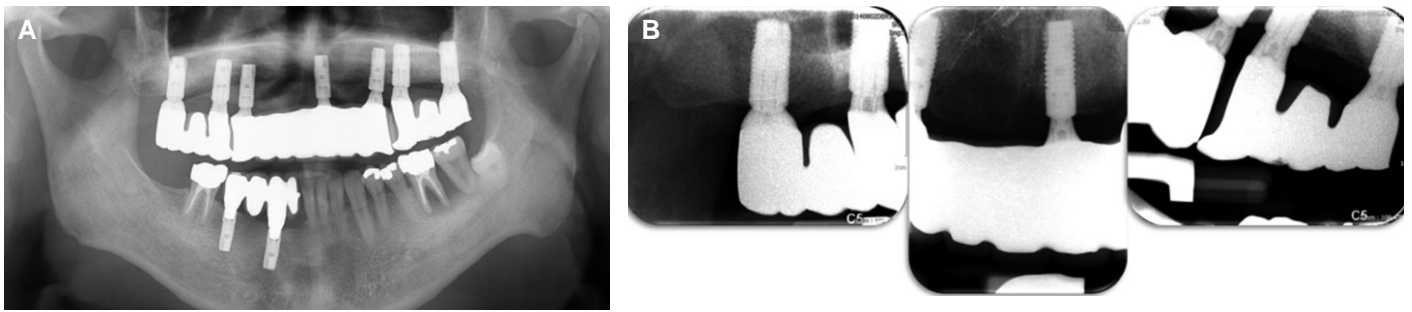


Fig. 9. (A) Post-treatment panoramic radiograph after 3 months follow-up, (B) periapical radiographs after 9 months follow-up.

고찰

치주질환으로 인한 골소실을 동반하는 무치악 환자는 많은 경우 기능과 심미가 붕괴된 상태로 내원하게 된다. 이러한 경우 환자 본래의 교합이나 심미에 대한 정보가 부족하기 때문에 임플란트 고정성 보철물로 전악을 수복하기 위해서는 기능과 심미를 모두 고려한 의사의 재설정이 필요하게 된다. 본 증례는 상악 양측 소구치부가 잔존하는 상태로 장기간 국소의치를 사용하던 환자에서 잔존치아의 정보를 토대로 수직고정을 유지하면서, 임시의치와 임시치아를 통해 환자가 적응한 고유의 정보를 획득하였다. 그리고 임시치아의 정보를 토대로 임플란트 지대주를 제작하고 최종 보철물로 수복하여 만족할만한 결과를 얻었다.

상악 무치악 환자에게 임플란트를 이용한 치료는 안정성, 유지력을 포함하는 기능적 측면이나 심리적인 측면 등 여러 가지 확연한 장점을 갖는다. 치료방법은 크게 고정성과 가철성 보철물로 나뉘며, 일반적으로 환자의 주소, 선호도, 경제적 능력 및 치조골 흡수의 정도, 연조직 환경, 악간관계, 측모, 구순지지, smile line, 방사선학적 검사로 분석한 구강내 상황에 의해 결정된다. 대부분의 환자들이 임플란트 치료를 원하여 치과에 방문하는 경우 고정성 보철물을 기대한다. 고정성 임플란트 보철물은 임플란트에 의해 완전히 지지되기 때문에 매우 안정적이고, 이로 인해 환자의 구강기능과 심미적인 회복뿐만 아니라 정신적, 사회적 건강의 향상에도 기여하는 장점을 갖는다. 그러나 치료방법에 대한 결정은 앞서 언급한 여러 가지 조건을 포함한 검사 및 진단과 치료계획에 맞추어 이루어져야 한다.

상악 임플란트 치료에서 고정성 보철수복, 골이식을 동반하는 고정성 보철수복, 상악 피개의치의 적응증을 판단하는 가장 우선적인 조건은 입술의 순측 위치와 전상악의 관계이다.⁸ 연조직과 경조직이 충분히 잔존하고 건전할 때 예지성 있는 심미적 결과를 기대할 수 있기 때문이다. 본 증례에서는 환자

가 고정성 보철을 원한다는 주소로 내원하였고, 치주질환으로 인하여 전상악부에 수직적, 수평적 골소실이 존재하였기 때문에 아크릴과 금속 하부구조를 가진 하이브리드 형태의 보철수복이나 도재-금속 수복을 고려해 볼 수 있다.⁴ 이중 하이브리드 형태는 금속 하부구조가 임플란트와 나사로 연결되는 것으로 완전 무치악 수복에 이용되어 왔지만 레진 치아의 마모, 파절 또는 탈락, 아크릴릭 레진상의 파절 등의 문제점을 지닌다. 도재-금속 보철물은 아크릴릭 레진보다 기계적 강도에서 유리하지만 금속하부구조물로 인한 심미적 한계를 갖는다. 이와 같은 문제를 피하고자 본 증례에서는 CAD/CAM을 이용한 지르코니아(Lava™ zirconia, 3M™ ESPE™, Seefeld, Germany)하부구조에 치관부와 치은부를 재현하는 색상의 도재를 올려 전치부 최종 보철물을 제작하였다. 지르코니아를 하부구조로 이용한 보철은 기존의 전부 도재관에 비해 굴곡강도와 파절저항성 등에서 높은 기계적 강도를 보이며, 상부에 도재를 축성했을 때 투명도와 색상 면에서 기존의 금속-도재 보철물보다 심미적으로 향상된 결과를 보인다.⁹

그러나, 연조직 형태를 재현하기 위해 사용되는 분홍색 도재는 더 단단하며 소성 과정을 좀 더 많이 필요로 하기 때문에 소공 형성 및 도재 파절의 위험성을 증가시킬 가능성이 있다.⁴ 따라서 본 증례에서 해당 보철물의 안정성을 평가하기 위한 보다 장기간의 임상관찰이 필요하다.

결론

치주질환으로 인하여 수직적, 수평적 골소실을 보이는 상악 완전 무치악 환자에서 임플란트 고정성 보철물을 이용하여 수복하기 위하여 임시치아로 환자 고유의 기능 및 심미를 평가한 후 이를 최종 보철물에 반영하였다. 최종 보철물은 골소실 부위의 연조직을 재현하기 위하여 치은색상의 도재를 함께 적용하여 제작하는 보철물을 제작하였으며, 결과적으로 기능적, 심미적으로 안정적인 결과를 얻을 수 있었다.

ORCID

Yoon-Ji Choi <http://orcid.org/0000-0002-2825-610X>

Ji-Hyoun Lee <http://orcid.org/0000-0002-2827-3874>

References

1. Misch CE. Contemporary Implant Dentistry. 3rd ed. St. Louis; CV Mosby; 2009. p. 3-25.
2. Feine JS, Carlsson GE, Awad MA, Chehade A, Duncan WJ, Gizani S, Head T, Lund JP, MacEntee M, Mericske-Stern R, Mojon P, Morais J, Naert I, Payne AG, Penrod J, Stoker GT, Tawse-Smith A, Taylor TD, Thomason JM, Thomson WM, Wismeijer D. The McGill consensus statement on overdentures. Mandibular two-implant overdentures as first choice standard of care for edentulous patients. Montreal, Quebec, May 24-25, 2002. Int J Oral Maxillofac Implants 2002;17:601-2.
3. Drago C, Carpentieri J. Treatment of maxillary jaws with dental implants: guidelines for treatment. J Prosthodont 2011;20:336-47.
4. Misch CE. Contemporary Implant Dentistry. 3rd ed. St. Louis; CV Mosby; 2009. p. 92-104.
5. Wheeler RC. The permanent maxillary central incisors. In Wheeler RC (ed): Dental Anatomy, Physiology and Occlusion. 5th ed. Philadelphia, Saunders; 1974. p. 144.
6. Seibert JS. Reconstruction of deformed, partially edentulous ridges, using full thickness onlay grafts. Part I. Technique and wound healing. Compend Contin Educ Dent 1983;4:437-53.
7. Misch CE. Contemporary Implant Dentistry. 3rd ed. St. Louis; CV Mosby; 2009. p. 367-88.
8. Misch CE. Dental Implant Prosthetics. 2nd ed. Elsevier; Mosby; 2014. p. 829-73.
9. Al-Amleh B, Lyons K, Swain M. Clinical trials in zirconia: a systematic review. J Oral Rehabil 2010;37:641-52.

치조골 흡수가 심한 상악 완전 무치악 환자에서 임플란트 고정성 보철물을 이용한 수복 증례

최윤지¹ · 이지현^{1*} · 진민주²

한전의료재단 한전병원 치과 ¹보철과, ²치주과

상악무치악 환자에서 임플란트를 이용한 고정성 보철 수복 치료는 전통적인 가철성 의치에 비해 안정성과 유지력이 개선되어 저작, 발음 등의 기능적인 면과 환자의 심리적 안정성 및 만족도에서 이점을 갖는다. 본 증례에서 환자는 치주질환에 이환된 국소의치의 지대치를 모두 발거한 상악 무치악 상태로, 7개의 임플란트를 식립하여 임플란트 지지 고정성 보철물로 수복하였다. 잔존 치조골의 흡수가 심한 전치부 골 결손부위에는 적절한 상순 지지를 얻기 위해 부파가 큰 지르코니아 하부구조물을 제작하였고, 치경부에 분홍색 도재를 축성하여 치은 연조직의 색조 및 외형을 재현하였다. 치료 후 9개월간의 임상 관찰에서 환자는 심미적, 기능적으로 만족하였고, 보철물은 합병증 없이 안정적으로 유지되었기에 이에 보고하고자 한다. (대한치과보철학회지 2016;54:152-9)

주요단어: 임플란트 지지 고정성 보철물; 지르코니아 하부구조; 분홍색 도재; 상악 완전 무치악; 수직적 수평적 골소실

*교신저자: 이지현

01450 서울 도봉구 의천로 308 한전병원 치과 보철과

02-901-3189; e-mail, eeeze@hanmail.net

원고접수일: 2015년 8월 10일 / 원고최종수정일: 2015년 8월 25일 / 원고채택일: 2015년 9월 3일

© 2016 대한치과보철학회

© 이 글은 크리에이티브 커먼즈 코리아 저작자표시-비영리 3.0 대한민국 라이선스에 따라
이용하실 수 있습니다.