

# 대합 조건에 따른 임플란트 주변 골밀도 변화에 대한 프랙탈 구조 분석

김주희 · 이재인\*

원광대학교 치과대학 치과보철학교실

## Fractal analysis of peri-implant bone density surrounding implant with different state of antagonist

Ju-Hee Kim, Jae-In Lee\*

Department of Prosthodontics, School of Dentistry, Wonkwang University, Iksan, Republic of Korea

**Purpose:** The aim of this study was to know whether there is significant difference of peri-implant bone density according to the state of antagonist region. **Materials and methods:** 51 patients who had implant operation in Daejeon Dental Hospital of Wonkwang University participated in this study and total of 51 implants were analyzed. Implants were classified depending on opposing antagonist region, gender, age and location of jaw. The opposing antagonist region was divided into four groups; natural tooth, implant, pontic and edentulous region. Fractal analysis was performed using two periapical radiographs; one after implant placement and the other after 10 weeks following prosthetic restoration. The analysis was done by Image J. The data was statistically analyzed using one-way ANOVA and Tukey multiple comparison test. **Results:** The mean value of fractal difference was  $0.009 \pm 0.048$  with opposing natural tooth,  $0.026 \pm 0.080$  with opposing implant,  $0.025 \pm 0.068$  with opposing pontic and  $0.093 \pm 0.171$  with opposing edentulous area. There was a statistically significant difference in fractal value between opposing implant and opposing edentulous state. And there was no statistically significant difference according to age, gender and location of jaw. **Conclusion:** There was no statistically significant difference between 3 groups except opposing edentulous region and there was a statistically significant difference between opposing implant and edentulous region. And there was no statistically significant difference according to age, gender and location of jaw. (*J Korean Acad Prosthodont 2016;54:14-20*)

**Key words:** Implant; Bone density; Fractal analysis; Antagonist

## 서론

골조직은 가해진 힘에 가장 잘 저항하는 구조로 발달한다. Wolff의 법칙에서 밝혔듯이<sup>1</sup> 건전한 골조직에 지속적으로 하중이 가해질 때 골조직은 이에 적응하기 위해 더욱 단단하고 강해지며 골의 내부 구성 요소인 골소주는 외부 충격에 의해 두꺼워지고 골의 외부 조직 역시 이에 따라 변형된다. 반면 골에 가해지는 하중이 감소하면 골은 약해지는데 이는 골의 강도를 유지하기 위해 필요한 에너지를 감소시키기 위한 것이다.

성공적으로 식립되어 조화되는 기능을 받은 임플란트의 경우 임플란트 주변의 골밀도가 증가하며,<sup>2</sup> 반대로 과도한 하중이 가해지는 외상성 교합이 있거나 국소적인 감염이 있는 경우 임플란트 주변의 골밀도가 감소되고 이로 인해 임플란트가 실패할 수도 있다.<sup>3</sup>

골밀도는 피질골과 망상골에 의한 구조적 조성<sup>4</sup>과 무기질 함유량에 의해 결정된다. 임플란트 주변의 골밀도는 계면 강도의 기계적 실험인 제거 회전력 시험이나,<sup>4</sup> 공진 주파수 측정(RFA), Periotest 수치 측정,<sup>5</sup> 조직학적 표본 관찰,<sup>6</sup> 방사선학적 측정

\*Corresponding Author: Jae-In Lee

Department of Prosthodontics, School of Dentistry, Wonkwang University,  
77, Dunsan-ro, Seo-gu, Daejeon 35233, Republic of Korea  
+82 42 366 1150; e-mail, greatone@wku.ac.kr

Article history: Received December 16, 2015 / Last Revision January 13, 2016 / Accepted January 17, 2016

※ This study was supported by research grant of the Wonkwang University in 2015.

© 2016 The Korean Academy of Prosthodontics

© This is an Open Access article distributed under the terms of the Creative Commons Attribution Non-Commercial License (<http://creativecommons.org/licenses/by-nc/3.0>) which permits unrestricted non-commercial use, distribution, and reproduction in any medium, provided the original work is properly cited.

등<sup>9</sup>의 방법으로 평가된다. 조직학적 표본이 골과 임플란트의 접촉 정도를 가장 정확하게 평가할 수 있으나,<sup>8</sup> 인체 내에서 표본을 획득하기가 어렵고 표본을 얻는다고 하더라도 하나의 임플란트에서 얻을 수 있는 슬라이드의 양이 한정되어 있다는 단점이 있으며 Periotest나 공진주파수 측정을 이용하기 위해서는 고가의 장비가 필요하다는 문제가 있다. 따라서 임플란트 주변 골밀도를 측정하기 위해 비교적 비침습적이고 경제적인 방법인 방사선 측정법이 일반적으로 사용되고 있다.

Denissen 등<sup>9</sup>과 Ellwood 등<sup>10</sup>은 치조골의 골밀도 측정을 위해 이중에너지 방사선 흡수 계측법(dual energy x-ray absorptiometry, DEXA)을 사용하였다. 이는 우연 오차가 적으며 검사시간이 짧은다는 장점 때문에 전신 골밀도 측정에 주로 사용되고 있는 방법이지만 치아가 있는 일반적인 치조골에서는 치아 사이가 좁은 해부학적인 제한 때문에 사용하기 힘든 방법이다. 정량적 전산화 단층촬영(quantitative computed tomography, QCT)은 피질골과 해면골을 구분하여 골밀도를 측정할 수 있다는 장점이 있으나 방사선 노출량이 많으며 촬영비가 비싸기 때문에 일반적으로 사용하기에는 어려움이 있다.<sup>11</sup> 또한 파노라마 방사선 사진의 경우 촬영 방식이 간단하지만 촬영하는 조건과 이미지의 공제 방식에 따라서 방사선학적 밀도에 큰 차이가 생길 수 있다고 보고되고 있다. 치근단 방사선 사진의 경우 비용이 적게 들고 촬영 방식이 간단하며 촬영시간이 짧아 환자의 방사선 조사량이 상대적으로 적다는 장점이 있으며 실제 골소주 형태의 관찰과 분석에 용이하다. 그리고 치근단 방사선 사진을 이용하여 골밀도를 측정하는데 사용되는 프랙탈 구조 분석은 현재 많은 논문에 의해 그 실효성이 입증되고 있다.<sup>12,13</sup>

프랙탈이란 단순한 구조가 지속적으로 반복되면서 하나의 전체구조를 만드는 것으로 자기유사성과 순환성이라는 특징을 가지고 있으며 프랙탈 구조의 예로는 동물혈관 분포 형태나 나뭇가지 모양, 성애가 자라는 모습 등이 있다. 프랙탈 분석이란 어떠한 구조물을 분석하여 정량화하는 방법이며, 골밀도와 골소주는 둘 다 비선형적이고 무질서한 변화 양상과 프랙탈 구조의 특징인 자기유사성을 가지고 있기 때문에 프랙탈 분석이 가능하다.<sup>13</sup>

프랙탈 분석은 치의학 분야에서 영상이나 방사선 사진을 이용하여 골변화를 측정하는 하나의 수단으로 이용되고 있고 객관적으로 골 구조를 특성화하여 치조골 변화를 나타낼 수 있는 신뢰할 만한 분석법으로 받아들여지고 있으며 방사선 사진의 프랙탈 분석을 이용하여 골밀도의 증가와 감소를 임상적으로 쉽게 확인할 수 있을 것이다.

치조골의 경우 가해지는 응력이 감소되면 골 조직이 손실되어 골밀도가 감소하며, 반대로 최적의 응력이 가해진 경우 골밀도가 증가된다는 사실은 이전의 여러 연구들을 통해 알려져 있다.<sup>14,15</sup> Urdaneta 등<sup>16</sup>은 단일 임플란트 주변 골밀도 변화 요인들을 연구한 결과 대합 부위의 종류에 따라 임플란트 주변 골변화가 유의하게 나타났다고 밝힌 바 있으나 표면처리 방식이 상이한 여러 종류의 임플란트를 대상으로 한 실험이라는 한계

가 있었다. 그리하여 본 연구에서는 동일한 표면처리를 거친 한 종류의 임플란트를 대상으로 대합 조건에 따른 임플란트 주변 골밀도 변화를 관찰하여 임플란트 주변 골밀도를 증가시킬 수 있는 적절한 하중에 대해 알아보고자 한다.

## 대상 및 방법

### 1. 대상

본 연구는 원광대학교 대전치과병원에서 임플란트 식립 수술을 받은 51명의 환자를 대상으로 하였다. 원광대학교 대전치과병원 임상시험심사위원회(IRB No. W1502/001-001)의 승인 하에 남자 28명, 여자 23명을 대상으로 하였고(Table 1) 총 51개의 임플란트가 분석에 사용되었다. 임플란트의 종류는 Osstem TS III SA (Osstem Implant Co., Busan, Korea)로 동일하였고 환자들의 나이는 26세에서 77세까지 분포하였으며 임플란트 식립 이후에 보철수복 전후 관찰 간격은 골격 재형성 기간인 10주 이상으로 하였다. 골이식 및 골유도재생술 없이 통상적 2단계법에 따라 식립된 단일 구치부 임플란트를 사용하였으며 전치열이 양측성으로 수복된 상태로 전신질환이나 이갈이 등의 비기능적 습관이 없고 임플란트와 대합되는 치아 또는 임플란트에 심한 골 소실, 치주인대 비후, 희박화 골염, 경화성 골염 등이 없는 환자를 대상으로 하였다.

### 2. 방법

#### (1) 연구대상 분류

임플란트 보철 수복 전후의 골밀도 변화 양상을 연령, 성별, 악골 위치, 대합 부위에 따라 비교분석하고자 하였다. 연령은 50대 이전과 50대 이후로 나누었고 악골 위치는 상악과 하악으로 분류하였다(Table 1). 그리고 대합 조건은 자연치, 임플란트, 가공치, 무치악의 네 집단으로 분류하였다(Table 2).

**Table 1.** Gender, age and location distribution of study subjects

		n	%
Gender	Female	23	45.1
	Male	28	54.9
Age	< 50	11	21.6
	50 ≤	40	78.4
Location	Maxilla	21	41.2
	Mandible	30	58.8

**Table 2.** Opposing antagonist distribution of study subjects

		n	%
Opposing antagonist	Natural tooth	20	39.2
	Implant	15	29.4
	Pontic	8	15.7
	Edentulous state	8	15.7

### (2) 치근단 방사선 사진의 촬영

임플란트 고정체를 식립한 후에 촬영한 환자의 치근단 방사선 사진을 이용하여 프랙탈 수치를 측정하였다. 임플란트 고정체 식립 직후 촬영한 치근단 사진과 임플란트 보철수복 이후 10주 이상이 경과된 치근단 사진을 사용하였다(Fig. 1). 치근단 방사선 사진촬영에는 구내방사선촬영기(Kodak 2200 Intraoral X-ray system, Kodak-Trophy/Paris, France)를 이용하였으며 70 KVp, 7 mA의 조건으로 촬영하였다.

### (3) 치근단 방사선 사진의 분석

프랙탈 디멘전(fractal dimension)을 구하기 위해 Image J (1.40s, National Institutes of Health, Bethesda, MD, USA) 프로그램을 이용하였다. 관심영역으로는 임플란트 고정체의 중간 나사산과 인접한 치조골에서 폭 48 픽셀(pixel), 높이 426 픽셀을 이용하였다(Fig. 2A). 평균 흑화도(density)는 관심영역의 기존 이미지에서 구하였다. 먼저 정해진 관심 영역을 두 번 복제하고, 두 복제된 영역에서 흑화도에 차이를 주어 필요한 골소주 양상을 얻기 위해 복

제된 두 영상 중 하나에 Gaussian filter 35의 값을 적용하였다(Fig. 2B). 이렇게 변환 영상과 기존의 복제된 영상 사이에서 차이를 공제해 새로운 하나의 영상을 만들었다(Fig. 2C). 이 때의 영상은 보통 어둡게 나오기 때문에 이를 사용할 수 있는 데이터로 만들기 위해 명도 값에 128을 더하였다(Fig. 2D). 이렇게 구한 영상을 이원화 영상으로 바꾼 다음(Fig. 2E), 이 이원화 영상을 한번씩 erosion (Fig. 2F)과 dilation (Fig. 2G)시켜 노이즈를 감소시킨 후 골격화 영상으로 전환하였다(Fig. 2H). 그리고 전환된 골격화 영상을 이용해 Box counting 방법으로 프랙탈 값을 구하였다(Fig. 3).

### (4) 통계 처리

Box counting 방법으로 측정된 각 데이터 간 차이를 살펴보기 위해 subtraction statistical software (SPSS 12.0; SPSS Inc, Chicago, IL, USA)을 이용하여 각 군당 평균과 표준편차를 구하고 one-way analysis of variance (ANOVA)를 이용하였으며( $P < .05$ ), Tukey multiple comparison test로 사후검정을 실시하였다.

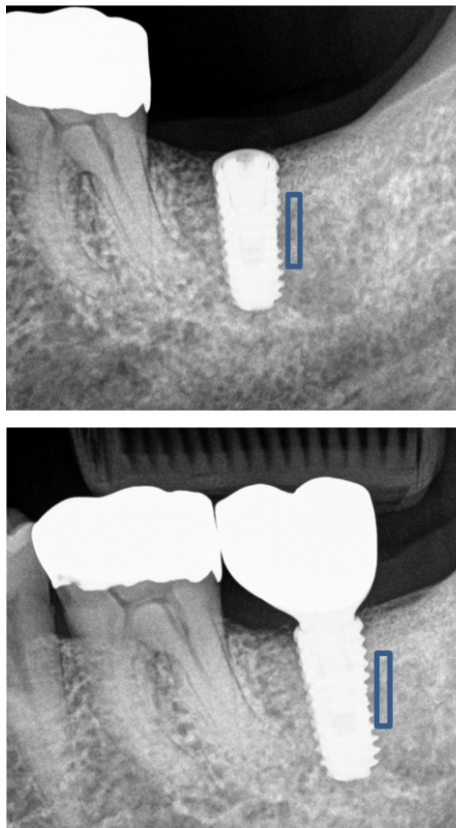


Fig. 1. Two periapical views: after implant placement, and after 10 weeks of functional loading.




Fig. 2. Fractal image processing procedures (A. Region of interest:  $48 \times 426$  pixel, B. Add Gaussian filter 35 to region of interest, C. Subtracted (B) from (A), D. Adjust brightness to (C), E. Binary image, F. Erosion image, G. Dilation image, H. Skeletonized image).

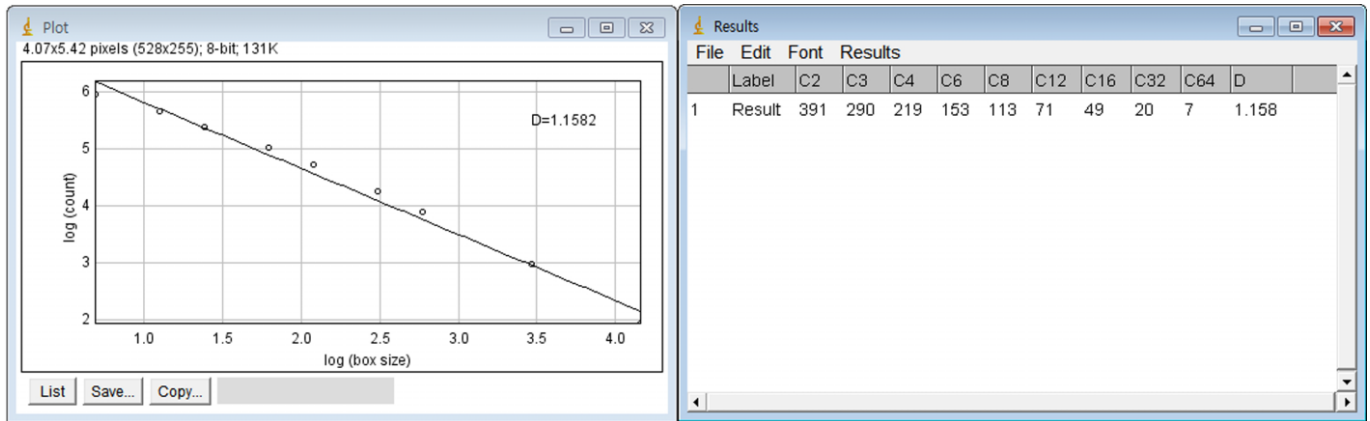


Fig. 3. Box counting.

## 결과

### 1. 환자의 성별에 따른 프랙탈 수치 변화 비교분석

성별에 따른 프랙탈 수치 전후 차이는 신뢰수준 95%에서 통계적인 유의성이 나타나지 않았다. 여성 환자에서 임플란트의 보철 수복 후 치조골의 프랙탈 값에서 임플란트 보철 수복 전 치조골의 프랙탈 값을 공제한 값들의 평균은  $0.002 \pm 0.064$ 이었으며, 남성 환자에서는  $-0.027 \pm 0.113$ 로 나타났다.

### 2. 환자의 연령에 따른 프랙탈 수치 변화 비교분석

연령에 따른 프랙탈 수치 전후 차이는 50대 이전과 50대 이후로 나누어 살펴 본 결과 신뢰수준 95%에서 통계적인 유의성이 나타나지 않았다. 50대 이전의 환자에서 임플란트 보철 수복 이후 치조골의 프랙탈 값에서 임플란트 보철 수복 전 치조골의 프랙탈 값을 공제한 값들의 평균은  $-0.045 \pm 0.084$ 이었으며, 50대 이후의 환자에서는  $-0.006 \pm 0.096$ 으로 나타났다.

### 3. 악골 간의 프랙탈 수치 변화 비교분석

상악과 하악골 간의 프랙탈 수치 전후 차이는 신뢰수준 95%에서 통계적인 유의성을 나타내지 않았다. 상악의 경우 임플란트 보철 수복 이후 치조골의 프랙탈 값에서 임플란트 보철 수복 전 치조골의 프랙탈 값을 공제한 값들의 평균은  $0.009 \pm 0.060$ 이었으며, 하악의 경우  $-0.031 \pm 0.110$ 으로 나타났다.

### 4. 대합치의 상태에 따른 프랙탈 수치 변화 비교분석

대합치의 상태에 따른 프랙탈 수치 전후 차이는 자연치의 경우 임플란트 보철 수복 이후 치조골의 프랙탈 값에서 보철 수복 전 치조골의 프랙탈 값을 공제한 값들의 평균이  $-0.009 \pm 0.048$ 이었으며 임플란트의 경우  $0.026 \pm 0.080$ , 가공치의 경우에  $-0.025 \pm 0.068$ 이었으며 무치악은  $-0.093 \pm 0.171$ 으로 나타났다 (Fig. 4). 대합치에 따른 프랙탈 수치 전후 차이를 분석하기 위해 one-way ANOVA 실시한 결과 (Table 3) 신뢰수준 95%에서 통계적인 유의성을 나타내었고 Tukey multiple comparison test로 사후검

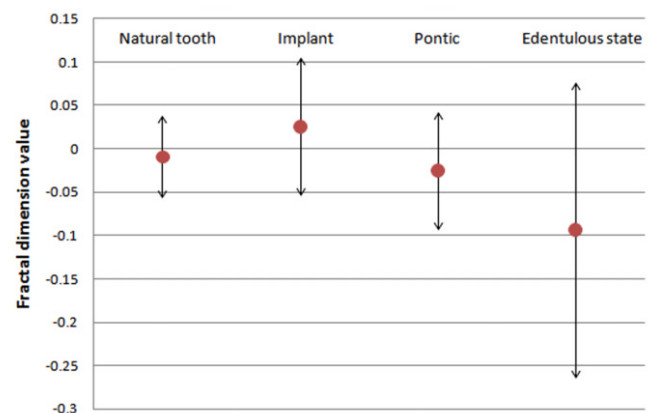


Fig. 4. Comparison of mean fractal dimension value and standard deviation according to opposing antagonist.

Table 3. Fractal dimension comparison (one-way ANOVA) between groups according to opposing antagonist

Source	Sum of Square	Df	Mean Square	F	Sig.
Between Groups	.075	3	.025	3.188	0.032
Within Groups	.371	47	.008		
Total	.446	50			

정을 실시한 결과 무치악과 임플란트 간에 통계적인 유의성이 나타났다.

## 고찰

임플란트의 성공과 실패는 환자의 전신상태 및 임플란트 주위골의 양과 질, 변연부 감염, 기계적 부하 등 여러 요소에 의하여 결정된다. 또한 주변 골밀도의 변화를 측정하는 것은 임플란트의 성공과 장기간의 예후를 평가하는 데 있어 중요하다.

본 연구의 목적은 대합 조건에 따른 임플란트 주변 골밀도 변화를 관찰하여 임플란트 주변 골형성을 증가시키기 위한 적절한 하중에 대해 알아보려 하는 것이다. Urdaneta 등<sup>16</sup>은 단일 임플란트 주변 골밀도 변화 요인들을 연구한 결과 대합 부위의 종류에 따라 임플란트 주변 골변화가 유의하게 나타났다고 밝혔다. 그리고 최근 연구에서 hydroxyapatite (HA)가 코팅된 하악 단일 구치부 임플란트에서 대합 부위가 자연치인 경우 치조정 골 생성이 관찰되었으며 하악의 titanium plasma spray (TPS) 코팅된 임플란트에서 대합 부위가 임플란트 고정성 보철물일 경우 치조정 골상실이 나타났다고 밝혔으나<sup>17</sup> 임플란트 표면처리에 따른 골변화의 다른 요인이 있을 수 있다는 한계가 있었다. 본 연구에서는 표면처리가 동일하게 이루어진 상, 하악 임플란트를 대상으로 임플란트의 대합 부위를 자연치, 임플란트, 가공치, 무치악으로 분류하여 임플란트 주변 골변화를 살펴보고자 한다.

탈회 전후 골에서 프랙탈 수치를 측정한 Ruttiman의 연구<sup>18</sup>를 기점으로 프랙탈 분석은 치의학 분야에서 영상이나 방사선 사진을 이용하여 골변화를 측정하는 하나의 수단으로 이용되어 왔고 영상의 질에 따른 일부 한계점은 있으나 객관적으로 골 구조를 특성화하여 치조골 변화를 나타낼 수 있는 신뢰할 만한 분석법으로 받아들여지고 있다. 프랙탈 분석은 골의 재생과 손실을 비침습적으로 측정할 수 있고 방사선 사진의 흑화도, 조사각, 골소주의 형태에 비교적 영향을 받지 않고 측정 및 재현될 수 있음이 보고된 바 있으며<sup>19,20</sup> 임플란트를 이용한 보철 수복 후 발생하는 골밀도의 증가와 감소를 방사선 사진을 통해 임상적으로 쉽게 확인할 수 있다. 그러나 Geracts 등<sup>21</sup>에 의하면 치근단 방사선 사진에서 임상에서 허용되는 기준 하에서는 조사각이나 조사량 등의 방사선 촬영 상태가 프랙탈 수치에 영향을 주지 않지만 노이즈나 이미지 변환 방식같은 요소가 프랙탈 수치에 큰 영향을 줄 수 있다. 그러므로 치근단 방사선 사진을 이용하여 프랙탈 분석으로 골밀도를 평가하는 방법은 확실한 제한 하에 사용되어야 하고 방사선 촬영 기기의 관전압, 관전류가 고정된 값으로 촬영되어야 하며 이미지 변환 방식의 단일화가 필요할 것이다.

임플란트 식립 후 보철 수복 직전의 치근단 사진과 보철 수복 후 10주 이상이 지난 치근단 사진을 프랙탈 분석으로 비교하였을 때 대합되는 부위가 무치악인 경우와 임플란트인 경우에 유의한 차이를 발견할 수 있었다. 대합되는 부위가 무치악

인 경우에 네 집단 중 가장 큰 프랙탈 수치 감소가 관찰되었고, 대합되는 부위가 임플란트인 경우 네 집단 중 유일하게 프랙탈 수치 증가가 관찰되었다. 대합되는 부위가 자연치인 경우 수복 전후 프랙탈 수치에 거의 변화가 없었는데 이는 성공한 임플란트의 경우 기능적 하중을 가한 뒤 프랙탈 수치는 하중이 가해지기 전 프랙탈 수치보다 증가되거나 변화가 없다는 Hong 등<sup>22</sup>의 연구결과에 비추어 볼 때 적절한 기능적 하중이 가해졌기 때문이다. 그리고 대합되는 부위가 임플란트일 경우에 대합되는 부위가 자연치일 때보다 골밀도 증가량이 더 큰 것은 대합되는 자연치에 치주인대가 있기 때문에 임플란트보다 상대적으로 더 작은 하중을 전달하였기 때문으로 생각된다. 대합되는 부위가 가공치인 경우, 대합되는 부위가 자연치일 때보다 프랙탈 수치 감소가 더 크게 나타났으며 이는 가공치가 자연치에 비해 상대적으로 더 작은 기능력을 발휘했기 때문일 것으로 생각된다.

대합되는 부위가 무치악일 때를 제외한 세 집단간 프랙탈 수치 변화 차이는 유의하게 나타나지 않았고 대합되는 부위가 무치악일 때와 임플란트일 때에만 유의한 차이가 나타난 본 연구의 결과로 미루어 볼 때 임플란트 식립 후 대합되는 부분이 무치악이 아니라면 임플란트 주변 골밀도에는 유의한 차이가 나타나지 않을 것으로 보인다.

환자의 나이와 성별, 악골 위치에 따른 프랙탈 수치 변화는 통계적으로 유의하게 나타나지 않았다. 그러나 본 연구는 한정된 수를 대상으로 한 결과이기 때문에 추후 더 많은 수를 대상으로 추가적인 연구가 필요할 것이다.

## 결론

본 연구는 임플란트와 대합되는 부위의 상태에 따라서 임플란트 주위 골조직 변화에 차이가 있는지를 알아보려 임플란트 시술을 받은 51명의 환자를 대상으로 임플란트와 대합되는 부분이 자연치일 경우, 임플란트일 경우, 가공치일 경우, 또는 무치악일 경우 네 가지로 분류하여 보철 수복 전후 치근단 사진을 이용하여 프랙탈 구조 분석을 시행하였으며 연령, 성별, 악궁에 따른 차이도 함께 살펴보았다.

1. 환자의 나이와 성별, 악골 위치에 따른 프랙탈 수치 변화 차이는 통계적인 유의성을 나타내지 않았다.
2. 임플란트 식립 후 대합되는 부위가 무치악일 때를 제외한 세 집단간 프랙탈 수치 변화 차이는 유의하게 나타나지 않았으며 대합되는 부위가 무치악일 때와 임플란트일 때 유의한 차이가 나타났다. 이로 미루어 볼 때 임플란트 식립 후 대합되는 부위가 무치악이 아니라면 임플란트 주변 골밀도에 유의한 차이가 나타나지 않을 것으로 보인다.

## ORCID

Jae-In Lee <http://orcid.org/0000-0002-3026-0693>

## References

1. Pearson OM, Lieberman DE. The aging of Wolff's "law" : ontogeny and responses to mechanical loading in cortical bone. *Am J Phys Anthropol* 2004;39:63-99.
2. Traini T, Degidi M, Iezzi G, Artese L, Piattelli A. Comparative evaluation of the peri-implant bone tissue mineral density around unloaded titanium dental implants. *J Dent* 2007;35:84-92.
3. Gazit D, Ehrlich J, Kohen Y, Bab I. Effect of occlusal (mechanical) stimulus on bone remodelling in rat mandibular condyle. *J Oral Pathol* 1987;16:395-8.
4. Carlsson L, Röstlund T, Albrektsson B, Albrektsson T. Removal torques for polished and rough titanium implants. *Int J Oral Maxillofac Implants* 1988;3:21-4.
5. Ivanoff CJ, Sennerby L, Johansson C, Rangert B, Lekholm U. Influence of implant diameters on the integration of screw implants. An experimental study in rabbits. *Int J Oral Maxillofac Surg* 1997;26:141-8.
6. Wennerberg A, Albrektsson T, Andersson B, Krol JJ. A histomorphometric and removal torque study of screw-shaped titanium implants with three different surface topographies. *Clin Oral Implants Res* 1995;6:24-30.
7. Johansson C, Albrektsson T. Integration of screw implants in the rabbit: a 1-year follow-up of removal torque of titanium implants. *Int J Oral Maxillofac Implants* 1987;2:69-75.
8. Johansson CB, Sennerby L, Albrektsson T. A removal torque and histomorphometric study of bone tissue reactions to commercially pure titanium and Vitallium implants. *Int J Oral Maxillofac Implants* 1991;6:437-41.
9. Denissen H, Verhey H, de Blicke J, Corten F, Klein C, van Lingen A. Dual X-ray absorptiometry for alveolar bone: precision of peri-implant mineral measurements ex vivo. *J Periodontal Res* 1996;31:265-70.
10. Ellwood R, Homer K, Alexander S, Davies R. A digital subtraction radiography investigation of upper first molar proximal bone density changes in adolescents. *J Periodontal Res* 1998;33:172-7.
11. Bassi F, Procchio M, Fava C, Schierano G, Preti G. Bone density in human dentate and edentulous mandibles using computed tomography. *Clin Oral Implants Res* 1999;10:356-61.
12. Peitgen HO, Jurgens H, Saupe D. Chaos and fractals : new frontiers of science. New York: Springer-Verlag; 1992.
13. Weinans H, Huiskes R, Grootenboer HJ. The behavior of adaptive bone-remodeling simulation models. *J Biomech* 1992;25:1425-41.
14. Feik SA, Storey E, Ellender G. Stress induced periosteal changes. *Br J Exp Pathol* 1987;68:803-13.
15. Rubin CT, Lanyon LE. Regulation of bone mass by mechanical strain magnitude. *Calcif Tissue Int* 1985;37:411-7.
16. Urdaneta RA, Daher S, Lery J, Emanuel K, Chuang SK. Factors associated with crestal bone gain on single-tooth locking-taper implants: the effect of nonsteroidal anti-inflammatory drugs. *Int J Oral Maxillofac Implants* 2011;26:1063-78.
17. Urdaneta RA, Leary J, Panetta KM, Chuang SK. The effect of opposing structures, natural teeth vs. implants on crestal bone levels surrounding single-tooth implants. *Clin Oral Implants Res* 2014;25:e179-88.
18. Ruttimann UE, Webber RL, Hazelrig JB. Fractal dimension from radiographs of periodontal alveolar bone. A possible diagnostic indicator of osteoporosis. *Oral Surg Oral Med Oral Pathol* 1992;74:98-110.
19. Lynch JA, Hawkes DJ, Buckland-Wright JC. A robust and accurate method for calculating the fractal signature of texture in macroradiographs of osteoarthritic knees. *Med Inform (Lond)* 1991;16:241-51.
20. Ulm C, Kneissel M, Schedle A, Solar P, Matejka M, Schneider B, Donath K. Characteristic features of trabecular bone in edentulous maxillae. *Clin Oral Implants Res* 1999;10:459-67.
21. Geraets WG, van der Stelt PF. Fractal properties of bone. *Dentomaxillofac Radiol* 2000;29:144-53.
22. Hong SW, Lee JI, Cho HW. Fractal Analysis of Peri-Implant Bone Mineral Density before and after Functional Loading on Implant. *J Dent Rehabil Appl Sci* 2011;27:359-70.

# 대합 조건에 따른 임플란트 주변 골밀도 변화에 대한 프랙탈 구조 분석

김주희 · 이재인\*

원광대학교 치과대학 치과보철학교실

**목적:** 본 연구의 목적은 임플란트와 대합되는 부분의 상태에 따라서 임플란트 주위 골조직 변화에 차이가 있는지 알아보기 위함이다.

**대상 및 방법:** 원광대학교 대전치과병원에서 임플란트 식립을 받은 51명의 환자를 대상으로 하였고 총 51개의 임플란트가 분석에 사용되었다. 임플란트는 성별, 나이, 악골 위치, 환자의 대합되는 부위에 따라서 분류되었고 대합되는 부위는 자연치, 임플란트, 가공치, 무치악의 네 집단으로 나뉘었다. 프랙탈 분석을 위해 임플란트 식립 직후의 치근단 사진과 보철 수복 이후 10주 이상이 지난 치근단 사진이 사용되었다. 분석은 Image J를 이용하여 시행하였다. 통계학적 분석은 one-way ANOVA를 이용하여 시행하였고 Tukey multiple comparison test로 사후검정을 실시하였다.

**결과:** 임플란트의 보철수복 전후 프랙탈 값 차이의 평균은 자연치가 대합되는 경우  $0.009 \pm 0.048$ 이었으며 임플란트의 경우  $0.026 \pm 0.080$ , 가공치의 경우에  $-0.025 \pm 0.068$ 이었으며 무치악은  $-0.093 \pm 0.171$ 으로 나타났다. 대합되는 부위가 무치악일 때와 임플란트일 때에 통계학적으로 유의한 차이가 나타났으며 나이와 성별, 악골 위치에 따른 프랙탈 수치 변화 차이는 통계적으로 유의하지 않았다.

**결론:** 임플란트 식립 후 대합되는 부위가 무치악일 때를 제외한 세 집단간 프랙탈 수치 변화 차이는 유의하게 나타나지 않았으며, 대합되는 부위가 무치악일 때와 임플란트일 때 유의한 차이가 나타났다. 그리고 환자의 나이와 성별, 악골의 위치에 따른 프랙탈 수치 변화 차이는 유의한 차이를 나타내지 않았다. (*대한치과보철학회지* 2016;54:14-20)

**주요단어:** 임플란트; 골밀도; 프랙탈 분석; 대합 부위

\*교신저자: 이재인

35233 대전 서구 둔산로 77 원광대학교 대전치과병원 치과보철과

042-366-1150: e-mail, greatone@wku.ac.kr

원고접수일: 2015년 12월 16일 / 원고최종수정일: 2016년 1월 13일 / 원고채택일:

2016년 1월 17일

© 2016 대한치과보철학회

CC 이 글은 크리에이티브 커먼즈 코리아 저작자표시-비영리 3.0 대한민국 라이선스에 따라 이용할 수 있습니다.

※ 본 연구는 2015학년도 원광대학교의 교비지원에 의해서 수행됨.