

구순암 환자에서의 의치접착제를 이용한 상악 총의치와 심한 치주 상태에서의 하악 이중관의치를 이용한 수복 증례

최현석 · 이청희 · 조진현*

경북대학교 치과대학 치과보철학교실

Prosthetic treatment for patient with upper lip cancer and severe periodontitis: Maxillary complete denture with denture adhesive and mandibular double crown-retained removable partial denture

Hyun-Suk Choi, Cheong-Hee Lee, Jin-Hyun Cho*

Department of Prosthodontics, School of Dentistry, Kyungpook National University, Daegu, Republic of Korea

When oral cancer is occurred, one may experience problems such as lip defect, necrosis of periodontal tissue and cervical caries caused by radiotherapy. According to ADI (Association of dental implantology), recent radiotherapy on jaw bone could be a relative contraindication of implant treatment. Due to this controversy, in most cases, treatment is done with removable dentures rather than implants. Especially, lip defect caused by an oral cancer operation have a serious repercussion on the retention of the denture. In this case report, patient with upper lip cancer had undergone resection primarily and secondary radiotherapy was done periodically. As a result, upper teeth of patient were extracted gradually and lower teeth showed very poor periodontal status. Therefore, Polident® denture adhesive cream (GlaxoSmithKline, London, England) was applied on maxillary complete denture to overcome reduced retention due to the lip defect and double crown RPD with friction pin was applied on the mandible successfully for two years. (*J Korean Acad Prosthodont* 2015;53:74-80)

Key words: Lip defect; Denture adhesive cream; Radiotherapy; Double crown RPD

서론

한국 임상진료지침 정보센터(Korean guideline clearinghouse)에서 제시한 두경부암 진료권고안(2005)에 의하면 한국인 암 발생 통계(한국중앙암등록사업, 2000.1. - 12.)에서 전체 암발생률 중 두경부암이 차지하는 비율은 갑상선암을 제외한 경우 3.5%였으며, 그 중에서도 입술, 구강에 발생한 비율은 1.8%를 차지한다.¹ 구강암의 치료는 환자에 있어 안모, 사회적 상호작용 등

과 같은 심미적 문제 뿐만 아니라 저작, 연하, 발음 등과 같은 기능적 문제를 야기할 수 있다.^{2,4} 또한, 항암 치료 후의 재건에 있어 보철적 수복(prosthetic rehabilitation)은 구강기능과 삶의 질 개선에 중요한 역할을 한다.⁵

특히 구강암의 발생에 의한 문제로는 수술시 구순의 결손과 방사선치료에 의한 치주조직의 괴사와 치경부 우식증 등을 들 수 있다. 치주조직의 악화에 의해 장기간 동안 치아가 보존되지 못할 경우, 완전무치악상태가 빈번히 발생한다. ADI

*Corresponding Author: Jin-Hyun Cho

Department of Prosthodontics, School of Dentistry, Kyungpook National University
2177, Dalgubeoldae-ro, Jung-gu, Daegu 700-705, Republic of Korea
+82 53 600 7651: e-mail, prosth95@knu.ac.kr

Article history: Received December 1, 2014 / Last Revision December 19, 2014 / Accepted January 6, 2015

© 2015 The Korean Academy of Prosthodontics

© This is an Open Access article distributed under the terms of the Creative Commons Attribution Non-Commercial License (<http://creativecommons.org/licenses/by-nc/3.0>) which permits unrestricted non-commercial use, distribution, and reproduction in any medium, provided the original work is properly cited.

(Association of dental implantology)에 의하면 상, 하악골에 대한 방사선치료가 최근에 시행되었을 경우 임플란트를 식립하는 것은 상대적 비적응증이 된다고 하였으며, 'Nishimura 등'은 악골에 대한 방사선 조사는 임플란트 실패율을 증가시킨다는 결과를 보고하였다. 이러한 논란으로 인해 대부분의 경우 임플란트를 이용한 보철물의 제작이 어렵고 전통적인 의치를 사용한 수복이 이루어지게 된다. 또한, 구강암 수술로 인한 구순결손은 총의치의 유지에 심각한 영향을 주게 된다.

본 증례에서는 상순암을 가진 환자에서 일차적으로 절제술을 시행하고, 이차적으로 방사선 치료가 정기적으로 이루어진 결과, 환자의 상악 치아들은 순차적으로 자연 탈치되었고, 하악은 매우 불량한 치주상태를 나타내었다. 이 증례에서는 상악 총의치에는 구순결손에 의한 의치의 유지력 저하를 극복하기 위해 의치접착제를 적용하였고, 하악은 이중관(Double crown RPD)을 이용하여 치축방향으로의 이차적 고정(Secondary splinting)을 얻는 이중관의치로 치료하였으며, 구순암을 가진 환자를 의치접착용 크림을 사용하여 치료한 증례 보고가 찾아보기 힘들고 치주상태가 매우 불량한 하악 지대치들의 이중관 의치가 2년 동안 성공적으로 사용되어 이를 보고하고자 한다.

증례

본 환자는 71세의 남자 환자로 전신 병력으로 2년 전 구순암 수술 및 방사선 치료를 받았다. 방사선 치료 이후 환자는 상악 전치부의 둔통을 호소하였으며, 상악 전치부 치아들이 흔들리고 잇몸이 아프다는 것을 주소로 본과에 내원하였다. 구강 내 검사 및 방사선학적 검사에서 하악에 다수의 상실 치아 및 잔존치근이 있었으며 잔존치인 #11, 21, 22, 23, 24, 33, 43, 44는 불량한 치관치근비(Crown/Root ratio)를 보였다(Fig. 1A). 또한, 구순암 수술로 인한 구순결손과 건조된 치은(dried gingiva)으로 인해 쉽게 출혈되는 것을 관찰할 수 있었다(Fig. 1B).

상순 부위에 대한 방사선치료로 인해 상악 전치부 및 소구치부의 임플란트의 실패 가능성이 있었으며 환자 또한 최대한 치아들을 이용하는 보존적인 치료를 위하여 상악의 경우 #23, 24, 하악의 경우 #33, 43, 44를 지대치로 하는 이중관의치를 계획하였다. #11, 21, 22 및 다수의 잔존치근을 발치하고, 잔존 지대치에는 전반적으로 보존적인 치주치료가 지대치에 시행되었다. 그러나 발치, 치주치료가 시행되었으나 치유가 잘 되지 않았고, 특히 구순 방사선치료 부위에 가까운 #23, 24의 지속적인 치주조직 악화로 #23, 24도 추가적으로 발치하였다. 이에 따라 상악의 치료계획을 총의치로 수정하였다.

상악에서는 전통적인 방법으로 모델링컴파운드(Peri-compound; GC, Tokyo, Japan)로 보더몰딩하고 고무인상재(Aquasil Ultra LV; Dentsply, York, US)로 인상을 채득하였다(Fig. 2). 하악에서는 알지네이트(AROMA FINE DF II; GC, Tokyo, Japan)를 이용하여 예비인상을 채득하고, 전통적인 방법에 따라 개인트레이

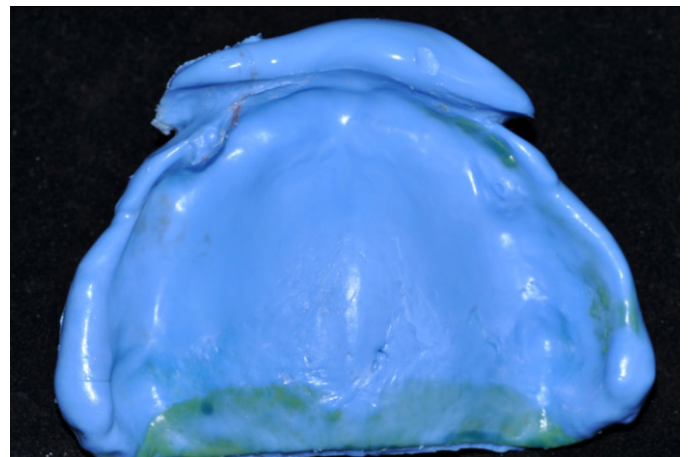


Fig. 2. Maxillary impression with conventional method.

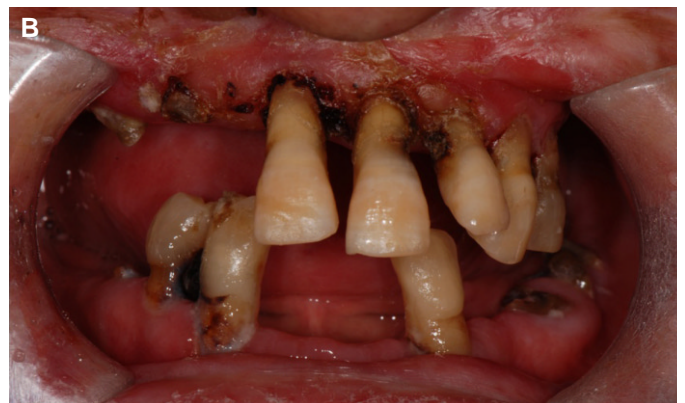
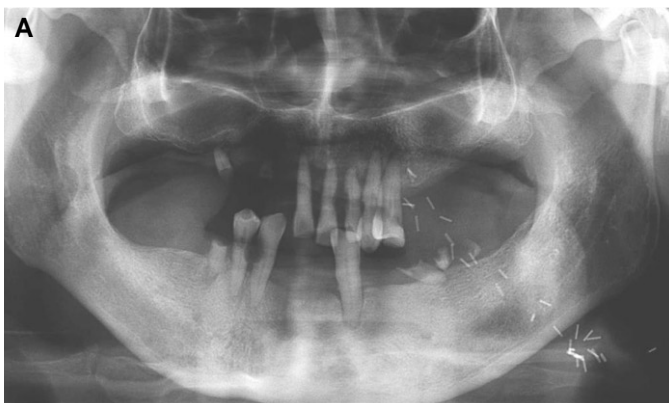
Fig. 1. (A) Panoramic radiograph, (B) Initial intraoral photograph - Frontal view.

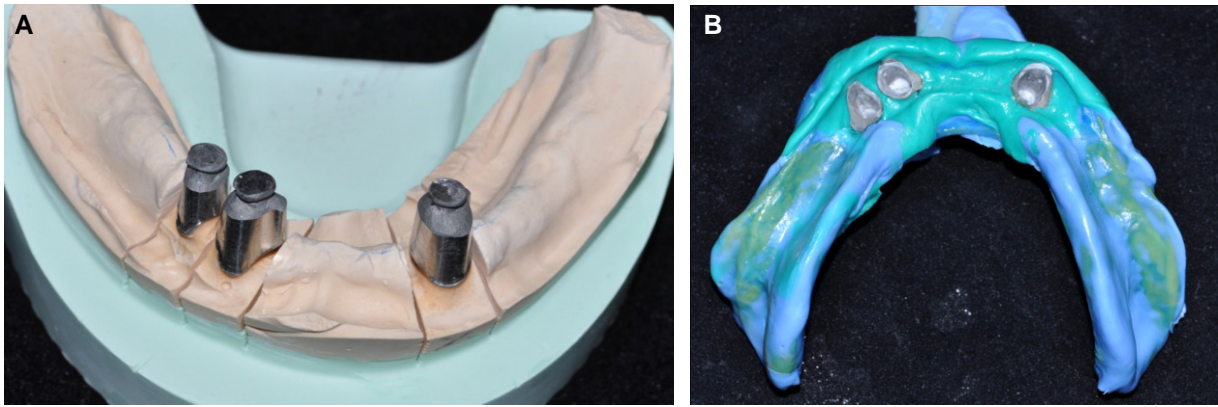


Fig. 3. (A) Mandibular inner crown, (B) Mandibular pick-up impression.

(Ostron 100; GC, Tokyo, Japan)를 제작하였다. 내관(inner crown) 제작을 위해 고무인상재(Aquasil Ultra LV; Dentsply, York, PA, USA)를 사용하여 내관인상을 채득하였다. 내관의 경사면은 2° 를 부여하고, margin은 chamfer margin으로 설정함으로써 수직적 움직임을 허용하지 않았다. #33, 43, 44의 원심부위에 friction pin을 위한 공간을 부여하였고 비귀금속 합금으로 내관(VeraBond® 2V; Aalbadent, Fair field, CA, USA)을 주조하였다(Fig. 3A). Fit checker® (GC, Tokyo, Japan)를 이용해 적합도를 확인하였고, 모델링 컴파운드(Peri-compound; GC, Tokyo, Japan)를 이용해 보더몰딩을 한 후에 pick-up 인상을 채득하였다(Fig. 3B). 이후 주모형 상에서 상, 하악의 교합제를 제작하였고, 수직고경과 중심위를 전통적인 방법으로 채득하였다(Fig. 4).⁸

내관을 연마(polishing)하고 그 위에 외관(outer crown)을 Co-Cr 합금(VeraBond® 2V; Aalbadent, Fair field, CA, USA)으로 제작하였다. 양측에 외관을 연결하는 mesostructure를 제작하고 laser welding을 실시하였고, 둘 사이의 유지력을 위해 spark erosion 방법으로 friction pin을 사용하였다. 이 방법에서는 내관과 외관 사이에 약 0.8 mm의 구멍을 만들어 friction pin을 위치시킨 후 외관에 고정시키기 위해 laser welding을 시행한다. 이를 통해 내관과 외관 사이의 pin이 활성화(activation)되어 유지력을 얻게 된다.^{9,11} 상악 및 하악의 납의치를 제작하였고, 환자의 구강 내에서 시적 및 수정이 이루어진 후 최종의치를 제작하였다(Fig. 5). Aluwax (Aluwax™, Aluwax Dental Products, Allendale, MI, USA)와 교합인기제 (Imprint™ bite; 3M ESPE, St. Paul, MN, USA)를 이용하여 교합을 인기하였고, 진료실 재부착을 통한 교합조정이 이루어졌다.

상악에서는 상순결손으로 인한 총의치 유지력의 부족을 나타내었다(Fig. 6A). 이러한 유지력의 부족에 대한 해결책으로써 의치접착제 (Polident®; GlaxoSmithKline, London, England)을 상악 총의치 내면에 적용하였다(Fig. 6B). 2년 후의 경과관찰에서 임상검사와 방사선학적 검사를 시행하였고 초기 장착시(Fig. 7)와 비교한 평가가 이루어졌다. #44가 자연적으로 소실

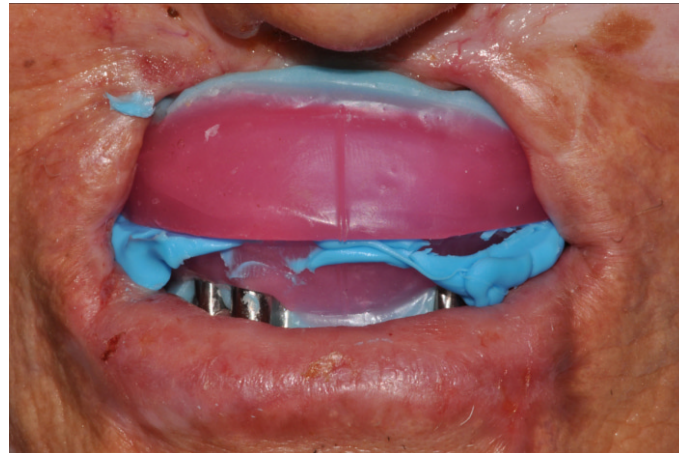


Fig. 4. Bite registration with conventional method upper lip defect.

되었으며, 잔존 지대치들의 동요도는 2도로 초기 보철물 장착 시와 동일한 정도였다. 하악 이중관의치는 유지 및 안정 면에서 양호한 예후를 보여주었으며, 현재까지 정기적으로 내원하고 있다(Fig. 8).

고찰

총의치의 유지기구(mechanism)를 보면, 대기압, 의치-하부조직의 긴밀한 적합 및 얇은 타액막, 생리적인 운동에 기반을 한 의치 변연의 정확한 연장(peripheral extension)을 들 수 있다.¹² 의치 지지영역은 잔존치조제 흡수에 의해 지속적으로 변화되고, 이는 의치의 유지, 안정 및 기능을 저하시킨다.¹³ 본 증례의 경우 상순 결손에 의한 변연의 정밀한 연장을 통한 변연폐쇄가 불가능하였고, 방사선치료에 의한 타액의 감소로 인한 구강점막의 건조, 특히 결손부위인 순측 치조제의 건조가 나타나게 되

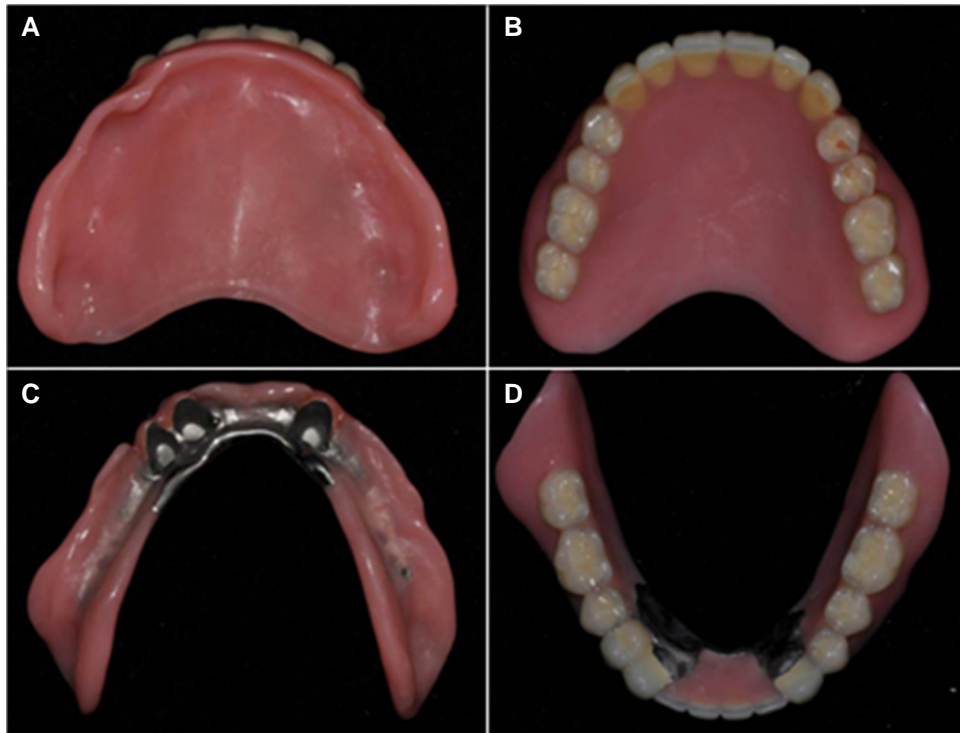


Fig. 5. (A, B) Maxillary complete denture, (C, D) mandibular double crown RPD.

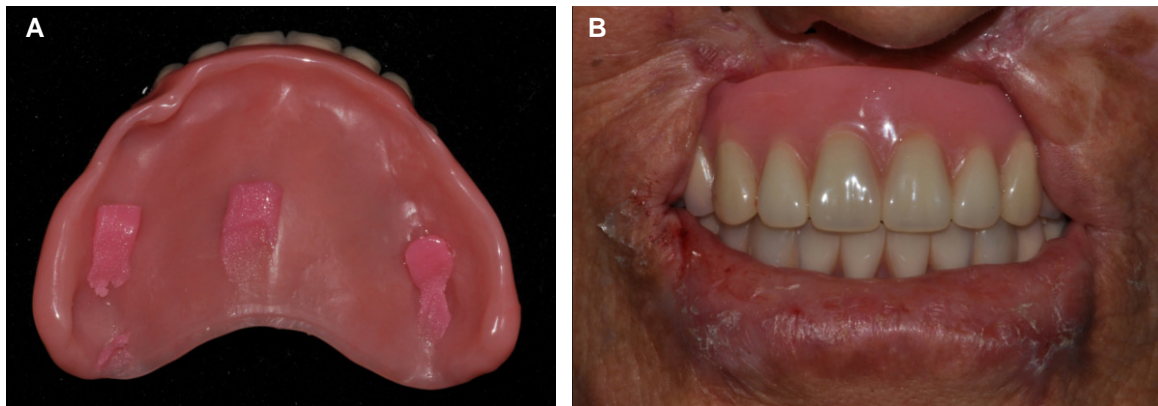


Fig. 6. (A) Application of Polident® (GlaxoSmithKline, London, England) on maxillary denture, (B) Maxillary denture try-in.

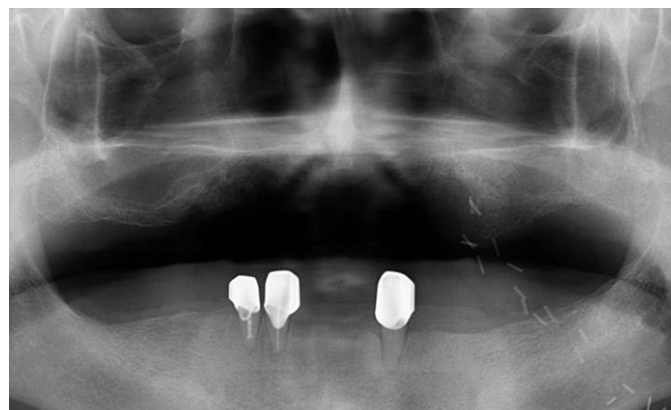

Fig. 7. Final panoramic view.

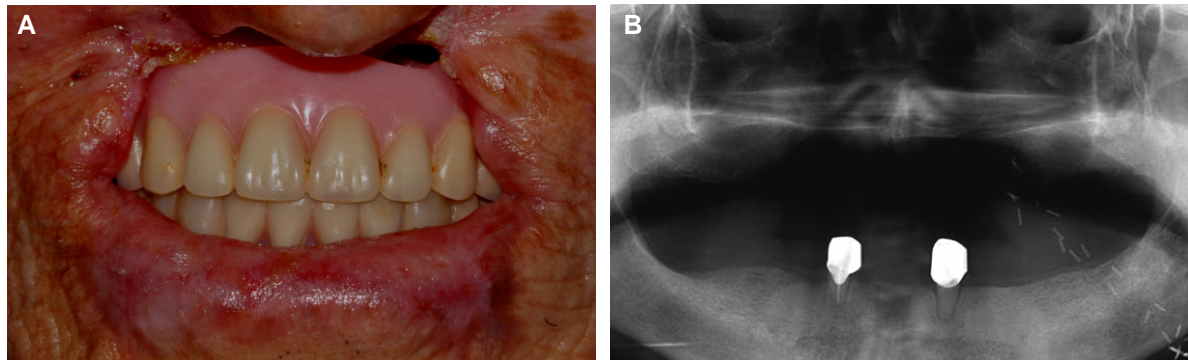


Fig. 8. 2 years follow-up. (A) Intraoral photograph, (B) Panoramic view.

고, 그 결과 타액에 의한 cohesion과 점막과 타액에 의한 adhesion이 감소되어 의치의 유지를 더욱 저하시켰다. 이를 극복하기 위한 방법들에는 임플란트가 사용될 수도 있지만, 임플란트 식립이 불가능하였고 차선택으로 의치접착제(Polident®; GlaxoSmithKline, London, England)가 본 증례에서 사용되었다. 의치접착제는 의치를 구강점막에 접착시켜주는 물질로, 연조직과 의치 사이의 공간을 채우고, 타액 등의 매개물질의 부착성과 점조도를 향상시킴으로써 의치의 유지력을 증가시킨다.

의치접착제는 의치의 유지와 안정을 향상시키기 위하여 구성성분은 카르복시메틸셀룰로오스나트륨(Carboxymethylcellulose sodium)과 폴리(메틸비닐에테르-말레산)나트륨 칼슘혼합염(Poly(methylvinyl ether-maleic acid) sodium calcium mixed partial salt)로 구성된다. 카르복시메틸셀룰로오스는 점도조절제 혹은 경화제로써 작용하며 무수메틸비닐에테르-말레산 공중합체(Methylvinyl ether-maleic anhydride copolymer)는 접착력과 응집력이 우수한 고분자 공중합체로 소개되고 있다.¹⁴ 의치접착제 수명에 관해서는 Clark¹⁵은 의치접착제(Polident®; GlaxoSmithKline, London, England)이 치은에 대한 의치의 접착력을 12시간 이상 유지시킨다고 보고하였고, Diamond¹⁶은 의치접착제(Polident®; GlaxoSmithKline, London, England)에 의해 치은과 의치 사이로 유입되는 음식물이 최대 74%까지 감소한다는 연구결과를 보고하였다. Grasso 등¹⁷은 의치접착제가 저작, 연하, 발음에 있어 의치의 유지 및 안정을 향상시켰으며 저작력 또한 유의성 있는 증가를 보였다고 하였으며, Rendell 등¹⁸은 의치접착제 사용시 저작주기가 규칙적인 증가를 보였고 의치의 움직임이 감소하여 저작효율이 증가하는 결과를 나타내었다.

치아가 얼마 남지 않은 부분 무치악 환자들에 있어 이중관의치를 이용한 치료는 성공적인 결과에 대해서 여러 문헌에서 보고되고 있다.^{19,20} 이중관의치는 지대치에 측방력보다는 수직력을 부여하여 지대치 응력분산에 유리하고 소수 잔존치에서 좋은 결과를 보여주고 있다.^{21,22} 하악에서는 치주상태가 매우 좋지 못했고 치관/치근 비율을 개선시키기 위해서 근관치료를 해야만 했다. 치주적으로 약화된 치아인 #33, 43, 44를 지대치로

한 이중관의치를 제작하였고, 이는 측방력보다는 수직력이 치아에 가해짐으로써 응력분산에 있어 유리하며, 감각 피드백(sensory feedback)을 유지할 수 있으며, 보철물의 안정성 또한 향상된다. 환자가 완전 무치악이 아닐 때 가질 수 있는 심리적 측면에서도 환자에게 도움이 될 수 있다. #44 지대치가 자연 발치된 경우에도 지속적인 사용할 수 있었고 이것은 치주상태가 좋지 않은 상태에서의 이중관의치의 장점을 보여주었다. 2년 동안의 양호한 예후는 정기적인 점검과 치관/치근 비율의 개선이 중요한 요인으로 생각된다.

결론

구순암 수술에 의한 상순결손이 있는 경우에 차선택으로 상악 총의치에 의치접착용 크림을 사용하여 의치의 유지를 극복하였고, 치주적으로 예후가 불량한 소수 잔존치를 가진 하악에 있어 비귀금속 이중관을 이용한 가철성의치를 제작하였다. 이는 현재까지 2년 간의 정기적인 검진에서 양호한 결과를 나타내었다. 이번 증례에서 상악 총의치에 적용된 의치접착제는 의치와 구강 점막의 접착 및 타액 등의 매개물질의 부착성과 점조도를 향상시킴으로써 유지력을 회복시켜 주었고, 하악에서는 이중관의치를 사용함으로써 치주상태가 좋지 않은 상태에서도 지대치의 측방력을 줄여주고 보다 수직력을 부여함으로써 지대치의 보존에 유리하였다. 비록 #44의 자연발치가 되었지만 지속적인 사용이 가능하였다. 정기적인 검진 및 치주관리 또한 중요한 기여요인으로 생각될 수 있다.

References

1. Korean guideline clearinghouse. Treatment recommendations for head and neck cancer. Available from: <http://www.cpg.or.kr/2005>.
2. Tang JA, Rieger JM, Wolfaardt JF. A review of functional outcomes related to prosthetic treatment after maxillary and mandibular reconstruction in patients with head and neck cancer. *Int J Prosthodont* 2008;21:337-54.

3. Vissink A, Burlage FR, Spijkervet FK, Jansma J, Coppes RP. Prevention and treatment of the consequences of head and neck radiotherapy. *Crit Rev Oral Biol Med* 2003;14:213-25.
4. Speksnijder CM, van der Glas HW, van der Bilt A, van Es RJ, van der Rijt E, Koole R. Oral function after oncological intervention in the oral cavity: a retrospective study. *J Oral Maxillofac Surg* 2010;68:1231-7.
5. Speksnijder CM, van der Bilt A, Abbink JH, Merckx MA, Koole R. Mastication in patients treated for malignancies in tongue and/or floor of mouth: A 1-year prospective study. *Head Neck* 2011;33:1013-20.
6. Catherine D, Koray F, Philip F, Stephen H, Craig P, David S, Cemal U, Simon W. A dentist's guide to implantology, The Association of Dental Implantology, 2012. Available from: http://www.adi.org.uk/profession/dentist_guide/adi-dentist-guide.pdf
7. Nishimura RD, Roumanas E, Beumer J 3rd, Moy PK, Shimizu KT. Restoration of irradiated patients using osseointegrated implants: current perspectives. *J Prosthet Dent* 1998;79:641-7.
8. Dawson PE. Functional occlusion: from TMJ to smile design. DaehanNarae Publishing Co. 2013, p. 92-101.
9. Wenz HJ, Lehmann KM. A telescopic crown concept for the restoration of the partially edentulous arch: the Marburg double crown system. *Int J Prosthodont* 1998;11:541-50.
10. Heckmann SM, Schrott A, Graef F, Wichmann MG, Weber HP. Mandibular two-implant telescopic overdentures. *Clin Oral Implants Res* 2004;15:560-9.
11. Zafiropoulos GG, Rebbe J, Thielen U, Deli G, Beaumont C, Hoffmann O. Zirconia removable telescopic dentures retained on teeth or implants for maxilla rehabilitation. Three-year observation of three cases. *J Oral Implantol* 2010;36:455-65.
12. Cho IH, et al. Prosthodontic treatment for edentulous patients. *Shinhung international*. 2007:122-30.
13. Duqum I, Powers KA, Cooper L, Felton D. Denture adhesive use in complete dentures: clinical recommendations and review of the literature. *Gen Dent* 2012;60:467-77.
14. Duqum I, Powers KA, Cooper L, Felton D. Denture adhesive use in complete dentures: clinical recommendations and review of the literature. *Gen Dent* 2012;60:467-77.
15. Clark GE. Evaluation of retentive properties of a gantrez(R) cream adhesive (formula 097-792). Gantrez(R) cream pump adhesive(formula 097-951) and current Super Poli-Grip. 28-3-1988. (Research Report #143)
16. Diamond MW. Efficacy study of a denture adhesive to reduce denture dislodgement while eating corn on the cob or apples. 26-12-1990. (Research Report #406)
17. Grasso JE, Rendell J, Gay T. Effect of denture adhesive on the retention and stability of maxillary dentures. *J Prosthet Dent* 1994;72:399-405.
18. Rendell JK, Gay T, Grasso JE, Baker RA, Winston JL. The effect of denture adhesive on mandibular movement during chewing. *J Am Dent Assoc* 2000;131:981-6.
19. Wenz HJ, Hertrampf K, Lehmann KM. Clinical longevity of removable partial dentures retained by telescopic crowns: outcome of the double crown with clearance fit. *Int J Prosthodont* 2001;14:207-13.
20. Koller B, Att W, Strub JR. Survival rates of teeth, implants, and double crown-retained removable dental prostheses: a systematic literature review. *Int J Prosthodont* 2011;24:109-17.
21. Szentpétery V, Lautenschläger C, Setz JM. Longevity of frictional telescopic crowns in the severely reduced dentition: 3-year results of a longitudinal prospective clinical study. *Quintessence Int* 2010;41:749-58.
22. Szentpétery V, Lautenschläger C, Setz JM. Frictional telescopic crowns in severely reduced dentitions: a 5-year clinical outcome study. *Int J Prosthodont* 2012;25:217-20.

구순암 환자에서의 의치접착제를 이용한 상악 총의치와 심한 치주 상태에서의 하악 이중관의치를 이용한 수복 증례

최현석 · 이청희 · 조진현*

경북대학교 치과대학 치과보철학교실

구강암의 발생 시, 구순의 결손과 방사선치료에 의한 치주조직과 치경부우식증 등의 문제가 발생할 수 있다. ADI (Association of dental implantology)에 의하면 상·하악골에 대한 방사선치료가 최근에 시행되었을 경우 임플란트를 식립하는 것은 상대적 비적응증이 된다. 대부분의 경우 임플란트를 이용한 보철물의 제작이 어렵고 의치를 사용한 수복이 이루어지게 된다. 특히, 구강암 수술로 인한 구순결손은 의치의 유지에 심각한 영향을 주게 된다. 본 증례는 상순암을 가진 환자로 일차적으로 절제술을 시행하고, 이차적으로 방사선 치료가 정기적으로 이루어진 결과, 환자의 상악 치아들은 순차적으로 자연 발치되었고, 하악은 매우 불량한 치주상태를 나타내었다. 상악은 총의치에 의치접착제를 적용하여 구순결손에 의한 의치의 유지력 저하를 극복하였고, 하악에서는friction pin을 이용한 하악이중관의치가 2년 동안 성공적으로 사용되었다. (대한치과보철학회지 2015;53:74-80)

주요단어: 구순결손; 의치접착용 크립; 방사선 치료; 이중관 가철성국소의치

*교신저자: 조진현
700-705 대구 중구 달구벌대로 2177 경북대학교 치과대학 치과보철학교실
053-600-7651: e-mail, prosth95@knu.ac.kr

원고접수일: 2014년 12월 1일 / 원고최종수정일: 2014년 12월 19일 / 원고채택일: 2015년 1월 6일

© 2015 대한치과보철학회

이 글은 크리에이티브 커먼즈 코리아 저작자표시-비영리 3.0 대한민국 라이선스에 따라 이용하실 수 있습니다.