

하악 자연치열에 대합되는 상악 임플란트 전악 수복 증례

김인주 · 박종희 · 박주미 · 송광엽 · 안승근 · 서재민*

전북대학교 치의학전문대학원 치과보철학교실, 구강생체과학연구소, 전북대학교병원 의생명연구원

Implant-supported maxillary full-arch fixed prosthesis opposing mandibular natural dentition: A clinical report

In-Ju Kim, Jong-Hee Park, Ju-Mi Park, Kwang-Yeob Song, Seung-Geun Ahn, Jae-Min Seo*

Department of Prosthodontics, School of Dentistry and Institute of Oral Bio-Science, Chonbuk National University,
Biomedical Research Institute, Chonbuk National University Hospital, Jeonju, Republic of Korea

When an implant-supported maxillary full-arch fixed prosthesis is planned for patients with the horizontal and vertical bone resorption induced by periodontal disease, it is necessary to consider the masticatory function, esthetics and phonetics when placing implants. For this reason, thorough clinical and radiological diagnosis is necessary. Extensive bone and soft tissue grafting may be required as well. Since there is no clear guideline for proper number of implants, segment or splinting of substructure and method of retaining prosthesis, these should be considered during diagnostic process. This clinical report describes a patient who has experienced several tooth extractions and periodontal treatment due to severe periodontitis on maxilla and mandible. With bone and soft tissue graft before dental implant placement, the patient have satisfactory result in esthetic and functional aspect with the implant-supported maxillary full-arch fixed prosthesis opposing mandibular natural dentition. (*J Korean Acad Prosthodont* 2015;53:51-7)

Key words: Alveolar bone resorption; Hard tissue graft; Soft tissue graft; Implant; Zirconia

서론

임플란트는 다양한 형태의 무치악을 치료하는데 있어 높은 성공률을 보이며 치료계획을 세울 때 우선적으로 선택되고 있다.^{1,2}

하지만, 치주질환에 의해 수평적, 수직적으로 치조골흡수가 심하게 진행된 환자에서 임플란트를 이용한 보철치료를 계획할 때는 식립 위치, 발음, 보철물 선택, 심미 등의 여러 제한요소가 뒤따른다. 최근에는 임플란트 보철치료에 있어 저작 기능 회복은 물론이며 심미적인 요구가 증가하고 있는데 이를 위해서는 치조골이 있는 곳에 임플란트를 식립(bone-driven)하는 방법보다는 기능, 심미, 발음 등을 고려하여 보철물이 필요한 곳

에 임플란트를 식립(restoration-driven)할 필요가 있다. 따라서 임플란트 식립 전 경조직, 연조직 이식이 불가피한 경우가 많아지고 있다.

재생/증강된 골에 위치된 임플란트의 생존율은 79%에서 100%로 대부분의 연구에서 기능 1년까지는 90%가 넘는 성공률을 보였으며 골증강이 필요하지 않은 곳에 식립된 임플란트의 성공률과 비슷한 결과가 나왔다.^{3,4} 특히, 측방골 증대술은 전체 치료부위에서 “restoration-driven” 임플란트 식립을 가능하여 “bone-driven” 방법에 비하여 기계역학적, 심미적으로 유리한 보철물 제작을 가능하게 한다.²

또한 기능적, 심미적 환자요구를 만족시키기 위해서는 보철물의 형태와 색조뿐만 아니라 연조직의 외형도 중요하다. 연

*Corresponding Author: Jae-Min Seo

Department of Prosthodontics, School of Dentistry and Institute of Oral Bio-Science,
Biomedical Research Institute, Chonbuk National University Hospital
664-14 Dukjin-Dong, Dukjin-Gu, Jeonju 561-756, Republic of Korea
+82 63 250 2696; e-mail, jmseo@jbnu.ac.kr

Article history: Received November 5, 2014 / Last Revision December 23, 2014 / Accepted January 14, 2015

© 2015 The Korean Academy of Prosthodontics

© This is an Open Access article distributed under the terms of the Creative Commons Attribution Non-Commercial License (<http://creativecommons.org/licenses/by-nc/3.0>) which permits unrestricted non-commercial use, distribution, and reproduction in any medium, provided the original work is properly cited.

조직은 보철물의 유지관리에 있어서도 매우 중요한 요소로 간주된다. 연조직 중 각화치은은 기능적, 기계적 자극에 저항하며, 치조제 부착근육의 당김으로 인한 잠재적인 세균 침투에 저항하는 역할을 한다. 따라서 연조직 이식을 통한 각화치은의 확보는 전치부 심미성을 향상시키며 보다 효율적인 유지관리를 가능케 하여 임플란트 생존율을 증가시킬 수 있다.^{5,6}

심미적인 임플란트 보철물을 제작하기 위해 금속-레진관, 금속-도재관, 완전 도재관 보철물 등이 사용되어 왔는데, 최근에는 computer-aided design / computer-aided manufacturing (CAD/CAM) 시스템을 이용해 제작한 지르코니아 보철물이 심미성과 우수한 기계적 성질로 인해 임플란트 상부 보철로 점점 더 많이 이용되고 있다.⁷

본 증례는 치주질환에 의해 수직적, 수평적 골흡수를 보인 상악 완전 무치악 환자에게 광범위한 경조직, 연조직 이식을 동반하여 임플란트를 식립하고 전치부는 지르코니아 비니어링 세라믹(zirconia veneering ceramics), 구치부는 지르코니아 단일 구조(monolithic) 전부도재관 고정성 보철물로 전악을 수복하여 심미적 및 기능적으로 좋은 결과를 얻었기에 보고하고자 한다.

증례

1. 진단 및 준비

60세 남성이 상악 국소의치의 불편감 및 잔존치아의 동요도를 주소로 본원 보철과에 내원하였다. 특이한 전신질환은 없었으나 하루 10개피 이상의 흡연을 하고 있었고, 약 2년 전에 제작한 상악 국소의치를 착용하고 있었다. 임상적, 방사선학적 검사에서 진행성 치주염으로 인한 심한 치조골의 흡수를 관찰할 수 있었다(Fig. 1).

치주적으로 예후 불량한 상악 잔존 치아와 하악 좌우측 제1대구치를 보철과에서 발거하고 본원 치주과에서 하악 잔존치아의 치주치료를 시행하였다(Fig. 2). 그 후 상악 임시의치를 제작하였다.

임플란트 식립 위치를 결정하기 위해 임시 의치를 복제하여

방사선 촬영용 스텐트를 제작하였고, 골량과 골질 분석을 위해 콘빔형 전산화 단층 촬영(Cone beam computed tomography; CBCT (PSR9000N, Asahi Roentgen Co., Kyoto, Japan))을 시행하였다. Misch[®]가 제안한 임플란트 최적 위치를 참고하여 상악골에 10개(#12, 13, 14, 15, 16, 22, 23, 24, 25, 26), 하악 양측 제1대구치 부위(#36, 46)에 각각 1개씩 임플란트를 식립하고 임플란트 전악 고정성 보철물로 수복할 계획을 세웠다.

2. 임플란트 매식체 식립

본원 보철과에서 상악 우측 전치부 골결손부에 골유도재생술을 시행하였다. 수술은 우측 하악지에서 채취한 자가골과 이종골(Bio-Oss[®], Geistlich, Wolhusen, Switzerland)을 1 : 1로 혼합하여 적용하고 차폐막(GORE-TEX Titanium Reinforced Regenerative Membrane[®], W.L. Gore & Associates, Inc., Flagstaff, AZ, USA)으로 덮어 연조직 봉합하였다. 9개월 후 골유도 재생술 부위에 차폐막 제거 후, 외과용 스텐트를 참고하여 #12, 13, 14, 15, 16 부위에 5개의 임플란트(Superline, Dentium, Seoul, Korea)를 식립하였으며, 상악 좌측 무치악 치조제는 치조골 수평 확장술(Ridge splitting technique) 및 #22, 23, 24, 25, 26 부위에 5개의 임플란트를 식립하고 상기 방법과 동일한 방법으로 추가적인 골이식을 시행한 후 티타늄 차폐막(Neo Titanium Mesh[®], Neo Biotech, Seoul, Korea)을 덮고 연조직을 봉합하였다(Table 1).⁹

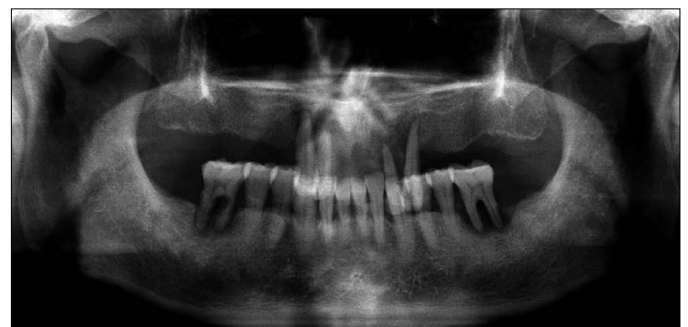

Fig. 1. Panoramic view shows residual dentition and bone loss due to advanced periodontal disease.

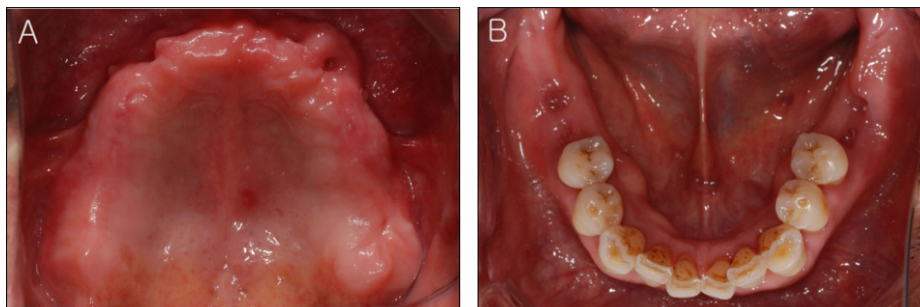
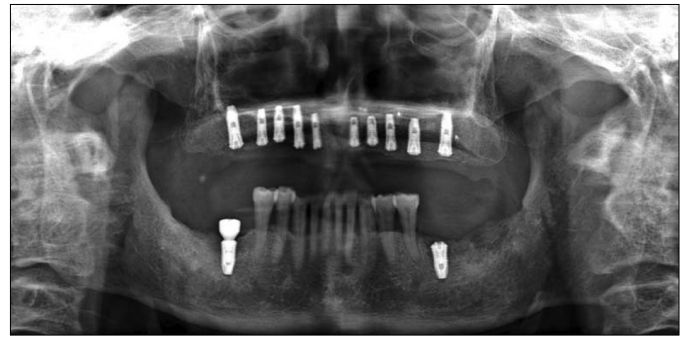


Fig. 2. Two months after extractions in maxilla and mandible. (A) Upper occlusal view, (B) Lower occlusal view.

Table 1. Diameter and location of installed implant fixture

Implant distribution	Implant diameter * length (mm)
#12	Ø 4.0 * 10
#13	Ø 4.5 * 12
#14	Ø 4.5 * 10
#15	Ø 4.0 * 10
#16	Ø 4.5 * 12
#22	Ø 4.0 * 08
#23	Ø 4.5 * 08
#24	Ø 4.0 * 10
#25	Ø 4.5 * 10
#26	Ø 4.5 * 12
#36	Ø 5.0 * 10
#46	Ø 5.0 * 10

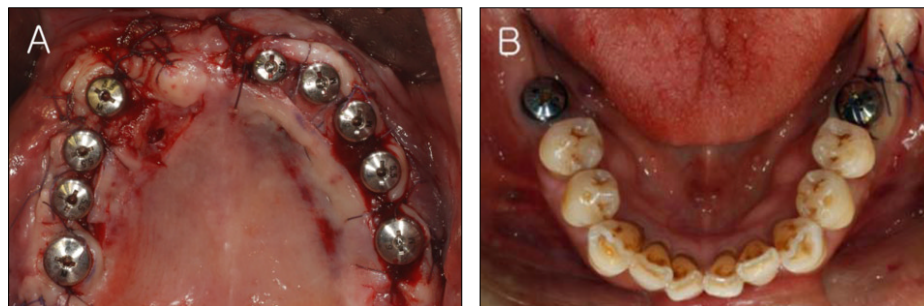
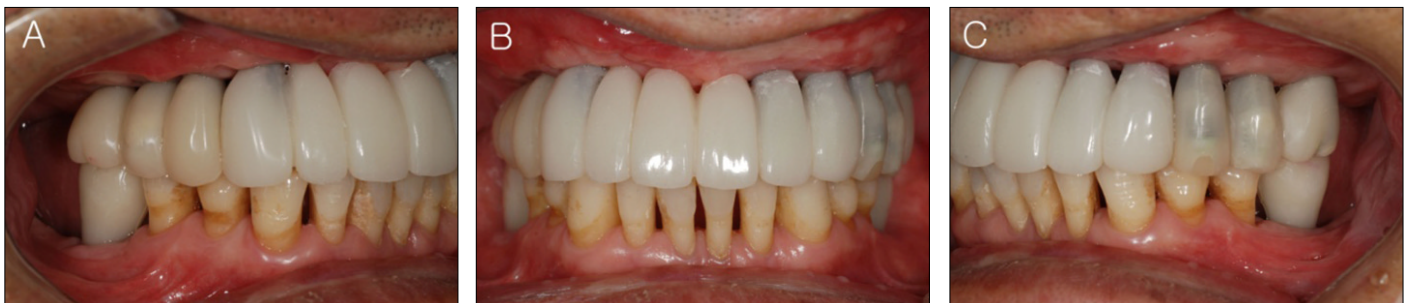**Fig. 3.** Panoramic view was taken after implant placement in maxilla and mandible. There was not any special findings.

임플란트 식립 7주 후, 상악 순/협측부위의 부착치은양이 부족하여 유리치은이식술(Free gingival graft)시행하여 연조직 안정을 확보하였다. 유리치은이식술 5주 후, 하악 양측 제1대구치 부위에 각각 1개의 임플란트를 식립하였다. 상악은 식립 9개월, 하악은 식립 6개월 후, 동시에 2차 수술을 계획하였다. 2차 수술 전에 파노라마 및 CBCT 촬영하여 방사선 사진 상에서 안정적인 임플란트 주위 치조골 상태를 확인하였다(Fig. 3).

하지만 2차 수술 과정에서 #12 임플란트는 골유착 실패를 확인하여 제거하였으며, 그 외 상악의 임플란트 순/협측 부착치은을 추가적으로 보강하기 위해 vascularized interpositional periosteal-connective tissue (VIP-CT)피판을 이용하여 연조직 증대술을 시행하였다(Fig. 4).

3. 임시 보철물 수복

상악 임플란트 식립 12개월 후, 기능과 심미성을 고려하여 임플란트 임시 지대주(Temporary abutment, Dentium, Seoul, Korea)를 이용하여 임시 보철물을 제작하였다. 상악 6전치는 시멘트 유지형 임시 보철물(cement-retained provisional prosthesis)로, 상악 양측 구치부 및 하악 양측 제1대구치는 나사 유지형 임시 보철물(screw-retained provisional prosthesis)로 제작하였다. 상호 보호 교합에 맞게 중심위 교합을 확인하고 임플란트의 응력분산을 고려하여 측방 및 전방 운동 시 군기능 교합을 부여하였다. 약 2개월 동안 장착시키고 교합 안정성 및 교합고경, 구강위생관리 능력을 평가하였다(Fig. 5).

**Fig. 4.** Intraoral photographs show healing abutment connection on each implants at second surgery stage. (A) Upper occlusal view, (B) Lower occlusal view.**Fig. 5.** Provisional restorations. (A) Right lateral view, (B) Frontal view, (C) Left lateral view.

4. 최종 보철물 수복

광중합형 레진(Lightplast®, Dreve Dentamid, GmbH, Unna, Germany)을 이용하여 상악 개인트레이를 제작하였다. 최종인상은 패턴 레진(Pattern resin LS®, GC America Inc., Apsip, IL, USA)을 이용하여 pick-up 인상용 코핑을 연결고정한 후 실리콘 인상재(Aquasil XLV, Monophase, Dentsply, Milford, DE, USA)로 인상채득하였다. 주모형은 제4형 경석고(GC Fujirock EP®, GC Europe N.V., Leuven, Belgium)로 제작하였다.

임시 지대주를 주모형에 채결한 후, 패턴 레진으로 바이트블록(bite block)를 제작하였다. 이를 구강 내에 채결한 후 안궁이

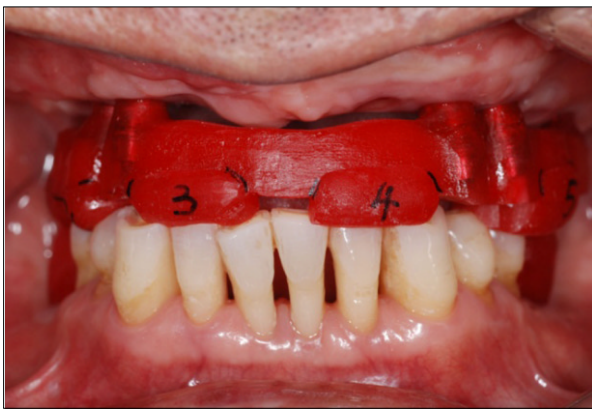

Fig. 6. CR recording was carried out with pattern resin.

전하였으며, 임시 보철물이 장착된 상태의 교합고경을 기준으로 패턴 레진 이용하여 악간관계를 채득하고 반조절성 교합기(KaVo PROTAR Evo7®, KaVo Dental GmbH, Biberach, Germany)에 거상하였다(Fig. 6).

임시 보철물 형태를 참고하여 최종 보철물 형태를 왁스업 시행한 후, 이를 스캔하고 CAD상에서 cut-back하고 밀링하여 맞춤형 지대주(customized abutment)를 제작하였다. 상악 전치부는 지르코니아 지대주(Zirconia Myplant, RaphaBio Co., Seoul, Korea)를, 구치부는 티타늄 지대주(Myplant, RaphaBio Co., Seoul, Korea)로 제작하여 구강 내 시적하였다(Fig. 7).

임시 보철물 상태의 모형을 교합기에 마운팅하여 맞춤형 전방 유도 장치를 제작하였고 이에 맞추어 측방운동 시 군기능 교합이 형성되도록 최종 보철물 형태의 납형을 형성하였다. 이를 스캔하여 CAD/CAM방법으로 최종 보철물을 제작하였다. 상악 전치부는 지르코니아 비니어링 세라믹으로, 상악 양측 구치부 및 하악 양측 제1대구치는 지르코니아 단일구조(monolithic) 완전도개관(Upcera Ziconia Block, Liaoning Upcera Co., Guangdong, China)으로 최종 보철물을 제작하였다.

상악 보철물의 하부구조물을 3분획(#15=16, #14=23, #24=26)하여 제작하였으며 이를 구강 내 시적하였다(Fig. 8).

인접면 접촉, 변연부 적합 및 교합을 평가, 조정한 후 상악 전치부는 비니어링 도재를 축성 및 소성하였다.

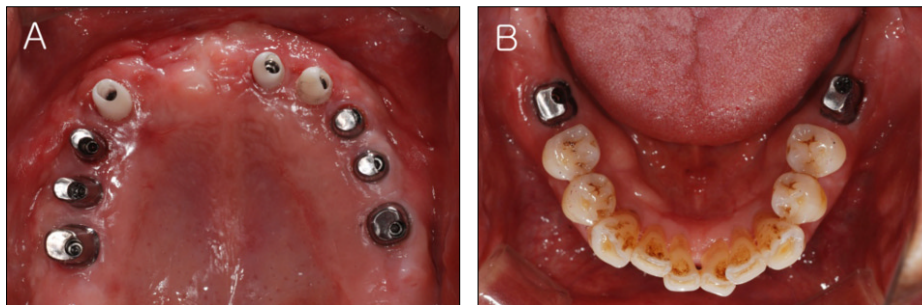


Fig. 7. Try-in of customized abutment was performed. (A) Upper occlusal view, (B) Lower occlusal view.

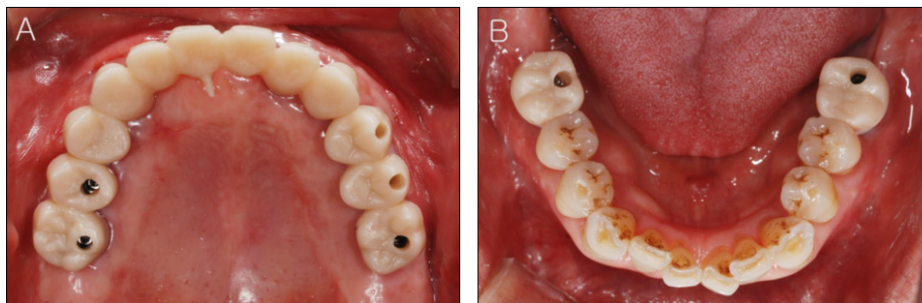


Fig. 8. Try-in of zirconia framework was performed. (A) Upper occlusal view, (B) Lower occlusal view.

상악 양측 구치부 및 하악 양측 제1대구치는 레진 시멘트(Rely X U200®, 3M Deutschland, GmbH, Germany)로 구강 내에서 합착하였다. 이 후에 나사-시멘트 유지형(SCRП: screw-cement retained type)을 이용하여 구강 내에서 보철물을 철거한 후 잉여 시멘트를 제거하였다. 시멘트 유지형의 상악 전치부는 제거의 용이성을 위하여 코드 삽입하고 임플란트 임시 시멘트(Premier Implant Cement®, Premier Products Co., PA, USA)를 이용하여 합착하였다(Fig. 9).

상호 보호 교합에 맞게 중심위 교합을 확인하고 임플란트의 응력분산을 고려하여 측방 및 전방 운동 시 군기능 교합을 부여하였다. Night guard를 제작 및 장착하고 1개월 동안 주기적인 교합검사 및 조정을 하여, 교합안정을 얻을 수 있었고 그 이후 night guard를 장착하지 않도록 교육하였다. 최종 보철물 장착 후 1일, 1주, 1개월, 3개월, 6개월에 환자의 구강위생관리 능력을 확인하였으며 병적인 연조직 변화가 보이지 않았다.

고찰

상악 무치악 환자에서 임플란트 고정성 보철물로 수복하는 경우 필요한 임플란트의 수와 직경에 대한 기준은 없는 것으

로 알려져 있다. Brånemark 등¹⁰과 Stanford¹¹는 6-8개의 임플란트(양측 제1대구치, 제1소구치, 견치 및 중절치)가 필요하며 3개 혹은 4개의 구획(segment)로 나누어 수복할 수 있음을 제시하였다. Misch¹²는 충분한 지지를 얻기 위해서 8개의 임플란트 식립을 제시하였다.

본 증례의 경우는 식립부위의 이식골 존재, 흡연, 대합되는 자연치아 존재 등의 이유로 10개의 임플란트 식립을 계획하였다.

다수의 임플란트를 식립하고 보철치료를 하는 경우에 기능력에 대한 임플란트의 안정을 고려하여 임플란트 보철물의 연결고정(splint)을 계획한다. 상악의 경우 골질의 상태가 나쁘거나 식립된 임플란트 개수가 적은 경우 전악 연결고정(full-arch splint)은 중요한 고려요소이다. 하지만 Lindhe¹³는 기계적인 안정을 제공하는 full-arch splint보다 segment개념이 과학적으로 더 유용하다고 하였는데 그 이유는 상부 보철물은 만들기 쉽고, 개선된 수동적 적합을 제공하며, 철거 및 구강위생을 위한 접근이 용이하기 때문이라고 하였다. 따라서 본 증례는 상악에 10개의 임플란트를 식립한 후 1개의 임플란트 골유착 실패를 보였으나, 그 외 9개의 임플란트가 성공적인 골유착을 이루었기 때문에 상악 전치부 및 좌우측 구치부로 총 3분획하여 보철물을 제작하였다.

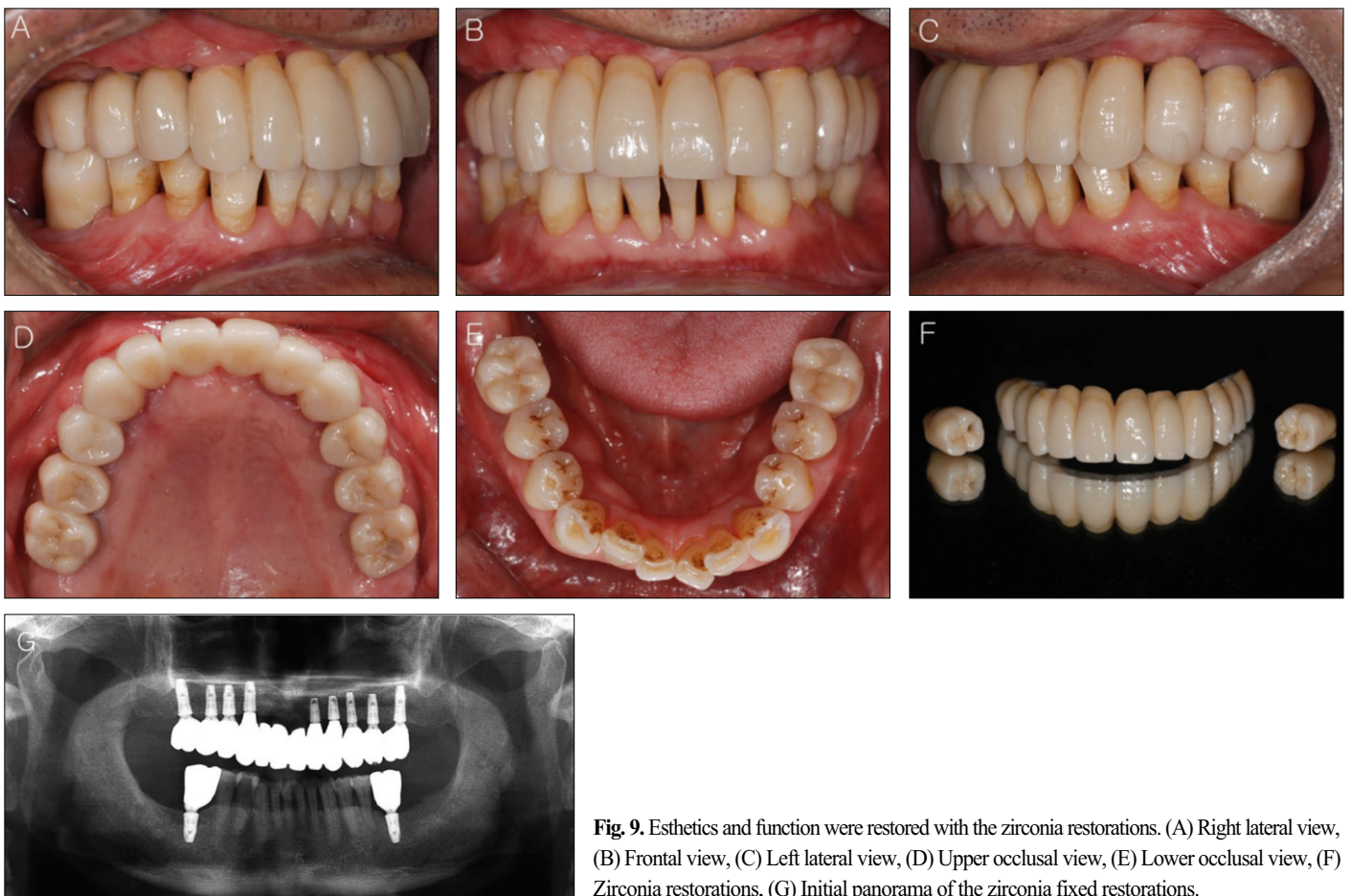


Fig. 9. Esthetics and function were restored with the zirconia restorations. (A) Right lateral view, (B) Frontal view, (C) Left lateral view, (D) Upper occlusal view, (E) Lower occlusal view, (F) Zirconia restorations, (G) Initial panorama of the zirconia fixed restorations.

임플란트 최종 보철물의 유지형태는 크게 나사 유지형 보철물과 시멘트 유지형 보철물로 구분된다. 나사 유지형 보철물은 제작 과정이 복잡하고 교합면의 나사 구멍 형성으로 인해 심미적인 부위에는 사용이 제한된다. 또한 이상적인 교합 형성이 어렵고 제한된 교합 접촉점을 갖게 되어 편심 하중에 노출되기 쉽고, 이로 인해 보철물의 파절 및 나사 풀림 등의 합병증을 초래할 수 있다.^{14,15}

시멘트 유지형 보철물은 기공과정이 간단하고 교합, 심미, 수동적인 적합 등의 이점이 있다. 하지만 유지력에 대한 조절이 어려워 보철물이 빈번히 탈락하거나 강한 유지력으로 보철물을 제거하기 힘든 경우가 발생한다. 또한 보철물의 변연이 치은연하로 깊은 경우, 잉여 시멘트로 인한 임플란트 주위염에 이환되기 쉽다.^{16,17}

따라서, 나사 유지형과 시멘트 유지형의 장점을 결합한 나사-시멘트 유지형 보철물이 소개되어 사용되고 있다. 이는 임플란트 지대주와 상부 보철물을 합착한 상태에서 구강 외로 제거가 가능하여 잉여 시멘트를 제거할 수 있으며 지대주와 보철물 간의 오차를 구강 외에서 쉽게 수정할 수 있다.^{18,19}

또한 지대주와 보철물의 수동적 적합을 통해 나사 풀림과 임플란트 구성 요소의 파절을 줄일 수 있고, 임플란트 주위 골의 응력으로 인한 변연골 흡수와 골 유착의 실패를 낮출 수 있다.^{15,20}

따라서 본 증례는 심미적으로 중요한 상악 전치부는 시멘트-유지형 보철물을, 구치부는 나사-시멘트 유지형 보철물을 제작하였다.

최근 문헌고찰 연구에서는 치주질환 경험자의 장기간의 임플란트 성공률 및 생존률은 치주적으로 건강한 환자보다 상대적으로 낮은 값을 보고하였다.²¹ 따라서, 치주질환에 이환된 환자에서 임플란트 보철 수복을 하는 경우에는 적극적인 구강 위생관리와 정기적인 재내원 검사가 필수적이다.

결론

본 증례는 심한 치조골 흡수를 보인 환자에게 치주치료, 골 이식 및 연조직 이식을 동반한 임플란트 식립과 보철치료를 통하여 기능 및 심미적으로 우수한 결과를 얻었다. 보철물 장착 6개월 유지 및 관리 평가 시에도 안정된 교합과 좋은 구강위생관리를 보여 주었다.

References

1. Brånemark PI, Svensson B, van Steenberghe D. Ten-year survival rates of fixed prostheses on four or six implants ad modum Brånemark in full edentulism. *Clin Oral Implants Res* 1995;6:227-31.
2. Buser D, Ingimarsson S, Dula K, Lussi A, Hirt HP, Belser UC. Long-term stability of osseointegrated implants in augmented bone: a 5-year prospective study in partially edentulous patients. *Int J*

- Periodontics Restorative Dent* 2002;22:109-17.
3. Chiapasco M, Zaniboni M, Boisco M. Augmentation procedures for the rehabilitation of deficient edentulous ridges with oral implants. *Clin Oral Implants Res* 2006;17:136-59.
4. Hämmerle CH, Jung RE, Feloutzis A. A systematic review of the survival of implants in bone sites augmented with barrier membranes (guided bone regeneration) in partially edentulous patients. *J Clin Periodontol* 2002;29:226-31.
5. Listgarten MA, Lang NP, Schroeder HE, Schroeder A. Periodontal tissues and their counterparts around endosseous implants. *Clin Oral Implants Res* 1991;2:1-19.
6. Schroeder A, van der Zypen E, Stich H, Sutter F. The reactions of bone, connective tissue, and epithelium to endosteal implants with titanium-sprayed surfaces. *J Maxillofac Surg* 1981;9:15-25.
7. Bachhav VC, Aras MA. Zirconia-based fixed partial dentures: a clinical review. *Quintessence Int* 2011;42:173-82.
8. Misch CE. *Contemporary Implant Dentistry*. 3rd ed. St. Louis; CV Mosby; 2009. p. 367-88.
9. Koo S, Dibart S, Weber HP. Ridge-splitting technique with simultaneous implant placement. *Compend Contin Educ Dent* 2008;29:106-10.
10. Brånemark PI, Hansson BO, Adell R, Breine U, Lindström J, Hallén O, Ohman A. Osseointegrated implants in the treatment of the edentulous jaw. Experience from a 10-year period. *Scand J Plast Reconstr Surg Suppl* 1977;16:1-132.
11. Stanford CM. Application of oral implants to the general dental practice. *J Am Dent Assoc* 2005;136:1092-100.
12. Misch CE. *Contemporary Implant Dentistry*. 2nd ed. St. Louis; CV Mosby; 1999. p. 534.
13. Lindhe J. *Clinical Periodontology and Implant Dentistry*. 5th ed. Blackwell; 2008. p. 1170, 1175-6.
14. Taylor TD. Prosthodontic problems and limitations associated with osseointegration. *J Prosthet Dent* 1998;79:74-8.
15. Zarb GA, Schmitt A. The longitudinal clinical effectiveness of osseointegrated dental implants: the Toronto study. Part III: Problems and complications encountered. *J Prosthet Dent* 1990;64:185-94.
16. Goodacre CJ, Kan JY, Rungcharassaeng K. Clinical complications of osseointegrated implants. *J Prosthet Dent* 1999;81:537-52.
17. Pauletto N, Lahiffe BJ, Walton JN. Complications associated with excess cement around crowns on osseointegrated implants: a clinical report. *Int J Oral Maxillofac Implants* 1999;14:865-8.
18. Aparicio C. A new method for achieving passive fit of an interim restoration supported by Brånemark implants: a technical note. *Int J Oral Maxillofac Implants* 1995;10:614-8.
19. Preiskel HW, Tsolka P. The DIA anatomic abutment system and telescopic prostheses: a clinical report. *Int J Oral Maxillofac Implants* 1997;12:628-33.
20. Kallus T, Bessing C. Loose gold screws frequently occur in full-arch fixed prostheses supported by osseointegrated implants after 5 years. *Int J Oral Maxillofac Implants* 1994;9:169-78.
21. Salvi GE, Zitzmann NU. The effects of anti-infective preventive measures on the occurrence of biologic implant complications and implant loss: a systematic review. *Int J Oral Maxillofac Implants* 2014;29:292-307.

하악 자연치열에 대합되는 상악 임플란트 전악 수복 증례

김인주 · 박종희 · 박주미 · 송광엽 · 안승근 · 서재민*

전북대학교 치의학전문대학원 치과보철학교실, 구강생체과학연구소, 전북대학교병원 의생명연구원

치주질환에 의해 수평적, 수직적 골흡수를 보이는 환자에게 전악 임플란트 고정성 보철수복 치료를 계획한 경우에는 저작 기능, 심미, 발음 등을 고려한 임플란트 식립이 필요하다. 이를 위해 철저한 임상적, 방사선학적 진단이 필요하며 광범위한 골이식과 연조직 이식술이 요구되기도 한다. 아직까지도 골이식한 상악에 대한 적절한 임플란트 식립 개수, 하부구조물 분할 여부 및 상부 구조물의 유지 방법 등에 대한 명확한 지침이 마련되어 있지 않기 때문에 진단과정에서 이를 고려한 검사가 요구된다. 본 증례에서는 치주질환 병력이 있는 환자에서 상, 하악 다수 치아 발거 및 치주 치료 후, 골이식 및 연조직 이식을 동반한 다수 임플란트 식립과 하악 자연 치열에 대합되는 상악 임플란트 전악 보철수복을 통하여 기능적, 심미적으로 만족할 만한 결과를 얻었기에 이를 보고하고자 한다. (*대한치과보철학회지* 2015;53:51-7)

주요단어: 치조골 흡수; 경조직 이식; 연조직 이식; 임플란트; 지르코니아

*교신저자: 서재민

561-756 전북 전주시 덕진구 덕진동 664-14

전북대학교 치의학전문대학원 치과보철학교실

063-250-2696; e-mail, jmseo@jbnu.ac.kr

원고접수일: 2014년 11월 5일 / 원고최종수정일: 2014년 12월 23일 / 원고채택일:

2015년 1월 14일

© 2015 대한치과보철학회

CC 이 글은 크리에이티브 커먼즈 코리아 저작자표시-비영리 3.0 대한민국 라이선스에 따라
이용하실 수 있습니다.