

상아질 형성 부전증 환자에서 CAD/CAM 단일 구조 지르코니아를 이용한 완전구강회복 증례

김민규¹ · 김성훈^{1*} · 이재봉¹ · 한중석¹ · 여인성¹ · 하승룡²

¹서울대학교 치과대학 치과보철학교실, ²아주대학병원 치과학교실

Full-mouth rehabilitation with CAD/CAM monolithic zirconia in dentinogenesis imperfecta: a case report

Min-Kyoo Kim¹, Sung-Hun Kim^{1*}, Jai-Bong Lee¹, Jung-Suk Han¹, In-Sung Yeo¹, Seung-Ryong Ha²

¹Department of Prosthodontics and Dental Research Institute, School of Dentistry, Seoul National University, Seoul, Republic of Korea

²Department of Dentistry, Ajou University, School of Medicine, Suwon, Republic of Korea

Dentinogenesis Imperfecta, with a high incidence rate of 1 : 6 - 8000, is inherited by autosomal dominant genetic transmission. This dental disorder causes discoloration of the teeth and the enamel and dentin show hypoplastic or hypocalcified defects which lead to frequent fractures and rapid attrition. Therefore, timely treatment is necessary for the preservation of the remaining teeth. In this particular case, a 19-year-old patient suffering from Type 1 dentinogenesis imperfecta showed signs of brownish hued teeth with multiple fractures, a loss of vertical dimension, excessive interdental space in the maxillary anterior teeth, and a lack of 5 posterior teeth. To improve the esthetic appearance of the anterior teeth, the vertical dimension was increased. Resin caps were used to alleviate the difficulty of taking an impression of multiple teeth at once. Monolithic zirconia materials used in this case showed high fracture strength and the ability to mask the discoloration of the teeth and therefore, functionally and esthetically favorable results were achieved. (*J Korean Acad Prosthodont* 2014;52:317-23)

Key words: Dentinogenesis imperfecta; Zirconia; Full-mouth rehabilitation

서론

상아질 형성 부전증은 6,000-8,000명 중 1명 정도 발생하는 상염색체 우성 유전 질환이다.¹ Shields 등²의 분류에 따르면 상아질 형성 부전증을 다음 3가지로 나눌 수 있다. 제1형은 골 형성 부전증을 동반한 경우이고 2형, 3형은 단독으로 발생하는데 임상적, 조직학적, 방사선학적으로는 제1형, 2형이 공통적이지만 제1형은 골 형성 부전증을 동반하는 경우이다. 제3형은 제1, 2형과 달리 치수강이 넓고 Shell teeth라고 불리는 방사선학적 특징을 보인다. 유전학적으로는 제2형과 3형이 dentin sialophosphoprotein을 만드는 유전자의 돌연변이로 발생하는 공통점이 있

다.³ 임상적으로 공통된 특징은 갈색에서 푸른색의 치아변색을 보인다는 것과, 저형성, 및 저석회화된 법랑질이 쉽게 떨어져 나가고 상아질이 노출되면 급속한 교모가 진행된다는 점이다. 반면에 교모가 심해서 교합면이 평탄하고 자가 세정이 잘 되는 편이라 우식 이환율은 다소 낮은 편이다.⁴ 조직학적으로는 상아 법랑질 경계의 Scalloped 형태가 없이 편평하게 상아질과 법랑질이 만나기 때문에 이 부분에서 분리가 일어난다고 알려져 있었다.⁵ 하지만 실제로 상아 법랑질 경계의 형태는 정상이나 상아세관의 수가 감소해 있고 법랑질과 상아질의 결정 구조가 불규칙적이어서 각각의 층에서 탈락이 일어나게 된다.^{6,7} 따라서 적절한 시기에 치료를 시행하지 않으면 치관 파절

*Corresponding Author: Sung-Hun Kim

Department of Prosthodontics and Dental Research Institute, School of Dentistry, Seoul National University, 275-1, Yeongeong-dong, Jongno-gu, Seoul, 110-768, Republic of Korea
+82 2 2072 2661; e-mail, ksh1250@snu.ac.kr

Article history: Received 10 June, 2014 / Last Revision 14 July, 2014 / Accepted 21 July, 2014

© 2014 The Korean Academy of Prosthodontics

© This is an Open Access article distributed under the terms of the Creative Commons Attribution Non-Commercial License (<http://creativecommons.org/licenses/by-nc/3.0>) which permits unrestricted non-commercial use, distribution, and reproduction in any medium, provided the original work is properly cited.

과 교모, 마모 등으로 치아를 상실하게 된다. 이러한 경향은 특히 유치열에서 더 심해 상아질 형성 부전증을 가지고 있는 어린 환자의 경우 적극적인 치료가 필요하고 치료 자체도 더 광범위한 경우가 많다. Sapir와 Shapira⁸는 유치열의 상아질 형성 부전증 환자를 치료함에 있어 유전치가 맹출하는 시기와 영구치가 맹출하는 시기 2단계로 나누어 전신마취 하에 각각 기성 폴리카보네이트, 기성 스테인리스 스틸 금관으로 수복해줄 것을 제시하였다. 영구치의 경우 과거에는 성인이 될 때까지 치료하지 않고 관찰하다가 성인이 되면 남은 치아를 모두 발거하고 총의치를 제작하는 경우가 대부분이었으나 최근에는 컴포지트레진, 라미네이트, 기성금속관, 피개 의치를 이용한 치료방법들이 더 추천된다.⁹ 임플란트를 이용해 치료하는 증례도 보고되고 있으나 임플란트 시술은 골 형성 부전증을 동반하는 제 1형 상아질 형성 부전증 환자에게는 상대적인 금기증으로 분류되기 때문에 주의해서 진행할 필요가 있다.¹⁰ 따라서 상아질 형성 부전증 환자를 치료할 때는 유치열부터 혼합치열기와 영구치열기 2단계로 나누어 보다 적극적인 치료를 통해 치아가 교모로 인해 상실되는 것을 막고 환자의 심미와 기능적인 문제가 발생하는 것을 미연에 방지하는 것이 중요하다. 또한 영구치열의 완전 구강 회복술은 상악의 성장이 안정화되면 시행하는 것이 심미적으로 우수한 결과를 보인다고 하였다.¹¹ 본 증례는 상아질 형성 부전증 환자를 CAD/CAM 단일 구조 지르코니아를 이용한 고정성 보철물로 수복하여, 기능적인 면과 심미적인 면에서 만족스러운 결과를 얻었기에 보고한다.

증례

본 환자는 19세 남자로 치아 색상이 비정상적이고 치질이 자꾸 부서져 임플란트를 식립해야 하는지 아니면 의치를 사용해야 하는지 상담하기 위해서 본원 치과 보철과에 내원하였다. 환자는 전신질환으로 골 형성 부전증을 갖고 있었고 2010년 소아치과를 통해 본원에 처음 내원했을 때 성장이 완료되면 최종 보철 치료를 진행하기로 하였다. 최종보철을 할 시기가 되기 전까지 치관 파절 등의 문제가 생겼을 시에만 구강외과로

발치를 위해 내원하였다. 2013년 치과 보철과로 내원하였을 당시 좌측 상악 제2소구치, 제1대구치, 우측 하악 제1대구치는 치관 파절로 상실하였고, 매복되었던 우측 상악 제2대구치는 발치된 상태였다. 진단 모형을 위한 인상 채득 과정에서 좌측 하악 제1대구치도 치관 파절이 발생하여 발거되었다(Fig. 1A). 환자의 치아는 전반적으로 갈색 및 회색 빛을 보이고 있었고, 법랑질 및 상아질의 파절이 관찰되었으며, 이와 더불어 교합면 마모가 다소 진행되어 있었다. 전치부에는 치간부 공간이 존재하였으며 절단 교합을 보이고, 오른쪽 구치부는 엇갈린 교합을 보이고 있었다(Fig. 2). 교정과에서는 교정으로 치료하는 것보다는 보철로 공간을 수복하는 것이 좋을 것이라는 의견을 제시하였고 보철 치료만으로 환자의 심미와 기능을 회복하기로 하였다.

치료를 시작하기에 앞서 수직 고경 감소가 있었는지 여부를 확인하는 것이 전악 수복치료에 있어 중요한 첫 단계이다. 환자의 구치부 지지 상실 유무, 마모의 병력, 발음 및 안모 평가, 안정위에서의 악간 공간 분석을 통해서 봤을 때 수직 고경 감소는 뚜렷하지 않았고 치조골의 보상성 성장이 이루어 졌다고 보는 것이 합당하였다. 하지만 구조적으로 약한 치질로 인해 교합면 마모 및 파절이 발생하였고 약간의 수직고경 감소는 있었을 것으로 결론내렸다. 또한, 안궁 이전을 통해 진단 모형을 부착하고 수복을 위한 공간을 확인한 결과 전치부의 치간부 공간이 넓어 심미적인 상하악 중절치 회복을 위해서 치관부 길이를 조금 증가시킬 필요가 있었다. 상악 중절치의 이상적인 가로 세로 길이 비율을 고려하여, 상하악 중절치의 중앙협면 치은선을 기준으로 3 mm 증가시키기로 하였다. 이 높이에 맞추어 교합 안정 장치를 제작하였고 수직 고경을 증가시키기 전에 측두하악관절 파노라마 방사선 사진을 촬영하여 특이소견이 없는지 먼저 확인하였다(Fig. 1B, Fig. C). 하악 과두의 골 밀도는 다소 감소해 있었으나 임상적으로 특별한 문제는 보이지 않아서 가역적인 치료로서 1달 정도 교합 안정 장치를 장착하는 것을 계획하였다. 교합 안정 장치를 착용하고 자유공극을 측정해본 결과 2 mm 정도로 허용할 만한 수준임을 확인한 후 1달간 높아진 수직 고경에 대한 적응을 관찰하고 이 수

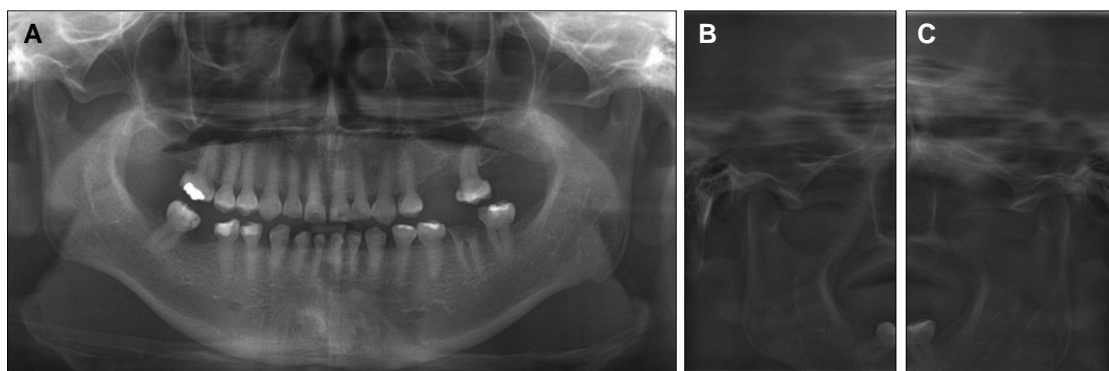


Fig. 1. Initial radiographs of the patient. (A) Panoramic radiograph, (B) Right TMJ panorama, (C) Left TMJ panorama.

직 고경에 맞추어 진단 왁스 형성을 시행하였다. 하악의 교합 평면은 Broadrick flag를 이용해 설정하였고, 측방운동 시 견치 유도가 되게 조정하였다. 최종 삭제 시 전치부는 0.5 mm 치은 연하로, 구치부는 치은 상으로 chamfer 마무리선을 적용하였다. 진단 왁스 형성을 이용해 PMMA 계열의 재료로 만든 임시 보철물을 치아 삭제 후 장착하였다(Fig. 3). 임시 보철물을 장착할 때 교합 안정 장치를 분할하여 3 mm 거상한 수직 고경을 그대로 임시 보철물로 옮길 수 있게 하였다. 약 3개월 간의 심미, 기능, 교합거상에 대한 적응을 평가한 후 Polyvinyl siloxane (Imprint™ II Garant™ light body, 3M ESPE, St. Paul, MN, USA)으로 인상을 채득하였다. 환자의 타액 분비량이 지나치게 많아 여러 번 시도에도 불구하고 전악 인상에서 잘 나오지 않은 지대치는 부분 인상 트레이로 채득하였다. 이 후 변연 부위가 완전하게 나온 지대치에서 레진 캡을 만들고 구강 내에서 지대치에 안착하고

변연 적합성을 확인한 후 픽업 인상을 채득하고 레진 캡에 인상이 잘 나온 지대치의 세퍼레이팅 다이를 위치시키고 경석고를 부어 최종 작업모형을 다시 제작하였다(Fig. 4). 안궁 이전을 통해 임시 보철물 상태의 모형을 먼저 교합기에 부착하였다. 구강 내에서 채득한 측방 교합간 기록을 이용해 과로 경사를 조정하였고, 임시 보철물의 전방 유도를 복제하기 위해 자가 중합형 레진(Quickly resin, Nissin, Japan)을 이용하여 맞춤형 전치 유도판을 제작하였다. 이 후 진료실 재부착을 통해 작업 모형을 부착하였다. 최종 보철물의 재료 선택은 환자의 상황과 요구, 술자의 판단에 따라 이루어 지게 되는데 하악의 절단 교합 경향이 심해 포세린 파절이 우려되었고, 지대치의 변색을 확실하게 가리기 위해서 CAD/CAM 단일구조 지르코니아(rainbow™ Trans Block, Dentium, Seoul, Korea)를 이용하였다. 최종 광택 처리를 하기 전에 환자의 구강에 보철물을 시적한 후 픽

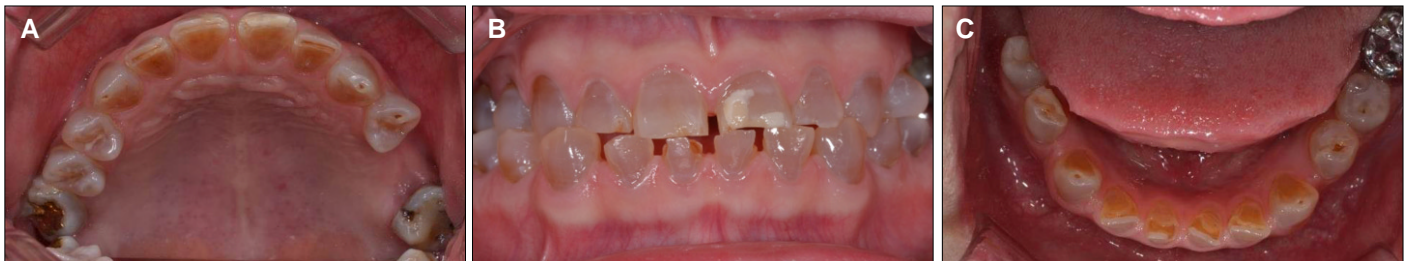

Fig. 2. Initial intraoral photographs. (A) Maxillary occlusal view, (B) Frontal view, (C) Mandibular occlusal view.

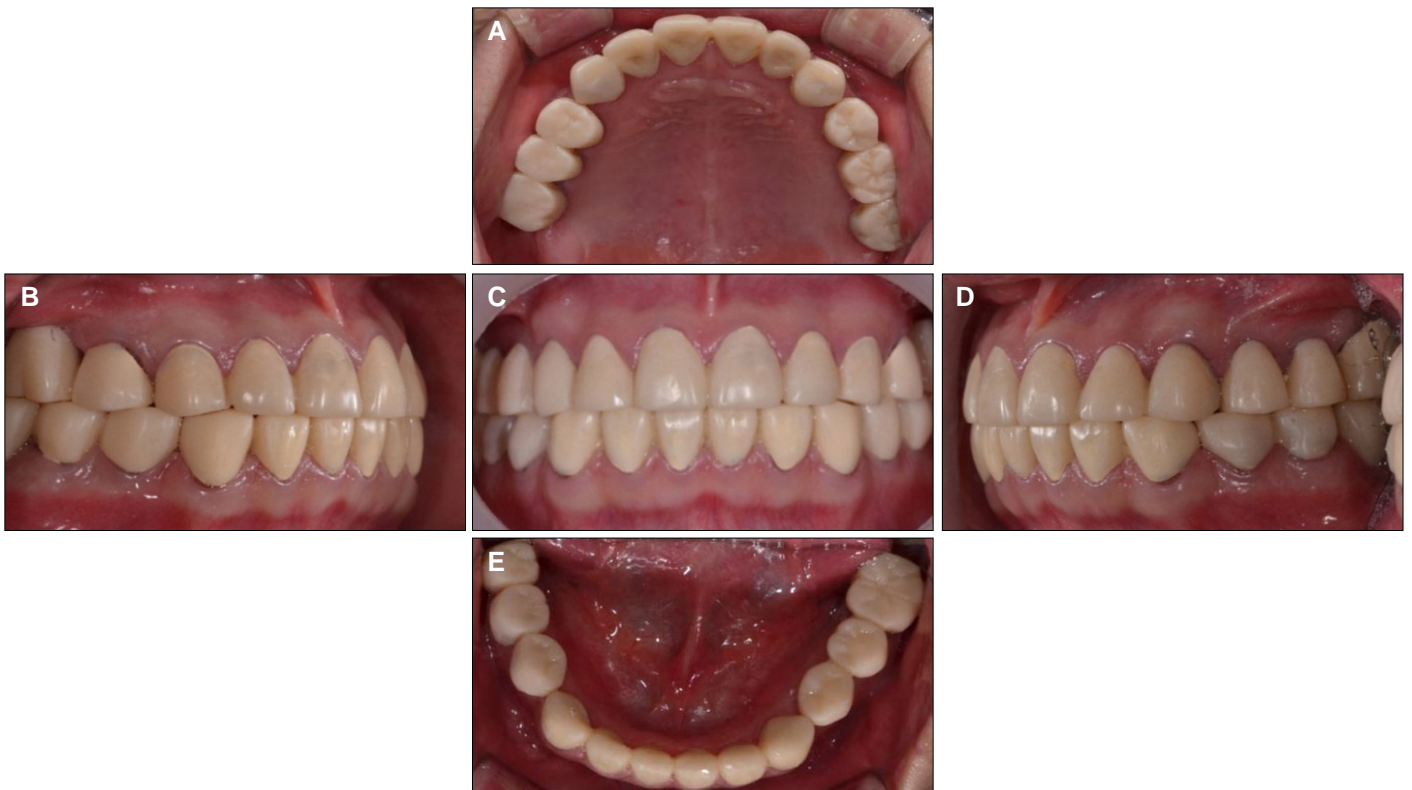


Fig. 3. Provisional Prostheses. (A) Maxillary occlusal view, (B) Lateral view (right), (C) Frontal view, (D) Lateral view (left), (E) Mandibular occlusal view.

업 인상 채득하여 진료실 재부착 과정을 통해 미세한 교합 조정을 실시하였다. 처음 진단 왁스 형성 시 설정한 견치 유도 교합 양식을 재확인 하였다(Fig. 5E, G). 채색 및 광택 처리를 하고 산화 지르코늄과 화학적으로 결합 가능한 레진 시멘트(RelyX unicem, 3M ESPE, St. Paul, MN, USA)를 사용하여 접착하였다

(Fig. 5). 2차 우식의 발생을 막기 위해 구강위생 관리에 대한 교육을 시행하고 3개월마다 정기적인 불소 도포를 시행하기로 하였다. 또한, 교합안정장치를 제작하여 착용하도록 지시하였다. 3개월 뒤 측두하악관절 파노라마 방사선 사진을 촬영하여 특별한 변화가 관찰되지 않음을 확인하였고, 심미적, 기능적으

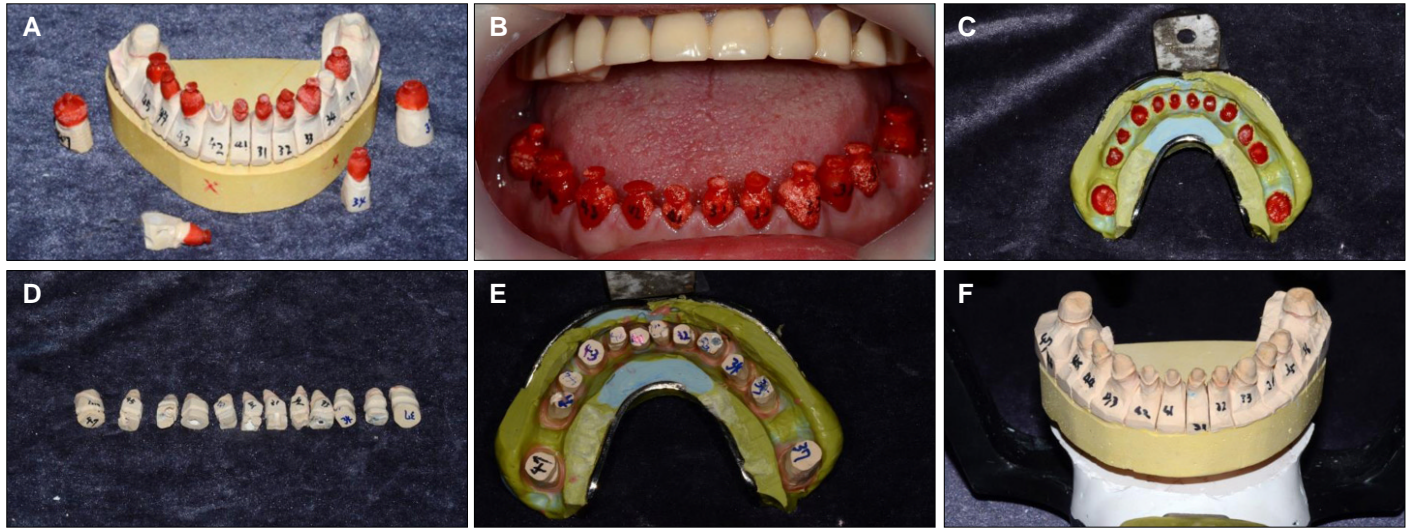


Fig. 4. Pick up impression using Resin caps. (A) Fabrication of the resin caps, (B) Checking for the fitness of the resin caps in oral cavity, (C) Pick-up impression, (D) Separation dies, (E) Positioning of the separation dies into the resin caps, (F) Fabrication of the working cast.

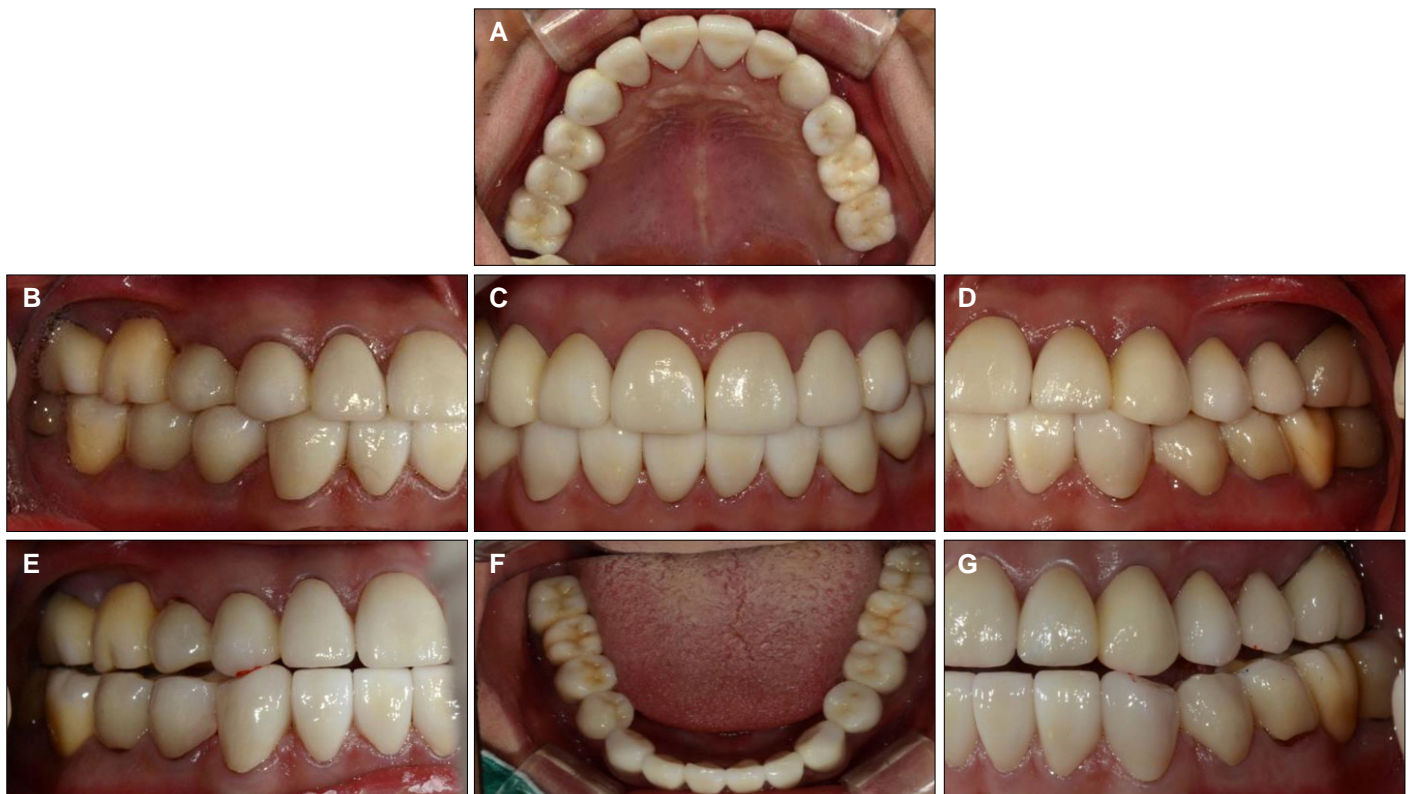


Fig. 5. Intra oral photographs after the placement of definitive prostheses (CAD/CAM monolithic zirconia). (A) Maxillary occlusal view, (B) Lateral view (right), (C) Frontal view, (D) Lateral view (left), (E) Right working movement, (F) Mandibular occlusal view, (G) Left working movement.

로 만족할 만한 결과를 얻을 수 있었다.

고찰

상아질 형성 부전증 환자를 치료할 때는 기존의 치질을 최대한 보존하는 것을 최우선으로 하여야 한다. 이를 위해서는 조기에 질환을 진단하고 적절한 시기에 적극적인 치료를 해야 한다. 유치열의 치아는 교모나 파절에 영구치보다 더 취약하기 때문에 수직 고경 감소가 동반되고 측두하악관절의 문제도 초래할 수 있다.⁸ 하지만 영구치에서는 그 정도가 덜하여 교모가 급속하게 진행되지는 않는 것으로 보인다. 따라서 치조골의 보상성 성장이 이루어졌다고 보이며 수직 고경의 감소는 심하지 않았다고 추정할 수 있다. 또한 안모, 구치부 지지, 발음, 안정위에서 약간 공간 등을 평가해봤을 때도 수직 고경 감소는 심하지는 않았다. 그럼에도 불구하고 수직 고경을 전치부 치은 기준으로 3 mm 증가시킨 것은 상악 전치부에 치간부 공간이 많이 존재했고 이를 교정 없이 폐쇄시키면서 심미적인 중절치 가로 세로 비율을 75-80%를 맞추기 위해서는 2-3 mm 정도 전치부 치관길이가 증가될 필요가 있었기 때문이다. 치관 연장술도 고려해 볼 수 있겠으나 치경부가 급격하게 줄어드는 형태로 인해 추후 치질 삭제량이 많아질 것을 예상할 수 있었으므로 치관 연장술 없이 진행하기로 하였다. Rivera-Morales와 Mohl¹²은 수직 고경 거상량이 크지 않아 안정위를 침범하지 않으면 높아진 수직 고경에 적응할 가능성이 있다고 하였고, Smith¹³도 거상된 수직 고경이 안정위를 침범하게 되면 근활성이 증가한다고 보고하였다. 본 증례에서는 거상된 수직 고경에서 자유 공극이 2 mm로 안정위를 침범하지 않는 것을 확인하였고 1달 정도 거상된 수직 고경에 적응하는지 지켜보았다.

치아 삭제 시 치질은 최대한 보존하는 것이 중요하다고 생각되어 삭제량은 최소로 하였다. 하지만 몇몇 임상가들은 치아 삭제 시 법랑질을 모두 포함해서 제거할 것을 제안하였다.^{10,14} 이들은 상아 법랑질 경계의 Scallop이 편평해서 법랑질이 잘 떨어져나간다는 가설에 기반하고 있는데 이 가설에 반대되는 관찰 결과들이 존재하기 때문에 그들의 제안을 조금 더 비판적으로 받아들이는 필요는 있다.⁶⁷ 그 외에도 상아질 형성 부전증 환자를 치료함에 있어서 주의해야 할 점들을 살펴보면 우선 미백의 효과가 떨어져 보철적으로 해결하는 수밖에 없다는 점과 근관이 폐쇄되는 제1형, 2형 상아질 형성 부전증의 경우 신경치료의 예후가 불량하다는 점, 접착 시스템을 통한 혼성층 형성이 잘 안 된다는 점 등이 있다. 또한 제1형의 경우 골 형성 부전증을 동반하므로 보철물을 장착할 때 과도한 힘을 줄 경우 하악골의 골절을 초래할 수도 있으므로 주의해야 한다.¹⁵

재료 선택에 있어서 본 증례의 환자의 경우 골격성 III급 환자로 전치부는 절단 교합을 하고 있었다. 임시 보철물을 통해 절단 교합을 정상 교합으로 수복하고 견치 유도를 만들어 주었으나 견치의 임시 보철물에 잦은 시멘트 유출이 발생하여 측

방운동 시 전치의 절단연이 조금 유도되게 조절할 수 밖에 없었다. 따라서 최종 보철물을 비니어링 하여 제작할 경우 파절의 가능성이 있어 단일 구조 세라믹으로 수복하는 것이 좋을 것이라 생각되었다. 강도를 고려했을 때 글래스 세라믹인 리튬 디실리케이트와 다결정질 세라믹인 지르코니아 모두 사용 가능하지만 전자로 수복할 경우 변색이 심한 지대치의 색을 충분히 차단할 수 없었을 것으로 예상되었고, 또한 치질을 최대한 보존하기 위해 삭제량이 적어야 하는데 이를 위해서도 강도가 가장 뛰어난 세라믹인 지르코니아를 사용하는 것이 최선의 선택이었다.

지대치 인상 과정에서 하악의 경우 모든 지대치가 한번에 정확하게 나오는데 실패하였다. 지대치 변연이 명확하게 나오지 않은 경우 이에 해당하는 치아는 부분 트레이로 다시 인상을 채득하였다. 경석고로 모형을 제작한 후에 인상이 잘 나온 지대치들만 골라서 세퍼레이팅 다이를 제작한 후 교합면에 언더컷을 가지는 형태로 레진 캡을 만들었다. 이 레진 캡의 적합도를 구강 내에서 확인하고 픽업인상을 채득하였다. 세퍼레이팅 다이의 하방에 언더컷 형태를 만들고 인상체에 픽업으로 채득된 레진 캡에 전부 확실하게 위치 시킨 뒤 변연부는 왁스로 보호하고 경석고를 이용하여 최종 작업 모형을 제작하였다. 이러한 방법을 통해 전악 인상 시 한번에 모든 지대치가 잘 나오는 것이 불가능한 상황을 극복할 수 있었다. 미세한 교합 오차가 발생할 수 있으나 이는 진료실 재부착을 통해 해결하였다.

최종 보철물을 접착할 때는 레진 시멘트를 사용하였다. 진정한 의미의 혼성층 형성이 안됨에도 불구하고 Rely X unicem을 사용한 이유는 상아세관 수가 줄어들어있기는 하지만 접착시스템을 사용하는 것이 합착하는 것보다는 유지력이 더 높고 보철물 표면의 산화 지르코늄과도 화학적으로 결합이 가능한 이원 중합형 레진 시멘트이기 때문이다.

상아질 형성 부전증 환자의 치아에서는 우식 이환율은 상대적으로 낮은 편이나 본 증례의 환자는 이차 우식으로 인한 치관 파절을 이미 경험한 적이 있기 때문에 정기적인 불소 도포를 시행하여 이차 우식 발생을 차단하는 것이 중요하다. 또한 정기적으로 측두하악관절 파노라마 방사선 사진을 촬영하여 교합 거상에 따른 측두하악관절 장애가 발생하지 않는지 관찰이 필요할 것으로 생각된다.

결론

본 증례에서 나타난 바와 같이 변색된 치아와 빈번한 치관 파절을 보이는 제1형 상아질 형성 부전증 환자에서 단일구조 지르코니아 수복물로 보철 치료하여 파절에 대한 높은 저항을 보이고 치아의 변색을 효과적으로 차단하고 양호한 치주 반응을 유도해 기능적으로나 심미적으로 만족스러운 결과를 얻을 수 있었으며, 단일구조 지르코니아를 상아질 형성 부전증 환자의 보철 수복 재료로 사용할 수 있는 가능성을 발견할 수 있었다.

References

1. Witkop CJ Jr. Recent advances in dental genetics. *J Dent Res* 1963;42:1262-75.
2. Shields ED, Bixler D, el-Kafrawy AM. A proposed classification for heritable human dentine defects with a description of a new entity. *Arch Oral Biol* 1973;18:543-53.
3. O'Connell AC, Marini JC. Evaluation of oral problems in an osteogenesis imperfecta population. *Oral Surg Oral Med Oral Pathol Oral Radiol Endod* 1999;87:189-96.
4. Darendeliler-Kaba A, Maréchaux SC. Hereditary dentinogenesis imperfecta: a treatment program using an overdenture. *ASDC J Dent Child* 1992;59:273-6.
5. Sunderland EP, Smith CJ. The teeth in osteogenesis and dentinogenesis imperfecta. *Br Dent J* 1980;149:287-9.
6. Hall RK, Manière MC, Palamara J, Hemmerlé J. Odontoblast dysfunction in osteogenesis imperfecta: an LM, SEM, and ultrastructural study. *Connect Tissue Res* 2002;43:401-5.
7. Wiczorek A, Loster J. Dentinogenesis imperfecta type II: ultrastructure of teeth in sagittal sections. *Folia Histochem Cytobiol* 2013;51:244-7.
8. Sapir S, Shapira J. Dentinogenesis imperfecta: an early treatment strategy. *Pediatr Dent* 2001;23:232-7.
9. Bouvier D, Duprez JP, Morrier JJ, Bois D. Strategies for rehabilitation in the treatment of dentinogenesis imperfecta in a child: a clinical report. *J Prosthet Dent* 1996;75:238-41.
10. Henke DA, Fridrich TA, Aquilino SA. Occlusal rehabilitation of a patient with dentinogenesis imperfecta: a clinical report. *J Prosthet Dent* 1999;81:503-6.
11. Bouvier D, Leheis B, Duprez JP, Bittar E, Coudert JL. Dentinogenesis imperfecta: long-term rehabilitation in a child. *J Dent Child (Chic)* 2008;75:192-6.
12. Rivera-Morales WC, Mohl ND. Relationship of occlusal vertical dimension to the health of the masticatory system. *J Prosthet Dent* 1991;65:547-53.
13. Smith BH. Changes in occlusal face height with removable partial prostheses. *J Prosthet Dent* 1975;34:278-85.
14. Moundouri-Andritsakis H, Kourtis SG, Andritsakis DP. All-ceramic restorations for complete-mouth rehabilitation in dentinogenesis imperfecta: a case report. *Quintessence Int* 2002;33:656-60.
15. American Academy on Pediatric Dentistry Council on Clinical Affairs. Guideline on oral health care/dental management of heritable dental development anomalies. *Pediatr Dent* 2008-2009;30:196-201.

상아질 형성 부전증 환자에서 CAD/CAM 단일 구조 지르코니아를 이용한 완전구강회복 증례

김민규¹ · 김성훈^{1*} · 이재봉¹ · 한중석¹ · 여인성¹ · 하승룡²

¹서울대학교 치과대학 치과보철학교실, ²아주대학병원 치과학교실

상아질 형성 부전증은 발병율이 1:6-8000정도인 상염색체 우성 유전질환으로 변색된 치아, 저 형성, 저 석회화된 법랑질과 상아질로 인해 잦은 파절이 발생하고 교모가 급속도로 진행된다. 따라서 적절한 시기에 적극적인 치료를 하는 것이 잔존 치아를 오래 보존할 수 있는 유일한 방법이다. 본 증례의 환자는 제1형 상아질 형성 부전증을 가지고 있는 19세 남자로 갈색 빛의 치아와 곳곳에 파절된 법랑질, 약간의 수직 고경 상실, 상하 전치부 치간 공간 존재, 구치부 5개의 치아 상실을 보이고 있었다. 전치부 심미성과 약간의 수직 고경 상실을 고려해 수직 고경을 증가시켰다. 인상 채득 과정에서 다수치아 인상의 어려운 점을 레진 캡을 이용하여 극복하는 방법을 사용하였고 치아 변색을 가리고 강한 강도를 가지는 단일 구조 지르코니아를 이용한 고정성 보철물로 최종 수복하였다. 일련의 치료 과정을 통하여 심미적, 기능적으로 만족할 만한 결과를 얻었기에 보고하는 바이다. (대한치과보철학회지 2014;52:317-23)

주요단어: 상아질 형성 부전증; 지르코니아; 완전구강 회복술

*교신저자: 김성훈

110-768 서울 종로구 연건동 275-1 서울대학교 치과대학 치과보철학교실

02-2072-2661; e-mail, ksh1250@snu.ac.kr

원고접수일: 2014년 6월 10일 / 원고최종수정일: 2014년 7월 14일 / 원고채택일: 2014년 7월 21일

© 2014 대한치과보철학회

이 글은 크리에이티브 커먼즈 코리아 저작자표시-비영리 3.0 대한민국 라이선스에 따라 이용하실 수 있습니다.