

타과와의 협진을 통한 다수치 결손을 동반한 성장기 환자의 보철 수복 증례

권금록* · 백장현 · 김현우

경희대학교 치의학전문대학원 치의학과 치과보철학교실

Interdisciplinary approach on oral rehabilitation of an adolescent patient with multiple missing teeth: a clinical report

Kung-Rock Kwon*, DMD, MSD, PhD, Janghyun Paek, DMD, MS, PhD, Hyun-Woo Kim

Department of Prosthodontics, School of Dentistry, Kyung Hee University, Seoul, Korea

In case of missing of permanent teeth by trauma or innate defect, the decision of treatment modalities and application timing have an important effect on the prognosis of oral rehabilitation. In this case report, interdisciplinary approach between the orthodontic and prosthodontic treatment, the way to re-establish the collapsed occlusal vertical dimension, and implant prosthetic considerations will be discussed. Proper diagnosis on teeth and craniofacial skeleton was made prior to treatment and provisional restorations were used in regard of growth patterns of the patient. Finally, the edentulous areas were restored with fixed implant prostheses. Diagnosis, treatment rationale and prognosis will be discussed thoroughly. (*J Korean Acad Prosthodont* 2013;51:339-46)

Key words: Congenital missing; Oligodontia; Occlusal vertical dimension; Growth and development

서론

외상이나 선천적 결손에 의한 영구치아의 결손은 교정이나 보철치료에 의해 수복될 수 있다.¹⁻⁵ 치아와 두개안면골상태에 대한 정확한 진단이야말로, 이들 방법 중 어느 것이 가장 적절한 한가를 선택하게 해준다. 다수치 결손을 가진 성장기 환자의 치료를 위해서는 성인 환자와는 달리 다음의 여러 요소들을 고려해야 한다. 우선, 두개안면골의 상태, 치아 상태, 연조직 profile, 환자 연령, 결손부위 및 숫자를 전반적으로 고려해야 한다.^{6,7} 또한, 치아 형태와 폭, 무치악부의 상태, 유치 만기잔존 여부, 연조직 또는 경조직 결손을 살펴야 한다.^{8,9} 뿐만 아니라, 환자의 치료 동기와 이해, 환자의 경제적 상태와 치과 위생 상태

도 치료기간 동안 비중있게 다루어야 한다.

치료의 순서에 따라서, 초기 두개안면골 상태, 악공간, 약간 관계를 파악한 후, 결손부 공간 처리를 위한 방법을 결정해야 할 것이다. 초기 임상 상태와 선택된 치료에 잘 따르더라도, 형태학적, 생물학적, 심미적 문제가 야기될 수 있는데, 이는 치료의 시기 또한 결과에 중요한 영향을 미친다는 점을 일깨운다.^{6,7}

결손부의 교정적인 공간 폐쇄(space closure)나 공간 획득(space opening) 혹은 유지(maintenance)시에 나타날 수 있는 많은 문제점으로, 전자의 경우에서 치아의 위치 이동에 따른 색조의 부조화와 형태의 차이를 들 수 있으며, 후자의 경우에서는 결손부를 대체해 주어야 하고 골의 형태 및 골량의 부족 등의 문제가 유발될 수 있다. 이에 대한 해결로써 대부분 보철적 수복이 필

*Corresponding Author: Kung-Rock Kwon

Department of Prosthodontics, School of Dentistry, Kyung Hee University,
Hoegi-dong 1, Dongdaemun-Gu, Seoul, 130-701, Korea
+82 2 958 9340; e-mail, krkwn@khu.ac.kr

Article history: Received August 20, 2013 / Last Revision September 5, 2013 / Accepted September 30, 2013

© 2013 The Korean Academy of Prosthodontics

© This is an Open Access article distributed under the terms of the Creative Commons Attribution Non-Commercial License (<http://creativecommons.org/licenses/by-nc/3.0>) which permits unrestricted non-commercial use, distribution, and reproduction in any medium, provided the original work is properly cited.

요하게 된다. 즉, 교합상태와 치료계획에서 선택된 교정적 공간 폐쇄(space closure)는 공간 획득(space opening) 혹은 유지(maintenance) 중에서 택일하고 이후 결손치아의 보철적 대체가 이루어진다.

이 증례보고의 목적은 전치부를 포함한 다수치가 결손된 성장기 환자의 치과치료 시, 기능적이면서도 심미적인 문제를 개선하는 방법에 관해서 소개하고자 함이다. 특히, 치료과정을 통해서 교정과의 보철과의 상호 보완적인 치료계획 수립의 필요성, 그리고 치료 시기를 고려한 예지성 있는 보철 치료 계획의 수립에 대해 재고해 보고자 한다.

증례보고

진단 및 교정적 접근

본 환자는 1984년 2월생으로 1999년 7월에 교정과로부터 보철과로 의뢰된 남아(당시 15세)였다. 구강 상태는 부분적 무치증(oligodontia)으로 인해 부분적인 치아 결손을 보였으며, 잔존하는

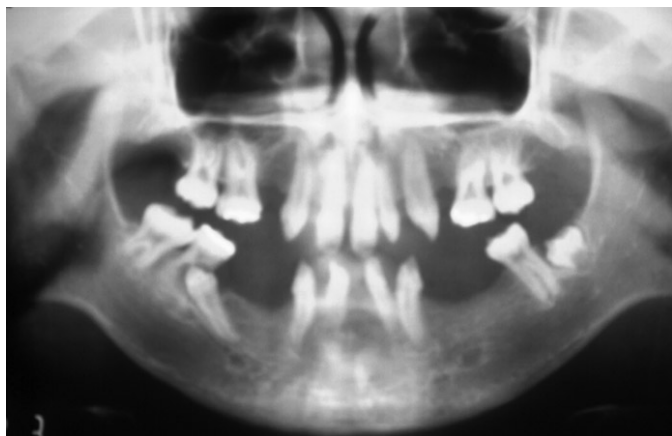


Fig. 1. Pre-operative panoramic radiograph (January 1999).

치아들도 형태적 기형을 가지고 있었다(Fig. 1, 2). 특이한 전신 병력은 보고되지 않았다.

다음은 1999년 3월 개인 병원에서 교정과로 의뢰된 당시의 본원 교정과에서 수립했던 진단과 치료계획이다. 이때 치료의 목표는 보철 치료를 전제로 한 치아의 재배열이었다(Table 1).

Step 1. Fixed appliance on #11, #13, #16, #17, #21, #22, #23, #26, #27

Step 2. Crown forming by adding resin on peg shaped tooth (#22)

Step 3. Surgical uncovering on #44

Step 4. Lower lingual arch

Step 5. Refer to prosthetic dentistry

; pontic spaces on #12, #15, #25, #41, and #31

Table 1. Diagnosis and treatment objectives

Diagnosis	Skeletal Class 1, Spacings, Microdontia, Oligodontia	
Tx. Objectives	Upper	1. Correction of rotated teeth (#16, #26) 2. Space adjustment for fixed partial denture. (pontic #12, #15, #25)
	Lower	1. Eruption guidance (#44) 2. Space adjustment for prosthesis

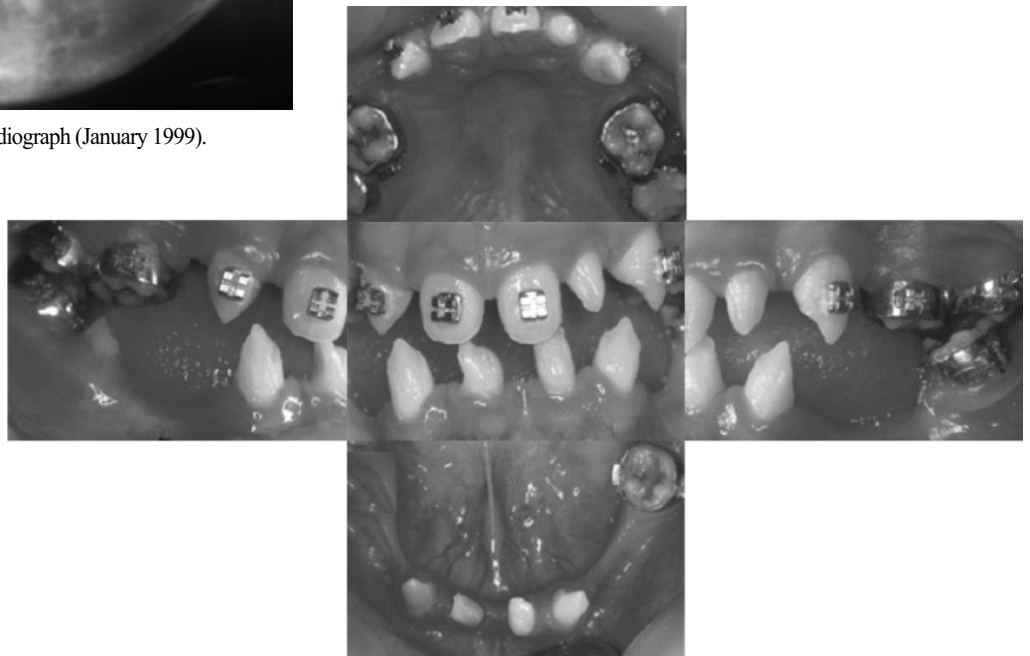


Fig. 2. Pre-operative intraoral photographs (March 1999).

보철적 접근

보철과로 의뢰된 후에 보철적 관점에서 수립된 치료 계획이다. 이를 토대로 임시수복물이 제작되었다.

- Step 1. Temporary crowns with normal contour on # 11, #13, #21, #22, #23
- Step 2. Temporary crowns with normal contour on #31, #33, #41, #43
- Step 3. Pontic space opening on #12
- Step 4. Space closure from # 11 to #23
- Step 5. Pontic space opening on #31, #41
- Step 6. Space closure from #32 to #33, #42 to #43
- Step 7. Upper fixed partial dentures
- Step 8. Lower fixed partial denture from #33 to #43, implants on # 34, #35, #44, #46

구강내의 결손부와 잔존하는 치아의 폭경 및 형태가 기형이기에 치료진행에 많은 어려움이 있었다. 교정 의사와 상의 후, 치료 방법을 단순화 시키기로 하였다. 회전된 하악 절치를 원래의 형태로 돌리는 작업은 단순히 치아를 이동시키는 작업에 비해 시간 소모가 심하고 예후 또한 불확실하다는 판단 하에 현재의 잔존 치아들은 형태의 이상 상태를 그대로 유지하면서 계획한대로 보철적 공간을 폐쇄시키거나 재획득하기로 결정하였다.

우선 잔존하는 상하악 전치(기형치)를 정상적인 치관형태를 가진 임시 수복물로 수복하기로 했다. 임시 수복물을 통해 최종보철물을 위한 공간을 파악하는 과정이었다. 이를 위해서 정상적인 치아의 형태에 관한 통계적 수치가 유용하게 활용되

었다(Table 2).

이 수치를 근거로, 환자의 모형상에서 이상적인 형태의 치관을 wax-up했다(Fig 3). 아직 성장중인 환자의 상태를 고려해서 치관의 길이는 신경쓰지 않았다. 임시치관을 제작하기 위해서는 wax-up하지 않은 원래의 모형이 필요하였고, 원 모형상에서 임시치관을 제작할 지대치를 가능한 얇게 삭제했다. 이후, wax-up된 모형을 알지네이트로 인상 채득한 다음, 지대치 부위에 자가중합 레진을 혼합해 넣고서 이것을 지대치가 삭제된 모형에 재적합시켜 중합이 완료된 후, 알지네이트 인상체를 제거하고 임시치아를 모형으로부터 제거한 다음 정리해서 완성했다.

지대치 삭제는 치은 연상 1 mm 수준에서 치관 변연부를 설정했다. 환자의 치은이 아직 덜 완성된 이유도 있고, 또한, 최종 보철물을 위한 또한번의 삭제가 필요하기 때문에 이 시점에서 무리하게 치은에 손상을 입힐수도 있는 치은 연하 변연부는 고려할 필요가 없다고 생각되었다. 환자는 정상적인 안면 측모와 악관절 소견(TMJ series상)을 보이고 있었기에 현재의 교합 관계(수직 및 수평)를 유지하기로 했다. 문진에서도, 환자는 현재의 교합 상태에서 저작 기능에 전혀 문제를 느끼지 않고 있다고 하였다(Fig. 4).

약 9개월간의 교정 치료 기간을 가진 후, 이동된 치아들을 고정시키고자 상하악 6전치부의 개개의 임시치관들을 연결형으로 재제작하기로 계획하였다. 상악의 경우는 원래 계획한 대로 6전치의 공간 분할이 잘되어 새로운 임시 고정성 보철물 제작에 별 무리가 없었다. 이에 반해, 하악의 경우는 하악 우측 중절치(#41)가 원했던 만큼 후방으로 이동되지 못했기에, 하악 전치부에서 약간의 치료 계획의 수정이 필요했다. 이를 위해 하악의 예비인상을 채득해서 모형을 제작한 다음, 여기서 진단

Table 2. Clinical tooth diameter and length (unit; mm)

	Upper			Lower		
	Central incisor	Lateral incisor	Canine	Central incisor	Lateral incisor	Canine
Crown length	10.3 - 10.4	8.5 - 8.7	9.6 - 9.9	8.3 - 8.5	8.7	10.0 - 10.6
Crown width	8.5 - 8.3	7.2 - 7.0	8.3	5.4 - 5.6	6.0 - 6.1	7.4

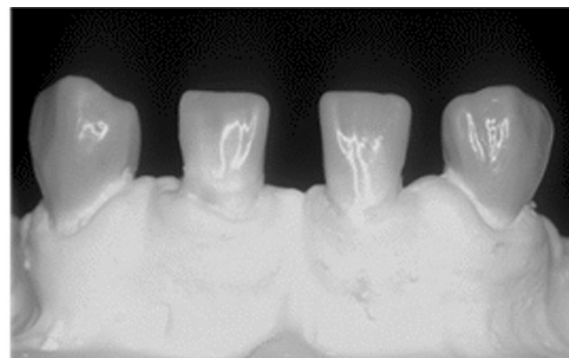
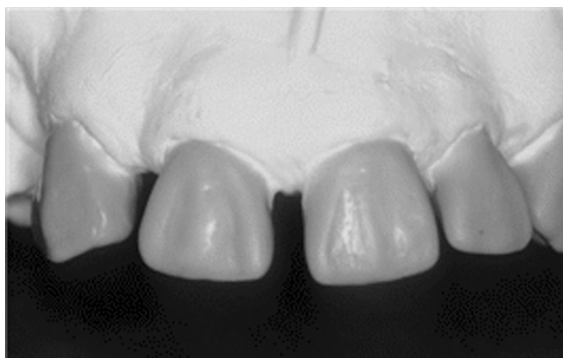


Fig. 3. Diagnostic wax-up with proper crown contour and ratio.

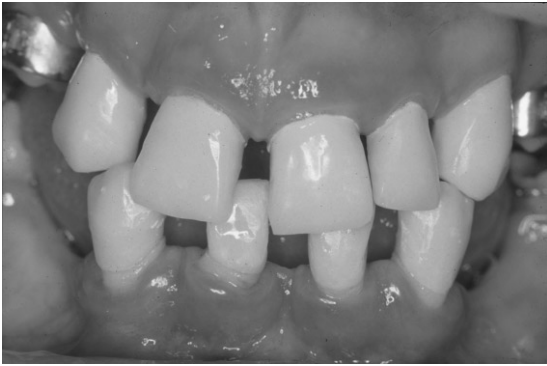

Fig. 4. Maximum intercuspation with provisional restoration.

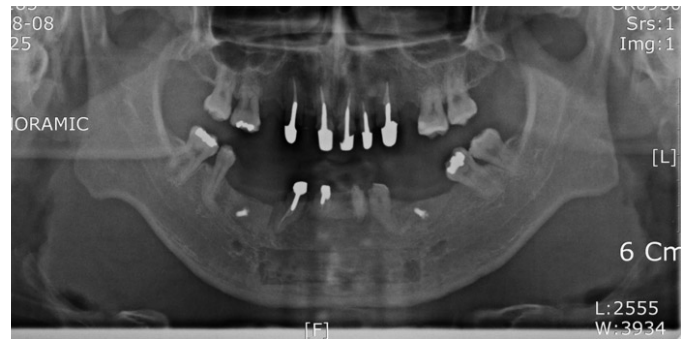

Fig. 5. Panoramic radiograph after endodontic treatment on maxillary anterior teeth and bone graft on mandibular defect area.

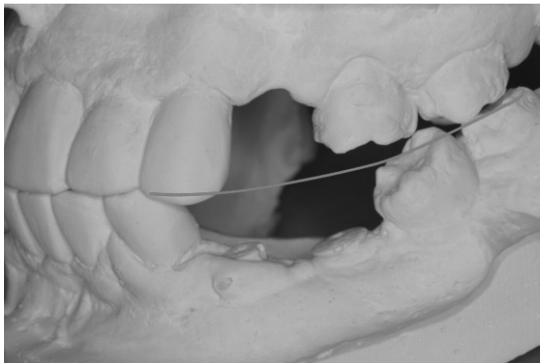


Fig. 6. Occlusal plane establishment (with KaVo occlusal plane plate).

wax-up을 시행했던 바, 두가지 형태의 임시 고정성 보철물(5개 지대치, 혹은 6개 지대치)을 고려해 보았다. 최종적으로 5개의 치관을 연결한 임시 고정성 보철물(현존하는 치아의 장축을 고려한 결과)을 구강내 장착 했지만 심미적인 결과를 위해서는 또다른 형태 수정이 요구되어야 할 것으로 사료된다. 즉 하악 우측 중절치를 받거하는 보다 적극적인 치료를 시행함으로써 좌측의 2개의 지대치와 우측의 1개의 지대치를 이용한 3개의 가공치를 가지는 고정성 형태의 최종보철물을 계획했다.

2001년 1월에 상악 6전치부를 임시 고정성 보철물로 수복한 상태에서 구치부의 결손부위에 가철성 임시국소의치를 장착함으로써 환자의 저작 기능 회복을 도모하였다. 이후부터, 하악의 최종 보철물의 설계에 대한 이견으로 치료를 중지하고 환자의 성장이 완료되기를 기다렸다.

교합고경 및 교합평면 확립

본 환자가 2008년 11월 외국유학에서 돌아왔을 때, 환자는 만 24세로, 신체적 성장 발육은 끝난 것으로 판단되었다. 구강 내 소견은 교합고경은 임시수복물에 의해 그대로 유지되고 있었으나 임시 접착시멘트의 용해로 인한 삭제된 상악 6전치에 심

각한 우식 소견이 보였다. 우식을 제거하고 신경치료 후 post & core 를 장착하고 임시수복물을 제작하였다. 하악의 좌우측 구치결손부는 협설측 골폭이 협소했던 관계로 임플란트 식립을 위한 block bone graft를 시행했다(Fig. 5).

잔존 치아가 심하게 마모된 상태로 내원한 본 환자의 보철 수복을 위해 먼저 붕괴된 교합고경을 새로이 설정하였다. 즉, 일단 환자의 상하악 모형을 반조절성 교합기에 중심위로 부착한 다음, 상악 전치부 길이 10mm, 하악 전치부 길이 8.5mm 정도가 될 수 있도록 wax-up을 시행했다. 이렇게 해서 교합평면의 전방기준점을 설정했는데, 이때 이용된 수치는 건전한 치열을 가진 한국 성인을 대상으로 측정한 평균적인 임상치관길이를 참고한 것이다. 교합평면의 후방기준점으로는 현재 교합하고 있는 하악제1대구치 협측교두를 이용했으며, 이 두 기준점을 이어서 최종적인 교합평면을 완성하였다(Fig. 6).

임플란트 수복

하악 좌우측 결손부에 4개의 4.1×10 mm (RN) Straumann standard implant (Straumann®, Waldenburg, Switzerland)를 #34, #35, #45, #46 부위에 식립했으며, guide pin을 사용해서 임플란트 식립방

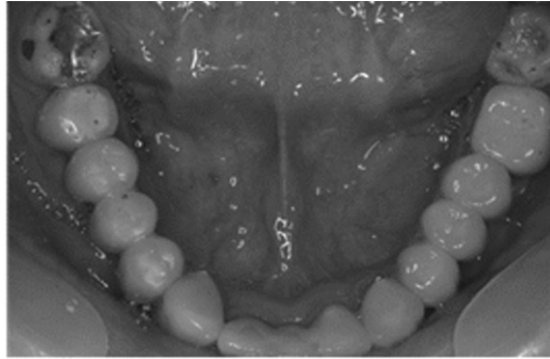
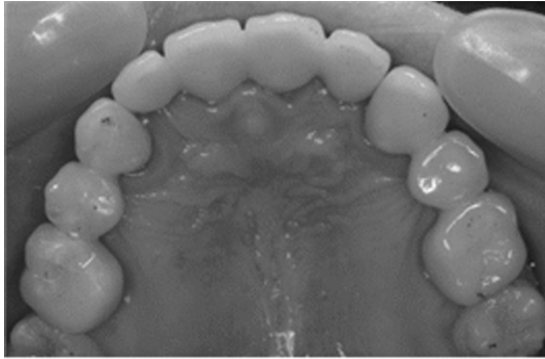


Fig. 7. Intraoral photographs of final prosthesis.

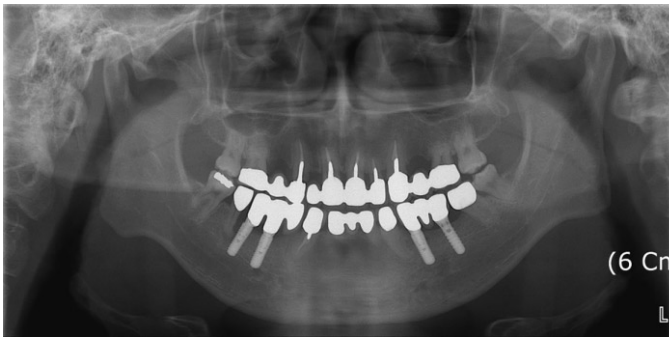


Fig. 8. Panoramic radiograph of final prosthesis.

향을 조절했다. 최종 보철물은 하악 우측은 제1소구치부를 가공치로, 제2소구치 및 제1대구치를 지대주로 한 캔틸레버 고정성 보철물로 수복하였고, 좌측은 제1소구치와 제2대구치를 지대주로 하는 고정성 보철물로 제작되었다(Fig. 7, 8).

선천성 치아결손을 가졌던 본 증례의 환자는 초기의 진단과정의 혼란을 겪었으나 임시수복물을 이용하여 성장기를 지나고 최종적으로는 최후방 구치를 제외한 광범위한 고정성 보철수복으로써 치료가 종결되었으며 안모의 이상소견이나 교합장애는 발견되지 않았다(Fig. 9). 현재 보철물 장착 후 4년 정기검사까지 시행하였으며 기능적, 심미적으로 만족할만한 결과를 보였다.

고찰

보철 또는 교정

당시에 교정과에서 단독으로 수립했던 치료 술식을 살펴보면 몇가지 지적 사항을 발견할 수 있다. Step 2에서 왜소치를 정상형태의 치관으로 형성하려는 시도를 했던 것 이외의 다른 기형치, 특히 하악의 90도와 180도 회전한 상태의 측절치에 관한 처리는 명백하지 않다. 또한 step 5에서 상악 좌측의 2개의 소구치 결손부를 하나의 결손공간으로 공간 폐쇄를 시도할 예정이었던 것 같다. 하지만 이것은 당시 환자의 악궁 상태가 골격

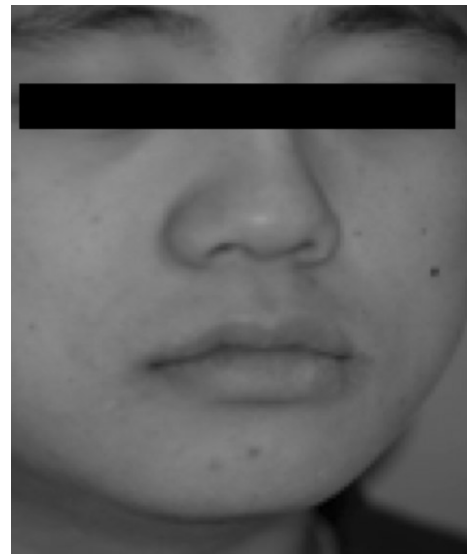


Fig. 9. Facial profile with final prosthesis.

성 1급 교합관계(Skeletal Class I)인 점을 고려했다면, 2개의 소구치를 위한 공간 유지(space maintenance) 또는 재획득(opening)을 시도해야 할 것으로 판단된다.

Step 3의 경우는 환자의 연령과 관련된 성장 양상을 읽지 못했던 결과에 따른 어쩔수 없는 선택이었던 것 같다. 교정과로 의뢰된 상태에는 하악 제1소구치가 결손된 하악 제1대구치 자리로 맹출중이었다. 이전의 파노라마 사진 상에는, 분명히 하악 제1대구치와 제2대구치가 모두 잔존하였다. 하지만 불행하게도, 맹출하고 있던 제1소구치가 제1대구치의 치근을 흡수하고, 제1대구치는 결과적으로 조기탈락되었다. 적절한 시기에 맹출 유도를 하였다면, 부족한 잔존치아를 더 보존할 수 있었을 것이다. 이전 4-5년간 어린 환자는 단순히 결손부의 공간 유지(space maintenance)를 위해서 임시적인 가철성 간격유지장치(Removable Space Maintainer)를 장착하였다(Fig. 10). 어린 환자에게 치료에 대한 동기부여가 부족하였으며 가철성 간격유지장치는 성장을 너무 의식한 소극적인 대처의 결과로 여겨진다.

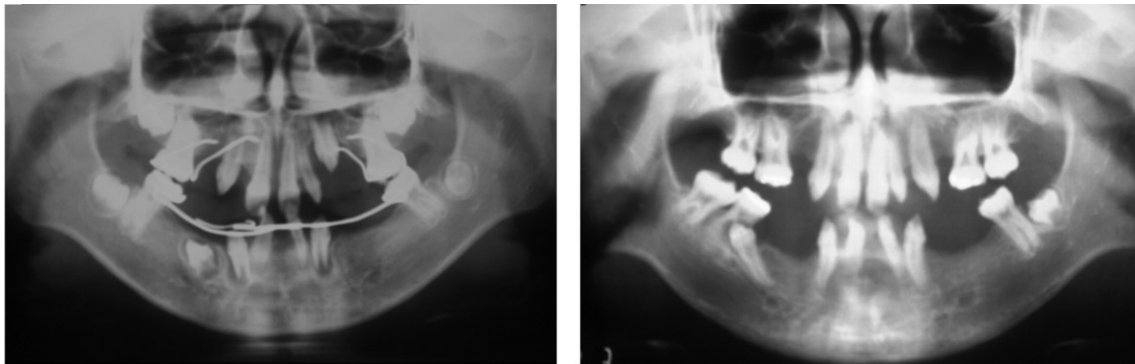


Fig. 10. Panoramic radiograph with RSM (January 1995) and root resorption of first molar by erupting first premolar (January 1999).

보철적 접근의 dilemma

당시 17세인 환자에게 임플란트를 권유하였다. 임플란트를 이용한 치료가 고전적인 보철 술식에 비해서 또 다른 진보된 치료의 한 술식인가에 대해서는 의심의 여지가 없다. 하지만 환자의 연령이 아직 성장기에 있다는 점이 계속적인 치료의 진행을 망설이게 하였다. 대부분의 경우에서 성장이 완성된 후에, 상악 치조골을 절단해서 절편을 위로 이동시키는 외과적 시술과정이 동반되어야 하는 치료 계획이기 때문이다.

만약, 임플란트가 성장기나 사춘기에 시술되고 장기적인 성공을 얻기 위해서는, 시술 전에 각각의 경우에 대한 주의 깊은 분석이 선행되어야만 하고 악골 성장의 양과 방향에 관한 세심한 주의만이 그 부작용을 최소화 시키리라 사료된다.¹⁰ 왜냐하면 골유착화된 임플란트는 안정적으로 주위골에 의해 둘러싸여 골성장의 변화에 움직이거나 적응하지 않기 때문이다. 따라서 임플란트 식립 시기에는 환자의 성장 곡선과 이차적인 수완부 방사선 사진이 유용할 것이다. 또한 개인의 성장의 양과 방향을 이룬 나이에 예측하는 것이 어렵기 때문에 정기적인 관찰이 성장기 아동의 치료에 매우 중요하다.¹⁰⁻¹²

교합고경의 설정

잔존 치아가 심하게 마모된 상태로 내원한 환자의 보철 수복은 붕괴된 교합고경 결정 방법의 어려움으로 인해 임상가에게 큰 부담이 아닐 수 없다. 하지만, 앞서 설명한 방법들 중 특히 충의치 개념에서 접근한다면 비교적 쉽게 해결을 할 수 있다. 즉, 잔존 치아들은 모두 무시하고 교합상을 이용해서 새로운 고경 결정을 할 수 있다.

또 다른 방법으로써, 모형상에서 정상적인 치관길이와 형태를 고려하여 상실된 수직고경을 예측하는 방법이다. 환자의 상하악 모형을 반조절성 교합기에 중심위로 부착한 다음, 상악 전치부 길이 10 mm, 하악 전치부 길이 8.5 mm 정도가 될 수 있도록 wax-up을 시행한다(Table 2). 수직 및 수평피개량은 상하

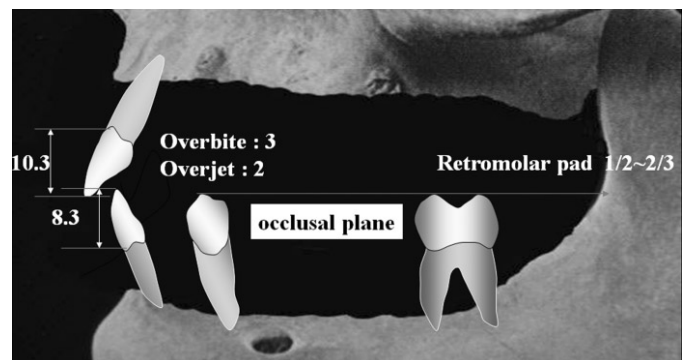


Fig. 11. Occlusal plane establishment considering clinical crown length of maxillary and mandibular central incisor, vertical and horizontal overlap, height of first molar and height of retromolar pad.

악 전치부를 전방운동 시키면서 절치로판이 시상과로각(약 40도 전후) 보다 약 8도 정도 더 깊게 경사지도록 설정한다.¹³ 먼저 하악 전치부를 wax-up한 후 기능성을 고려하면서 상악 전치부의 설면을 결정하여 원활한 전방운동을 부여한다. 그리고 구치부는 구후결절 1/2-2/3를 기준으로 하악 교합평면을 결정한 후, 하악 구치부를 먼저 wax-up하고 여기에 맞게 상악 구치부를 wax-up 한다. 결과적으로 상하악 전치부의 진단 wax-up에 의해 교합고경이 결정되게 된다(Fig. 11). 이렇게 진단용 wax-up을 시행하여 새로 결정된 교합고경에 환자가 생리적으로 적응하는지 여부를 관찰하기 위해서는 임시수복물을 제작해서 장착하는 것이 필요하다.

임플란트 수복

임플란트의 식립은 대합되는 치아의 기능교두와 평행하게 만날 수 있도록 해야한다. 이를 위해 surgical stent나 guide pin의 사용이 중요하다(Fig. 12). 하악 우측 제1소구치부는 이공의 위치

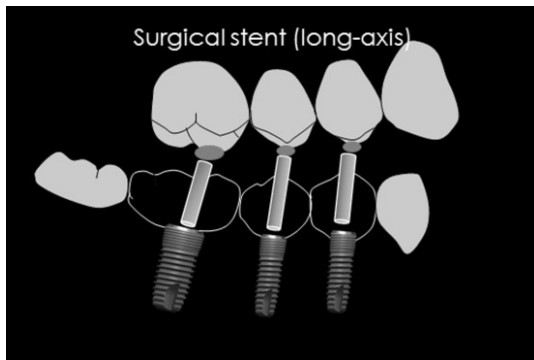


Fig. 12. Direction of implantation should be parallel to the long axis of opposing teeth.

때문에 임플란트를 식립하지 않고 후방 제2소구치 및 제1대구치를 지대주로 한 고정성 보철물의 가공치로 설계하였다. 원심 캔틸레버 형태보다는 생역학적으로 이 디자인이 유리한 것으로 알려져 있다. 좌측 또한 제1소구치와 제2소구치를 지대주로 한 고정성 보철물로 수복하였는데 이는 **emergence profile**을 개선해서 임플란트 주변 치은의 건강과 심미성을 도모하고자 함이었다.

결론

일반적으로 젊은 환자의 치아결손부 대체를 위해서 기본적으로 교정이나 보철방법을 선택하게 된다. 어떤 선택이라도 가장 중요하게 고려되는 문제는 공간을 유지시킬 것인가 폐쇄시킬 것인가 하는 두가지 점이다. 조직의 보존, 기능과 심미라는 요구를 만족시키기 위해서는 치료결정 요소를 신중히 재고해야만 한다. 아울러 성장기에 있는 환자인 경우는 치료의 시기 또한 매우 중요한 요소임에 틀림이 없다. 다수치 상실의 본증례에서는 교정과와 보철과의 협진을 통해 공간을 재분배하고 임플란트를 이용한 보철치료로 상당히 예지성 있는 치료 결과를 얻었다. 고정성 보철물로 심미적, 기능적으로 만족스러운 결과를 얻었고, 4년 정기 검사 시 까지 만족할만한 예후를 보였기에 이를 보고하는 바이다.

References

1. Tuverson DL. Orthodontic treatment using canines in place of missing maxillary lateral incisors. *Am J Orthod* 1970;58:109-27.
2. Nordquist GG, McNeill RW. Orthodontic vs. restorative treatment of the congenitally absent lateral incisor-long term periodontal and occlusal evaluation. *J Periodontol* 1975;46:139-43.
3. Valderhaug J. A 15-year clinical evaluation of fixed prosthodontics. *Acta Odontol Scand* 1991;49:35-40.
4. Hansson O, Moberg LE. Clinical evaluation of resin-bonded prostheses. *Int J Prosthodont* 1992;5:533-41.
5. Ekfeldt A, Carlsson GE, Börjesson G. Clinical evaluation of single-tooth restorations supported by osseointegrated implants: a retrospective study. *Int J Oral Maxillofac Implants* 1994;9:179-83.
6. Magne P, Magne M, Belser U. Natural and restorative oral esthetics. Part II: Esthetic treatment modalities. *J Esthet Dent* 1993;5:239-46.
7. Dietschi D. Free-hand composite resin restorations: a key to anterior aesthetics. *Pract Periodontics Aesthet Dent* 1995;7:15-25.
8. Rohner F, Cimasoni G, Vuagnat P. Longitudinal radiographical study on the rate of alveolar bone loss in patients of a dental school. *J Clin Periodontol* 1983;10:643-51.
9. Mccall RA, Rosenfeld AL. Influence of residual ridge resorption patterns on implant fixture placement and tooth position. 1. *Int J Periodontics Restorative Dent* 1991;11:8-23.
10. Bergendal B, Bergendal T, Hallonsten AL, Koch G, Kurol J, Kvint S. A multidisciplinary approach to oral rehabilitation with osseointegrated implants in children and adolescents with multiple aplasia. *Eur J Orthod* 1996;18:119-29.
11. Thilander B, Odman J, Gröndahl K, Lekholm U. Aspects on osseointegrated implants inserted in growing jaws. A biometric and radiographic study in the young pig. *Eur J Orthod* 1992;14:99-109.
12. Thilander B, Odman J, Gröndahl K, Friberg B. Osseointegrated implants in adolescents. An alternative in replacing missing teeth? *Eur J Orthod* 1994;16:84-95.
13. Kwon KR, Woo YH, Choi DG. The study of relationship between sagittal condylar guide angle and incisal guide angle during mandibular protrusion in normal Korean. *J Korean Acad Prosthodont* 1989; 27:11-36.

타과와의 협진을 통한 다수치 결손을 동반한 성장기 환자의 보철 수복 증례

권금록* · 백장현 · 김현우

경희대학교 치의학전문대학원 치의학과 치과보철학교실

외상이나 선천적 결손에 의한 영구치아의 결손은 치료 방법과 적용 시기의 결정이 치료의 예후에 중요한 영향을 미친다. 본 증례는 성장기 환자로서 치아와 두개안면골 상태에 대한 정확한 진단 및 적절한 치료방법을 선택하고 성장 양식을 고려해서 일정기간 임시수복물과 임시 가철성 보철물을 사용하였으며, 성장 완료 후 임플란트 등을 이용한 고정성 보철수복 치료를 시행한 경우로써 교정과와 보철과의 협진 진료, 붕괴된 교합고경의 재확립 과정, 임플란트 보철치료 시 고려해야할 사항들에 대해 발표하고자 한다. (대한치과보철학회지 2013;51:339-46)

주요단어: 다수치 결손, 교합고경, 성장 발육

*교신저자: 권금록
130-701 서울시 동대문구 회기동 1번지 경희대학교 치과병원 치과보철학교실
02-958-9340: e-mail, krkwon@khu.ac.kr

원고접수일: 2013년 8월 20일 / 원고최종수정일: 2013년 9월 5일 / 원고채택일: 2013년 9월 30일

© 2013 대한치과보철학회

CC 이 글은 크리에이티브 커먼즈 코리아 저작자표시-비영리 3.0 대한민국 라이선스에 따라 이용하실 수 있습니다.