

# 완전무치악 환자에서 고정성 임플란트 하이브리드 수복물의 임상성적

허윤혁<sup>1</sup> · 이양진<sup>2\*</sup> · 권민정<sup>2</sup> · 김영균<sup>3</sup> · 차민상<sup>4</sup>

<sup>1</sup>원광대학교 산본치과병원 치과보철과, <sup>2</sup>분당서울대병원 치과보철과, <sup>3</sup>분당서울대병원 구강외과, <sup>4</sup>울산의대 강릉아산병원 치과보철과

## Clinical outcomes of implant supported fixed-hybrid prostheses in the fully edentulous arches

Yoon-Hyuk Huh<sup>1</sup>, DDS, MSD, Yang-Jin Yi<sup>2\*</sup>, DDS, MSD, PhD, Min-Jung Kwon<sup>2</sup>, DDS,  
Young-Kyun Kim<sup>3</sup>, DDS, MSD, PhD, Min-Sang Cha<sup>4</sup>, DDS, MSD

<sup>1</sup>Department of Prosthodontics, Sanbon Dental Hospital, Wonkwang University, Gunpo, Korea

<sup>2</sup>Department of Prosthodontics, Seoul National University Bundang Hospital, Seongnam, Korea

<sup>3</sup>Department of Oral and maxillofacial surgery, Seoul National University Bundang Hospital, Seongnam, Korea

<sup>4</sup>Division of Prosthodontics, Department of Dentistry, Gangneung Asan Hospital, University of Ulsan College of Medicine, Gangneung, Korea

**Purpose:** The aim of this study was to evaluate clinical outcomes of implant supported fixed-hybrid prostheses (FHP) in the fully edentulous arches. **Materials and methods:** Patients in this retrospective study were restored with fixed-hybrid prostheses supported by 4 to 6 implants and functioned more than 1 year of loading. Outcome measures were marginal bone change of implant related with sex, anatomical location (maxilla vs. mandible), opposing teeth, loading time of patients, tilting of posterior implant by Mann-Whitney U test and cantilever length of superstructure by regression analysis, and complication rates. Significance level was set  $P < .05$ . **Results:** A total number of 84 implants (16 restorations) placed in 16 patients were observed for 28 months and mean marginal bone loss was  $0.53 \pm 0.39$  mm. There were no differences of marginal bone loss according to sex, anatomical location (maxilla vs. mandible), opposing teeth, loading time of patients ( $P > .05$ ), and cantilever length was not significantly related with a marginal bone loss of implant next to cantilever ( $P > .05$ ). Complication was shown in 11 patients and veneer fracture and dislodging of artificial teeth were most prevalent. **Conclusion:** Within the limitations of this study, although marginal bone loss of FHP was very little, complication rates were high. Irrespective of tilting of most posterior implants, marginal bone loss of most posterior implants next to cantilever was less than those of the other implants positioned anteriorly. Cantilever length ( $< 17$  mm) did not affect a marginal bone loss of most posterior implants. (*J Korean Acad Prosthodont* 2013;51:183-9)

**Key words:** Angulation; Cantilever; Complication; Fixed-hybrid prosthesis; Fully edentulous; Marginal bone loss

## 서론

임플란트를 이용한 무치악 환자의 보철치료 방법은 저작 기능의 회복과 더불어 환자의 삶의 질 개선에 크게 기여하는 유용한 치과치료방법으로 널리 이용되고 있다. 임플란트를 이용하여 무치악 환자를 치료하는 방법은 크게 가철성 피개의치 형태와 고정성 수복물 형태가 있으며, 중간 형태로서 의치이

지만 치과의사에 의해 탈부착이 가능한 중간(hybrid) 형태의 임플란트 지지 고정성 수복물 까지 총 3가지로 분류할 수 있다.<sup>1,2</sup> 즉, 1-4개의 임플란트 식립을 통한 임플란트 유지/지지형 피개의치(implant retained / supported overdenture, IOD), 6-8개 정도의 임플란트를 이용한 고정성 임플란트 수복물 (implant supported fixed prosthesis) 그리고, 4-6개의 임플란트에 의한 의치형태의 고정성 하이브리드 수복물(implant supported fixed-hybrid prosthesis)

\*Corresponding Author: Yang-Jin Yi

Department of Prosthodontics, Seoul National University Bundang Hospital,  
Gumi-dong 300, Seongnam-si, Gyeonggi-do, 463-707, Korea

+82 31 787 7546; e-mail, navydent@snuh.org

Article history: Received June 18, 2013 / Last Revision June 27, 2013 / Accepted July 12, 2013

© 2013 The Korean Academy of Prosthodontics

© This is an Open Access article distributed under the terms of the Creative Commons Attribution Non-Commercial License (<http://creativecommons.org/licenses/by-nc/3.0>) which permits unrestricted non-commercial use, distribution, and reproduction in any medium, provided the original work is properly cited.

sis, FHP)이 있다.

이중 임플란트 유지/지지형 피개의치가 일반적으로 많이 제작되지만, 의치형태의 고정성 임플란트 하이브리드 수복물도 그 편의성으로 인해 많이 이용되고 있다. 이러한 IOD와 FHP의 성공률과 각각의 수복물을 지지하는 임플란트의 생존률 및 성공률에 대하여 많은 연구 결과들이 지속적으로 보고되고 있으며,<sup>3,10</sup> FHP의 경우 하악에서 10년 성공률 94.8%, 상악에서 10년 생존률 99.3%로 모두 장기적으로 안정적인 수준의 변연골 흡수를 보이고 있다.<sup>11,12</sup>

FHP는 대부분 외팔보(cantilever)를 가지게 되며 이를 지지하는 최후방 구치는 때로 후방으로 경사지게 식립하여 외팔보 길이를 줄이려는 시도를 하게 된다. 지금까지 외팔보 인접 최후방 임플란트의 경사와 관련된 골흡수 연구는 꾸준히 보고되고 있으며 외팔보 길이의 영향도 연구되고 있다. 그러나 경사식립(tilting)과 직립식립(upright)의 비교 연구는 적고 외팔보의 길이와 그에 따른 골흡수와 관련한 연구도 대부분 유한요소분석이나 실험실 연구가 주를 이루고 있으며<sup>13-15</sup> 실제 임상 연구는 매우 부족하다.

이 후향적 연구의 목적은 완전 무치악 환자에서 1. 성별, 2. 해부학적 위치(상악 대 하악), 3. 대합치 종류(고정성 대 가철성), 4. 하중시기(조기 대 지연)의 다양한 조건이 FHP를 지지하는 임플란트의 변연골 흡수량에 미치는 영향을 평가하는 것이다. 또 식립 임플란트의 원심경사식립 여부와 외팔보의 길이가 임플란트 변연골 흡수에 미치는 영향과 기능 후 합병증을 분석하는 것이다.

## 연구 대상 및 방법

### 1. 연구 대상

본 연구는 2003년 10월부터 2009년 11월 사이에 분당서울대학교병원 치과에서 FHP 제작을 위한 임플란트 식립 및 보철치료를 받은 완전 무치악 환자들을 대상으로 시행되었다. 본 연구에 포함된 환자들은 기능 하중 기간이 1년 이상 경과하였고 의무 기록이 완벽하고 정기적인 관찰기간 중에 치근단 방사선 촬영이 시행된 환자로 제한하였다. 본 임상 연구는 분당서울대학교병원 임상시험위원회(Institutional Review Board: IRB)의 승인 하에 진행하였다(B-1206-158-108).

### 2. 수술 방법 및 보철 수복과정

모든 임플란트는 사용한 시스템에 익숙한 한 사람의 구강악안면외과의사에 의해 제조회사가 권장하는 동일한 외과적 수술 방법으로 치료되었다. 환자는 항생제(cephalosporin 또는 amoxicillin)와 진통제(ibuprofen)를 5-7일간 처방 받았으며 약 2주간의 0.2% chlorhexidine digluconate 양치질을 처방 받았다. 수복과정은 충분한 치유가 이루어진 상악 4-6개월, 하악 2-3개월 후

에 시행되었다. 1차 안정성이 충분하다고 판단된 경우에는 수술 직후 magnetic RFA (Mentor™ device, Osstell AB, Göteborg, Sweden)를 시행하고 높은 ISQ unit이 확인되면 조기 하중이 시행되었다. 조기 하중이 시행된 경우에는 임시의치를 이용하여 하중을 가하였으며 충분히 골유착이 확인된 식립 2개월-6개월 후 최종 수복물이 장착되었다. 모든 최종 수복물은 나사 유지형식의 수복물(screw-retained prosthesis)이었다.

### 3. 임상 기록 평가 및 골흡수량 측정

임플란트의 변연골 흡수에 영향을 미칠 수 있는 여러 요소들을 임상기록을 바탕으로 분류하였다.

PACS를 통해 디지털 치근단 방사선 사진을 모았으며 기능 직후의 방사선 사진과 적어도 기능 후 1년이 경과한 시점의 방사선 사진을 비교하여 임플란트의 변연골 소실량을 측정하였다. 임플란트 고정체(fixture)의 나사산(thread)간 거리(pitch)를 기준으로 확대율에 따라 근심, 원심 변연골 소실량을 계산하였다. 방사선 사진상에서 각 나사산 형태가 불명확한 경우는 측정 대상에서 제외하였다. 외팔보의 길이가 외팔보 인접 최후방 임플란트 골흡수에 미치는 영향을 알아보기 위하여 임플란트 확대율을 기준으로 외팔보의 길이를 파노라마 사진에서 측정하였다. 모든 경우 동일 측정자가 2회에 걸쳐 측정하고 평균 값을 대표값으로 하였다.

또한 관찰 기간 동안 발생한 합병증을 평가하였다. 의무 기록을 조사하여 환자가 1회 이상 불만감을 호소한 전장재 파절, 인공치 탈락 같은 수복물과 관련된 합병증과 치은 발적, 치은 주위염 등 연조직 관련 합병증을 모두 분석하였다.

### 4. 평가 및 통계 분석

성별, 해부학적 위치(상악 대 하악), 대합치 종류(고정성 대 가철성), 하중시기(조기 대 지연)에 따른 골흡수량을 비교하기 위하여 정규성 검사(Shapiro-Wilk test) 시행 후 Mann-Whitney U test를 시행하였다. 동일 구강 내에 상, 하악으로 2개의 수복물이 존재하는 경우 관측값이 서로 연관되어 있어 이를 보정하기 위한 통계 기법(GEE)을 고려해야 하지만, 비모수적인 접근이 어렵고 자료상의 한계가 있어 오류를 감소하기 위한 방법으로 상악 또는 하악의 random sampling을 통해 구강 내 한가지 수복물을 선정하였다.

변연골소실에 미치는 cantilever length의 영향은 회귀분석을 시행하여 분석하였다. 모든 통계 분석은 IBM® SPSS® Statistics 프로그램(Ver. 20 for Windows, SPSS, Chicago, IL, USA)을 이용하여 유의 수준  $P < .05$ 로 검정하였다.

## 결과

총 16명의 환자(평균 나이 60.8세; 남성 9명, 여성 7명)가 선정

되었으며, 21개 수복물(상악 11개, 하악 10개)이 대상이 되었다. 식립된 임플란트의 총 수는 112개로 수복물 당 평균 5.33개가 사용되었다. 기능 기간은 평균  $30.76 \pm 19.76$ 개월이었으며 모든 증례의 합병증이 평가되었다. 그러나 변연골 흡수 평가에서는 동일 환자에서 상하악의 수복물이 동시에 FHP로 수복된 경우의 연관 오류를 피하기 위하여 random sampling에 의해 한 악궁만 선택하였으므로 평가 대상에 차이가 있었다. 변연골 흡수 평가의 경우 환자수는 16명으로 동일했지만 16개 수복물(상악 9개, 하악 7개)이 대상이 되었으며 이 중 조기하중과 지연하중은 각각 8개씩이었다. 임플란트의 총 수는 84개로 수복물 당 평균 5.25개가 사용되었다. 기능 기간은 평균  $28 \pm 20.19$ 개월이었다.

사용된 시스템은 3명만 internal connection (SSII, SSIII (Osstem, Busan, Korea)) 이었으며 나머지는 모두 external connection (USII, USIII (Osstem, Busan, Korea), TiUnite, Speedy Groovy, Nobelspeedy (NobelBiocare, Gothenburg, Sweden), EB (SinusQuick, Seoul, Korea)) 이었다.

## 1. 변연골 흡수량

평균 골흡수량은  $0.53 \pm 0.39$  mm (n = 84)로 성별, 악궁(상, 하악), 대합치(고정성, 가철성), 하중시기(조기, 지연)에 따른 골흡수의 유의한 차이는 모두 없었다( $P > .05$ ) (Table 1)

그러나 전방부에 식립된 임플란트(n = 52)와 외팔보 인접 최후방 임플란트(n = 32)의 경우 전방부 임플란트( $0.61 \pm 0.10$  mm)에서 외팔보 인접 최후방 임플란트( $0.37 \pm 0.06$  mm)보다 유의하게 큰 흡수량을 보였다( $P < .05$ ).

직립 식립된 외팔보 인접 최후방 구치부 임플란트와 경사지게 식립된 구치부 임플란트간의 골흡수를 비교할 경우 변연골 흡수량은 각각  $0.6 \pm 0.87$  mm (n = 12),  $0.37 \pm 0.49$  mm (n = 20)로 경사진 임플란트가 직립 식립된 임플란트보다 골흡수량이 유의하게 적었다( $P < .05$ ).

## 2. 외팔보 길이가 외팔보 인접 최후방 임플란트 골흡수량에 미치는 영향

16명 중 측정값이 누락된 2명을 제외한 14명을 대상으로 양측 28개의 외팔보를 대상으로 하였다. 외팔보 길이는 5.67 mm에서 16.33 mm의 범위 내에 있었다. 3곳의 외팔보를 제외한 모든 측정값에서 1 mm 미만의 양호한 골흡수량을 보였으며, 외팔보 인접 최후방 임플란트의 골흡수량에 대한 외팔보의 길이 영향은 유의한 상관관계를 보이지 않았다( $R^2 = 0.018$ ,  $P > .05$ ) (Fig. 1). 한 환자의 상악 편측에서 3.30 mm의 가장 많은 골흡수량이 측정되었으며 지속적인 임플란트 주위염의 기록이 있었다. 1.80 mm와 1.32 mm의 골흡수량을 보인 경우는 동일 환자의 하악 좌, 우측 임플란트였다.

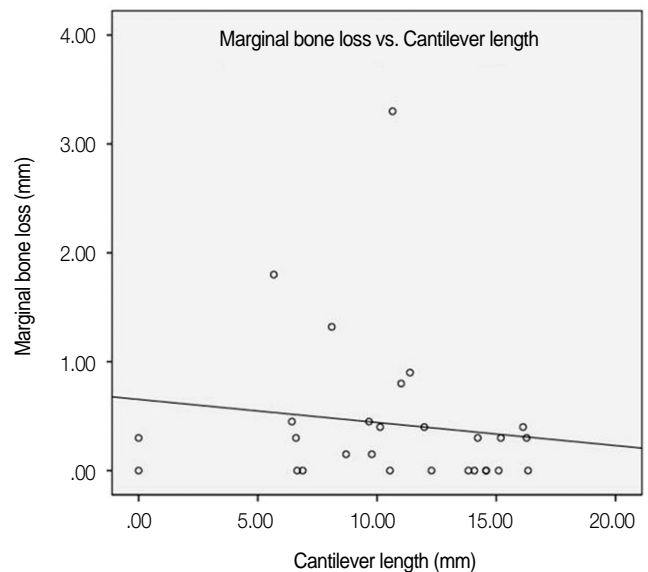


Fig. 1. Correlation between the marginal bone loss and cantilever length ( $R^2=0.018$ ).

Table 1. Mean marginal bone loss by conditions

Condition	Bone loss (Mean $\pm$ STD) (mm)	Sig*
Sex	Male (n = 46)	$0.62 \pm 0.41$
	Female (n = 38)	$0.42 \pm 0.33$
Anatomical location	Maxilla (n = 51)	$0.60 \pm 0.39$
	Mandible (n = 33)	$0.44 \pm 0.36$
Opposing teeth	Fixed (natural teeth or implants) (n = 61)	$0.54 \pm 0.41$
	Removable (n = 23)	$0.52 \pm 0.34$
Loading time	Early (n = 45)	$0.51 \pm 0.30$
	Delayed (n = 39)	$0.55 \pm 0.46$
Location	Most posterior (n = 32)	$0.37 \pm 0.06$
	Anterior (n = 52)	$0.61 \pm 0.10$
Angulations (most posterior implant)	Tilting (n = 20)	$0.37 \pm 0.49$
	Upright (n = 12)	$0.60 \pm 0.87$

Sig\*: Mann-Whitney U test, \*: P-value < .05

### 3. 합병증

총 16명 21개의 수복물을 조사한 결과 인공치 탈락이 4명의 FHP (n=5)에서 발생하였으며 각각 3회/2회/2회/1회/3회의 빈도를 보였다. 3회/2회를 보인 경우는 상,하악을 FHP로 수복한 동일 환자로서 상악 전치부에서 3회에 걸쳐, 하악에서 2회에 걸쳐 반복적으로 인공치가 탈락하였다. 2회 탈락 역시 상,하악을 FHP로 수복한 환자로 역시 상악 전치가 반복 탈락하였다. 1회 탈락을 보인 경우 역시 상악 수복 환자로 하악이 국소의치(RPD)였으나 금속도재관(surveyed PFM splinted crown)으로 수복된 대합치와 기능 시 발생하였다. 마지막 3회 탈락을 보인 경우도 상악으로 하악이 자연치(전치부)와 임플란트(구치부)로 수복된 상태였다. 인공치 탈락은 모두 상악 FHP에서 발생하였으며 그 중에서 상악 전치부에 집중되는 경향이 관찰되었다.

전장재 파절은 3명의 FHP (n=4)에서 발생하였으며 각각(1회/2회/3회/2회) 빈도를 보였다. 이중 1회, 2회의 파절 횟수가 보고된 경우는 상,하악 모두 FHP로 수복한 동일 환자로서 각각 상악 1회, 하악 2회씩 구치부 인공치 하방 레진 전장재가 파절된 경우였다. 3회 파절 빈도를 보인 수복물 또한 상·하악 모두 FHP인 상태였고 상악의 최후방 인공치와 금속상을 이어주는 레진상의 반복적인 파절이 발생하였다. 마지막 2회의 반복 파절을 보인 경우도 상악 FHP에서 발생하였으며 대합치가 자연치와 임플란트로 이루어진 상태로 강한 저작력이 발휘되는 경우였다. 전장재 파절은 인공치 탈락과 달리 구치부에서 호발하였으며 대합치가 모두 FHP이거나 자연치를 포함한 임플란트 상태였다.

이 밖에 6명의 환자에서 임플란트 주위염 소견을 보여 레이저 등을 이용한 관련 치료를 받았으며 기타 합병증으로 과도한 인공치 마모에 따른 인공치 교체, 금속교합면(metal plate) 탈락으로 인한 재부착, 음식물 저류 및 그에 따른 형태수정, 심미적인 불만 등이 각각 한 건씩 발생하였다. 5명의 경우에만 어떠한 합병증 및 불편감도 호소하지 않았다.

### 고찰

FHP의 임상 성적에 관한 이 후향적 연구 결과에서 임플란트의 평균 변연골 흡수량은  $0.53 \pm 0.39$  mm로 이전의 연구와 비슷한 정도로 매우 적게 나타났다.<sup>1,5-7</sup>

남성은 대체로 여성보다 교합력이 크다고 알려져 있지만 성별에 따른 골흡수 변화는 보이지 않았다. 또 상악과 하악의 차이나 초기 하중과 지연 하중의 차이도 없었는데 이것은 FHP의 cross-arch splinting 효과에 의한 안정성을 나타내는 것이라 추정된다. Okubo와 Baek<sup>16</sup>은 IOD의 대합치 상태에 따른 임플란트 생존률 및 성공률을 조사한 systematic review에서 하악 IOD의 경우 상악 잔존치아의 존재는 영향이 없으며, 상악 IOD에 있어 하악 잔존치 존재는 위해할 수는 있으나 비적응증은 아니라고 결론 내리고 있다. 본 연구에서도 대합치 상태를 가철성과 고정성

으로 구분하여 임플란트의 변연골 흡수량을 조사한 결과 통계적으로 유의한 차이를 발견할 수 없었다. 그러나 합병증은 대합치가 FHP 또는 자연치인 경우에서 크게 늘어나는 양상을 보였다.

도재전장금속관 형식의 고정성 임플란트 수복물과 달리 FHP의 경우 후방 외팔보의 형성이 불가피한 경우가 발생하게 된다. 이러한 임플란트 수복물의 외팔보에 관하여 Kim 등<sup>13</sup>은 원전무치악 환자의 임플란트 보철치료 시 고려 요소 중 한가지로 외팔보 길이 감소를 추천하였다. Shackleton 등<sup>17</sup>은 하악에서 15 mm 미만은, 상악의 경우 Rangert 등<sup>18</sup>과 Rodriguez 등<sup>19</sup>은 상대적으로 불량한 골질로 인해 10-12 mm 미만의 외팔보 부여를 제안하였다. Hälg 등<sup>4</sup>은 외팔보가 있는 경우 그렇지 않은 경우보다 골흡수량은 유의한 차이가 없지만, 상대적으로 수복물의 합병증도 더 많다고 주장하였으나 이 또한 대부분 경미한 정도라고 언급하였다. Wennström 등<sup>15</sup>과 Blanes 등<sup>20</sup>도 외팔보의 유무에 따른 골흡수량의 유의한 차이가 없다고 하였으며, Aglietta 등<sup>21</sup>은 systematic review를 통해 외팔보의 존재가 골흡수를 더 유발하지만 유의성은 없으며 길지 않은 외팔보의 사용은 양호한 예후를 보이는 치료법이라고 하였다. 본 연구 결과에서도 외팔보가 임플란트 변연골변화에 영향을 미치 않은 것으로 나타났다. 또한 외팔보의 길이와 외팔보 인접 최후방 임플란트의 변연골 흡수량과의 회귀분석 결과에서도 뚜렷한 상관관계를 찾을 수 없었다. 따라서 FHP의 외팔보의 존재는 비록 전장재 파절, 나사풀림, 유지력 감소 등의 보철적 합병증의 발생 빈도를 증가시킬 수 있으나 외팔보 인접 최후방 임플란트 주변 골수준 변화에는 유의한 영향 없다고 여겨진다. 이번 연구에서 3.30 mm의 가장 많은 골흡수량이 측정된 경우는 상악이었고 대합치는 고정성 이었다. 그러나, 동일 수복물의 좌측 외팔보 인접 최후방 임플란트에서는 0.90 mm라는 양호한 골흡수량이 측정되었고, 해당 임플란트에서 지속적인 임플란트 주위염이 발생하였다는 기록을 고려해본다면 큰 골흡수량의 원인이 외팔보보다는 해당 식립체 주변 주위 염증과 같은 다른 국소적인 원인으로 추정된다. 그 외 1.80 mm와 1.32 mm의 골흡수량을 보인 경우는 한 환자의 좌, 우측 최후방 외팔보 인접 최후방 임플란트였다. 식립 위치가 하악이고 대합치가 가철성(총의치)으로 특별히 과도한 교합력이 존재하는 상황으로 판단되지는 않았다.

FHP에서 발생하는 외팔보 양을 감소시키기 위한 일환으로 구치부 외팔보 인접 최후방 임플란트를 원심 경사시켜 식립하는 방법이 고안되었다. 상악의 경우는 상악동을 피해, 하악의 경우는 하치조관 사이의 부족한 골량을 피해 임플란트를 식립하기 위해 이용되고 있다. Capelli 등<sup>22</sup>은 상악 외팔보 인접 최후방 임플란트의 원심경사 식립은 수복물 지지하중 분산에 유리하며, De Kok 등<sup>23</sup>은 이러한 원심경사는 또한 15 mm 이상의 전후방 폭경(anteroposterior spread)을 가능하게 하여 소구치뿐만 아니라 제1대구치까지 포함이 가능하다고 언급하고 있다. Malo 등<sup>24</sup>은 상악 완전 무치악 환자에 직접 식립한 2개의 전방부 임플란트와 원심 경사된 2개의 구치부 임플란트를 이용한 'All-on-Four'

FHP의 5년 간 후향적 연구에서 성공적인 결과를 보고하였다. 구치부 임플란트를 원심으로 경사 식립하면 외팔보 길이를 치아 한 개 정도 줄일 수 있고 그 결과 수복물에 가해지는 기계적인 응력이 감소된다고 하였다. 이러한 원심 경사 식립에 따른 임플란트 주변 응력발생과 그에 따른 변연골 흡수에 대하여 Zampelis 등<sup>25</sup>은 유한요소분석을 통해 직립 식립하여 외팔보가 증가한 경우에 비해 원심 경사식립의 경우가 생역학적으로 유리함을 언급하였다. Kim 등<sup>26</sup>은 광탄성 모델상에서 직립 식립한 경우보다 동일 위치에 원심경사 식립하여 외팔보를 감소시킨 경우에서 응력이 감소함을 확인하였다. Ogawa 등<sup>27</sup>은 Misch 등<sup>28</sup>이 고안한 인간의 하악골 모형에서 경사 식립 임플란트와 짧은 원심 임플란트 간의 굽힘 모멘트는 유의한 차이가 없었다고 하였다. Capelli 등<sup>29</sup>은 완전무치악 상태에서 즉시 식립을 통한 임플란트 고정성 보철수복 시 경사식립과 직립식립의 경우를 비교 분석한 다기관 임상연구에서 비슷한 결과를 보고하였다. 본 연구에서는 외팔보 인접 최후방 원심경사 식립 임플란트와 직립 식립된 외팔보 인접 최후방 임플란트의 변연골 흡수를 조사한 결과 오히려 원심경사 식립된 경우의 변연골 흡수량이 적었으나, 직립 식립된 임플란트의 수가 적어 통계적으로 의미를 부여하기에 무리가 있었다.

한편, 경사 유무와 상관없이 외팔보 인접 최후방 구치부 임플란트와 나머지 전방부 임플란트간의 변연골 소실을 비교 분석한 결과 전방부 임플란트의 변연골 흡수가 오히려 유의하게 높았는데, 이는 FHP가 모든 임플란트와 연결되어있는 근본적인 구조로 인해 저작기능 시 전방부에 발생하는 굽힘 모멘트에 의한 영향으로 여겨진다. Bergkvist 등<sup>30</sup>은 20-32개월 간의 기능 후 상악 FHD의 평균 임플란트 변연골 소실을 측정 한 결과 전방부 임플란트에서 후방부에 비해 유의하게 더 많은 골흡수가 관찰된다고 하였으며 그 이유로 전치부에는 보다 경사진 방향으로 교합력이 전달되어 변형력(strain)이 임플란트 변연골에 작용할 수 있고 구치부는 전치부에 비해 주변골조직의 해면골(cancellous bone)의 비율이 높아 혈행이 양호한 점을 들었다. Brosky 등<sup>30</sup>도 하악 FHP의 경우 전방 외팔보와 후방 외팔보가 약 1:2의 비율을 보이며 전치부에도 적지 않은 인장력이 전달될 수 있다고 주장하였다.

본 연구에서 기능에 따른 합병증을 조사한 결과 대다수의 원인은 인공치 탈락과 전장재 파절이었다. 특히 특정 환자의 수복물에서 인공치 탈락과 인공치 및 의치상연의 파절이 집중되어 반복되는 양상을 발견할 수 있었는데 전, 측방 유도를 담당하는 상악 전치의 인공치아 탈락이 많았고 교합력이 강한 구치부의 전장재 파절이 많았다. 구치부 전장재 파절의 경우, 교합력과 교합 습관 외에 상대적으로 골흡수가 적고 양호한 치조제에서 대합치 간격이 작아 인공치를 비롯한 수복물 전장재가 얇아지고 수복물의 내구성 감소로 이어지는 원인을 생각해 볼 수 있었다. 결국 완전무치악 환자의 임플란트 보철 치료 시 치조제 흡수량에 따라 IOD, FHP와 더불어 Fixed implant prosthesis 등도 고려하여 적절히 선택함이 합병증을 줄이는데 중요할 것

으로 판단된다. Feine 등<sup>31</sup>은 하악 무치악 환자들이 선호하는 임플란트 수복물 조사에서 환자들이 항상 고정성 수복물을 선호하는 것이 아니라고 하였으며, Preciado 등<sup>32</sup>은 하악 IOD의 임플란트 식립 위치 및 유지장치(attachment) 종류에 무관하게 매우 높은 환자 만족도를 보인다고 하였다.

본 연구는 후향적 연구라는 한계로 임플란트 시스템, 골량과 골질 및 관찰 기간의 차이, 교합 양식의 불일치 등의 문제를 가지고 있다. 향후의 연구는 조건을 통일하고 비슷한 골질 내에서 수복 방법을 비교하는 전향적 형식이 계획되어야, 완전 무치악 환자의 수복 방법에 따른 임상적 성공에 대한 평가를 보다 바르게 내리는 데 도움이 될 것이다.

## 결론

비교적 짧은 기간의 후향적 연구라는 한계 내에서, FHP의 평균 골흡수는 매우 적었지만 높은 빈도의 합병증 발생을 보였다. 환자의 성별, 악궁, 대합치 상태, 하중시기에 따른 골흡수의 유의한 차이는 없었으며 외팔보 인접 최후방 임플란트의 경사와 관계 없이 외팔보 인접 최후방 임플란트보다 나머지 전방부 임플란트의 변연골 흡수량이 유의하게 컸다. 모든 증례의 외팔보 길이(<17 mm)는 외팔보 인접 최후방 임플란트 변연골 흡수량에 영향을 주지 않았다.

## References

1. Wennerberg A, Albrektsson T. Current challenges in successful rehabilitation with oral implants. J Oral Rehabil 2011;38:286-94.
2. Park HS, Hwang JW. Implant overdenture & fixed complete prosthesis. Well Pub Co., Seoul, Korea, 2005.
3. Ortorp A, Jemt T. Clinical experiences of computer numeric control-milled titanium frameworks supported by implants in the edentulous jaw: a 5-year prospective study. Clin Implant Dent Relat Res 2004;6:199-209.
4. Jemt T, Book K, Lie A, Börjesson T. Mucosal topography around implants in edentulous upper jaws. Photogrammetric three-dimensional measurements of the effect of replacement of a removable prosthesis with a fixed prosthesis. Clin Oral Implants Res 1994;5:220-8.
5. Jemt T, Bergendal B, Arvidson K, Bergendal T, Karlsson LD, Linden B, Rundcrantz T, Wendelhag I. Implant-supported welded titanium frameworks in the edentulous maxilla: a 5-year prospective multicenter study. Int J Prosthodont 2002;15:544-8.
6. Eliasson A, Palmqvist S, Svenson B, Sondell K. Five-year results with fixed complete-arch mandibular prostheses supported by 4 implants. Int J Oral Maxillofac Implants 2000;15:505-10.
7. Lindquist LW, Carlsson GE, Jemt T. A prospective 15-year follow-up study of mandibular fixed prostheses supported by osseointegrated implants. Clinical results and marginal bone loss. Clin Oral Implants Res 1996;7:329-36.
8. Attard NJ, Zarb GA. Long-term treatment outcomes in edentulous patients with implant-fixed prostheses: the Toronto study. Int J

- Prosthodont 2004;17:417-24.
9. Makkonen TA, Holmberg S, Niemi L, Olsson C, Tammissalo T, Peltola J. A 5-year prospective clinical study of Astra Tech dental implants supporting fixed bridges or overdentures in the edentulous mandible. *Clin Oral Implants Res* 1997;8:469-75.
10. Bryant SR, MacDonald-Jankowski D, Kim K. Does the type of implant prosthesis affect outcomes for the completely edentulous arch? *Int J Oral Maxillofac Implants* 2007;22:117-39.
11. Sanna A, Nuytens P, Naert I, Quirynen M. Successful outcome of splinted implants supporting a 'planned' maxillary overdenture: a retrospective evaluation and comparison with fixed full dental prostheses. *Clin Oral Implants Res* 2009;20:406-13.
12. Malo P, de Araújo Nobre M, Lopes A, Moss SM, Molina GJ. A longitudinal study of the survival of All-on-4 implants in the mandible with up to 10 years of follow-up. *J Am Dent Assoc* 2011;142:310-20.
13. Kim Y, Oh TJ, Misch CE, Wang HL. Occlusal considerations in implant therapy: clinical guidelines with biomechanical rationale. *Clin Oral Implants Res* 2005;16:26-35.
14. Hälg GA, Schmid J, Hammerle CH. Bone level changes at implants supporting crowns or fixed partial dentures with or without cantilevers. *Clin Oral Implants Res* 2008;19:983-90.
15. Wennström J, Zurdo J, Karlsson S, Ekestubbe A, Gröndahl K, Lindhe J. Bone level change at implant-supported fixed partial dentures with and without cantilever extension after 5 years in function. *J Clin Periodontol* 2004;31:1077-83.
16. Ohkubo C, Baek KW. Does the presence of antagonist remaining teeth affect implant overdenture success? A systematic review. *J Oral Rehabil* 2010;37:306-12.
17. Shackleton JL, Carr L, Slabbert JC, Becker PJ. Survival of fixed implant-supported prostheses related to cantilever lengths. *J Prosthet Dent* 1994;71:23-6.
18. Rangert B, Jemt T, Jörneus L. Forces and moments on Branemark implants. *Int J Oral Maxillofac Implants* 1989;4:241-7.
19. Rodriguez AM, Aquilino SA, Lund PS. Cantilever and implant biomechanics: a review of the literature. Part 1. *J Prosthodont* 1994;3:41-6.
20. Blanes RJ, Bernard JP, Blanes ZM, Belser UC. A 10-year prospective study of ITI dental implants placed in the posterior region. I: Clinical and radiographic results. *Clin Oral Implants Res* 2007;18:699-706.
21. Aglietta M, Siciliano VI, Zwahlen M, Brägger U, Pjetursson BE, Lang NP, Salvi GE. A systematic review of the survival and complication rates of implant supported fixed dental prostheses with cantilever extensions after an observation period of at least 5 years. *Clin Oral Implants Res* 2009;20:441-51.
22. Capelli M, Zuffetti F, Del Fabbro M, Testori T. Immediate rehabilitation of the completely edentulous jaw with fixed prostheses supported by either upright or tilted implants: a multicenter clinical study. *Int J Oral Maxillofac Implants* 2007;22:639-44.
23. De Kok IJ, Chang KH, Lu TS, Cooper LF. Comparison of three-implant-supported fixed dentures and two-implant-retained overdentures in the edentulous mandible: a pilot study of treatment efficacy and patient satisfaction. *Int J Oral Maxillofac Implants* 2011;26:415-26.
24. Maló P, Nobre MD, Lopes A. The rehabilitation of completely edentulous maxillae with different degrees of resorption with four or more immediately loaded implants: a 5-year retrospective study and a new classification. *Eur J Oral Implantol* 2011;4:227-43.
25. Zampelis A, Rangert B, Heijl L. Tilting of splinted implants for improved prosthodontic support: a two-dimensional finite element analysis. *J Prosthet Dent* 2007;97:S35-43.
26. Kim KS, Kim YL, Bae JM, Cho HW. Biomechanical comparison of axial and tilted implants for mandibular full-arch fixed prostheses. *Int J Oral Maxillofac Implants* 2011;26:976-84.
27. Ogawa T, Dhaliwal S, Naert I, Mine A, Kronstrom M, Sasaki K, Duyck J. Effect of tilted and short distal implants on axial forces and bending moments in implants supporting fixed dental prostheses: an in vitro study. *Int J Prosthodont* 2010;23:566-73.
28. Misch CE, Qu Z, Bidez MW. Mechanical properties of trabecular bone in the human mandible: implications for dental implant treatment planning and surgical placement. *J Oral Maxillofac Surg* 1999;57:700-6; discussion 706-8.
29. Bergkvist G, Nilner K, Sahlholm S, Karlsson U, Lindh C. Immediate loading of implants in the edentulous maxilla: use of an interim fixed prosthesis followed by a permanent fixed prosthesis: a 32-month prospective radiological and clinical study. *Clin Implant Dent Relat Res* 2009;11:1-10.
30. Brosky ME, Koriath TW, Hodges J. The anterior cantilever in the implant-supported screw-retained mandibular prosthesis. *J Prosthet Dent* 2003;89:244-9.
31. Feine JS, de Grandmont P, Boudrias P, Brien N, LaMarche C, Taché R, Lund JP. Within-subject comparisons of implant-supported mandibular prostheses: choice of prosthesis. *J Dent Res* 1994;73:1105-11.
32. Preciado A, Del Río J, Suárez-García MJ, Montero J, Lynch CD, Castillo-Oyagüe R. Differences in impact of patient and prosthetic characteristics on oral health-related quality of life among implant-retained overdenture wearers. *J Dent* 2012;40:857-65.

# 완전무치악 환자에서 고정성 임플란트 하이브리드 수복물의 임상성적

허윤희<sup>1</sup> · 이양진<sup>2\*</sup> · 권민정<sup>2</sup> · 김영균<sup>3</sup> · 차민상<sup>4</sup>

<sup>1</sup>원광대학교 산본치과병원 치과보철과, <sup>2</sup>분당서울대병원 치과보철과, <sup>3</sup>분당서울대병원 구강외과, <sup>4</sup>울산의대 강릉아산병원 치과보철과

**연구 목적:** 이 연구의 목적은 완전무치악 환자에서 임플란트 지지 고정성 하이브리드 수복물로 수복한 환자의 임상성적을 알아보는 것이다.

**연구 대상 및 방법:** 분당서울대병원에서 2003년 10월부터 2009년 11월 사이에 46개의 임플란트 지지 고정성 하이브리드 수복물로 수복을 하고 1년 이상 기능한 환자를 대상으로 하였다. 방사선 사진상에서 변연골 흡수량을 측정하고 성별, 해부학적 위치(상악 대 하악), 대합치, 하중시기, 식립 경사도에 따른 차이를 비모수 검정(Mann-Whitney U test) 하고, 외팔보의 길이에 따른 영향을 회귀분석하였으며 합병증을 조사하였다. 유의 수준  $P < .05$ 로 검정하였다.

**결과:** 총 16명, 16개 수복물에서 84개의 임플란트의 평균 28개월 후의 골흡수량은  $0.53 \pm 0.39$  mm였다. 환자의 성별, 해부학적 위치(상악 대 하악), 대합치, 하중시기에 따른 골흡수량의 유의차는 관찰되지 않았으며( $P > .05$ ) 회귀분석 결과 외팔보의 길이와 외팔보 인접 최후방 임플란트의 골흡수량 사이에도 유의성이 없었다( $P > .05$ ). 16명 중 11명의 환자에서 합병증이 발생하였으며 전장재 파절과 인공치 탈락이 가장 많았다.

**결론:** 짧은 기간의 후향적 연구라는 한계 내에서, 임플란트 지지 고정성 하이브리드 수복물의 평균 골흡수는 매우 적었지만 높은 빈도의 합병증 발생을 보였다. 외팔보 인접 최후방 임플란트의 경사와 관계 없이 외팔보 인접 최후방 임플란트보다 나머지 전방부 임플란트의 변연골 흡수량이 유의하게 컸다. 모든 증례의 외팔보 길이( $< 17$  mm)는 외팔보 인접 최후방 임플란트 변연골 흡수량에 영향을 주지 않았다. (대한치과보철학회지 2013;51:183-9)

**주요단어:** 고정성 하이브리드 수복물; 변연골 소실; 식립 경사; 완전무치악; 외팔보; 합병증

\* 교신저자: 이양진

463-707 경기도 성남시 분당구 구미동 300, 분당서울대학교병원 치과보철과

031-787-7546; e-mail, navydent@snubh.org

원고접수일: 2013년 6월 18일 / 원고최종수정일: 2013년 6월 27일 / 원고채택일: 2013년

7월 12일

© 2013 대한치과보철학회

© 이 글은 크리에이티브 커먼즈 코리아 저작자표시-비영리 3.0 대한민국 라이선스에 따라 이용하실 수 있습니다.