

다수치아를 상실한 엇갈린 교합 환자에서 임플란트와 Locator[®] attachment를 이용한 가철성 국소의치 증례

신운철 · 방몽숙 · 양홍서 · 박상원* · 임현필 · 윤귀덕

전남대학교 치의학전문대학원 치과보철학교실

Removable partial denture restoration using single implant supported with Locator[®] attachment in a crossed occlusion patient: a case report

Woon-Chul Shin, DDS, Mong-Sook Vang, DDS, PhD, Hong-So Yang, DDS, PhD,
Sang-Won Park*, DDS, PhD, Hyun-Pil Lim, DDS, PhD, Kwi-Dug Yun, DDS, PhD

Department of Prosthodontics, School of Dentistry, Chonnam National University, Gwangju, Korea

When losing many of the remaining teeth, the relation among them can be put into dynamically unfavorable situation. In the case that the patient without any incompatibility to the denture, overdenture can be considered. Moreover, we can overcome the dynamical disadvantage, and improve the support, stability, and retention of the partial denture by using implant at the edentulous area. In this case, patient with crossed occlusion between few remaining teeth was treated with maxillary and mandibular partial denture. Single implant fixture was placed at the edentulous space, opposing to the maxillary teeth occluded, and Locator[®] attachment was connected. The patient's esthetic satisfaction was improved by ideally adjusting the tilted occlusal plane. Since the patient was satisfied both esthetically and functionally, and maintained stable during the clinical observation for 6 months after the treatment, we would like to report about it. (*J Korean Acad Prosthodont* 2013;51:113-8)

Key words: Crossed occlusion; Partial denture using implant; Locator[®] attachment

서론

무치악 부위에 임플란트(Implant)를 이용함으로써 국소의치의 불안정성으로 야기되는 문제점을 줄여줄 수 있다. 특히 가장 많은 움직임을 보이는 Kennedy Class I과 II 증례에서 후방 치조제에 임플란트를 사용하게 되면 안정과 유지를 얻을 수 있고, 의치의 움직임과 연관된 부자연스러움을 줄여줄 수 있으며 효율적으로 작용할 수 있다.

임플란트를 이용한 국소의치는 해부학적 결함이나 이와 관련된 요소가 존재할 때 이용 가능하다. 국소의치에서의 임플란트의 선택적인 적용은 의치의 하중을 잘 견딜 수 있게 한다. 또한 조직 내성에 이점이 있다.¹

임플란트를 이용한 국소의치의 적응증은 다음과 같다.

1. 치조제가 심하게 흡수되어 다수 임플란트 식립이 어렵고, resin flange를 통한 적절한 안면 구조의 지지가 요구되는 경우
2. 환자의 의학적 상태가 sinus augmentation, ridge split, onlay bone graft의 침습적인 수술치료를 감당하기 어려운 경우
3. 생활력 상실치, 심한 치주질환에 이환된 치아 또는 지대치로 사용하기 어려운 잔존치만 남아 있는 경우
4. 환자가 총의치를 거부하여 moderately compromised teeth를 잔존시켜야 하는 경우
5. 이 유형의 보철을 이행 단계로 이용하고 단계적으로 임플란트 보철로 진행하고자 하는 경우

*Corresponding Author: Sang-Won Park

Department of Prosthodontics, School of Dentistry, Chonnam National University,
33 Yongbong-ro, Buk-gu, Gwangju, 500-757, Korea
+82 62 530 5842: e-mail, psw320@chonnam.ac.kr

Article history: Received August 20, 2012 / Last Revision October 8, 2012 / Accepted April 23, 2013

© 2013 The Korean Academy of Prosthodontics

© This is an Open Access article distributed under the terms of the Creative Commons Attribution Non-Commercial License (<http://creativecommons.org/licenses/by-nc/3.0>) which permits unrestricted non-commercial use, distribution, and reproduction in any medium, provided the original work is properly cited.

임플란트를 이용한 국소의치의 비적응증은 다음과 같다.

1. 환자가 수술을 강하게 거부하거나 전신건강이 어떤 수술 술식도 진행하기 어려운 경우
2. 환자가 가철성 국소의치의 사용을 싫어하는 경우²

기존에 있는 국소의치의 지대치로 사용되던 견치나 구치가 상실된 경우 보철물에는 심각하게 부정적인 영향을 미치게 된다. 이런 상황에서 전략적인 요소를 잃은 단점을 보완할 수 있고 기존의 보철물을 계속 사용할 수도 있다.

임플란트를 이용한 국소의치의 기본적인 고려사항에서 지지와 유지를 고려해야 한다. 적절히 유지되는 보철물도 중요하지만 보철물의 지지는 기능중에 발생하는 힘에 저항하는 것을 의미하며, 지지력이 좋은 보철물은 연조직을 적게 변위시키고 환자에게 편안감을 줄 수 있다. 가장 중요한 고려점이 편안감이라면 임플란트를 이용한 국소의치에서 우선시되는 치료의 목표는 지지일 것이다.

임플란트 attachment의 한 종류인 Locator® (Locator attachment-osstem implant US II, Osstem, Seoul, Korea)는 작은 약간거리에도 사용이 가능하다. 또한 Locator®와 임플란트와의 내부연결은 rotation center를 하방으로 이동시켜 잠재적으로 임플란트에 대한 측방력을 감소시킬 수 있다. 게다가 Locator®의 수직적인 탄성은 응력을 완화시켜주는 역할을 하며, 수직평면과 hinge axis로의 움직임을 허용한다.³

본 증례보고는 다수 치아를 상실하고 다수의 임플란트 보철이 경제적으로 어려운 환자에서, 단일 임플란트 식립과 Locator® attachment를 이용한 국소의치로 기능과 심미적으로 좋은 임상 결과를 얻었기에 이를 보고하는 바이다.

증례보고

본과에 내원한 다수 치아 상실환자를 대상으로 임시치아와 임시의치 제작 후 구강외과에 임플란트 식립을 의뢰하였으며, 이후 인상채득 후 국소의치 제작을 시행하였다.

58세 여성환자로 #13,15,32,33,34,35가 잔존한 좌우 엇갈린 교합 소견을 보이는 환자였다. 초진 내원시 기존의치를 상악에만 착용한 상태로 하악의치는 오랫동안 착용하지 않았다. 대합되는 상악 좌측 치조제와 하악 좌측 치조제의 흡수가 많이 진행된 상태였으며 기존의 치아들이 정출되어 교합평면부조화가 진행된 상태였다(Fig. 1).

#13, 15는 3 unit PFM (porcelain fused metal) bridge로 수복된 상태였으며 하악 #42는 치주적으로 예후가 불량한 상태로 PFM crown으로 수복된 상태였다. 위생관리가 철저히 이루어지지 않는 상태로 내원 첫날 TBI, 기존의 보철물 제거 후 치아평가를 하였다. #32를 제외하고는 모두 양호한 예후를 보였기 때문에 #32를 발치하고 잔존치들은 치주치료를 시행하였다. 이후 알지네이트로 인상채득을 하여 진단모형을 제작하였다.

Wax rim을 제작하여 구강내에서 교합평면을 동공간선과 camper's plane에 맞춰서 설정하였다. 생리적인정위를 이용하여

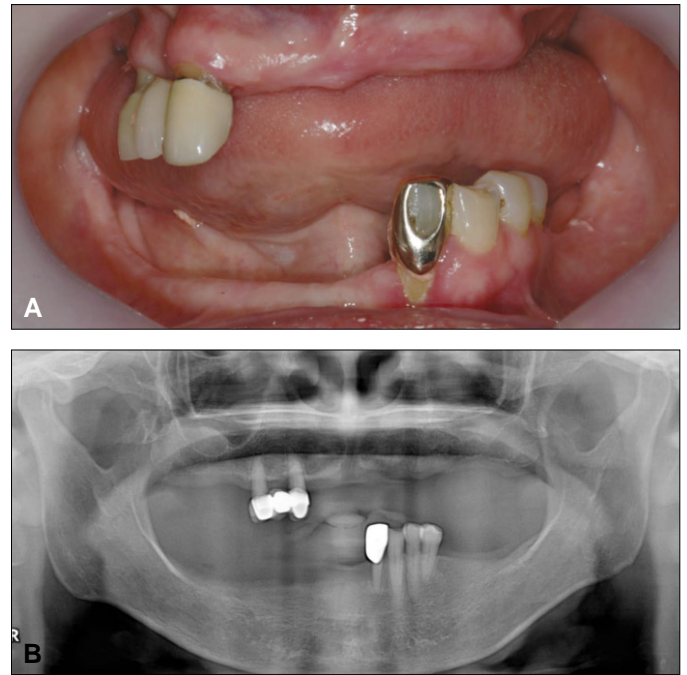


Fig. 1. First visit views. A: Intraoral photo, B: Panoramic radiograph.

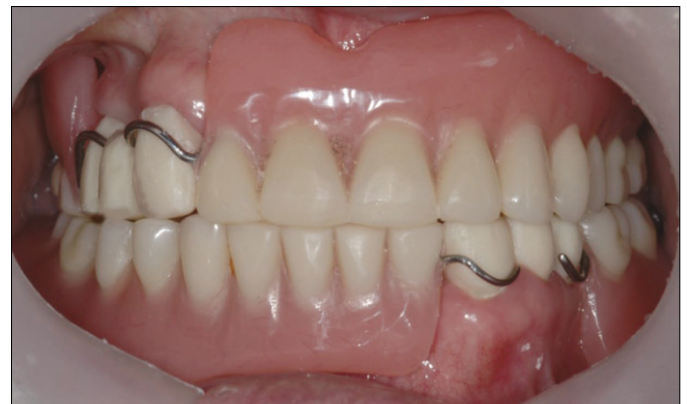

Fig. 2. Temporary crown & Temporary denture.

수직고경을 결정하였고 안모평가를 시행하였다. 양손 수조작술을 이용하여 중심위로 약간관계를 채득하였으며 facebow transfer를 시행하였다. 진단모형을 교합기에 장착하였다. 진단모형상에서 보철 수복된 잔존치들이 정출되어 교합평면이 좌우로 기울어진 상태로 보철물이 재제작이 필요한 것으로 판단되었다. 기울어진 교합평면과 병적인 치조골 흡수를 보상하기 위해 수직고경을 3 mm 거상하기로 결정하였으며, 거상한 수직고경하에서 임시치아 shell과 임시의치를 제작하였다. 수직고경을 확립한 이후 안모평가를 시행하였다. 다음 내원일에 임시치아와 임시의치를 시적하였으며 환자의 심미적 만족도를 확인하였다(Fig. 2).

환자가 경제적으로 여러 개의 임플란트를 심을 상황이 되지 않아 하나의 임플란트 식립을 원하였다. 단일 임플란트는 상악에 식립하기 보다는 의치의 안정성이 상대적으로 불량하고 골질이 유리한 하악에 식립하기로 결정을 하였다. 임플란트의 위치는 전략적으로 중요한 #43i의 위치에 임플란트 식립을하기로 결정하였다. 기존의 임시의치를 이용하여 방사선 스텐트(Radiographic stent)를 제작하여 CT촬영을 시행한 이후 수술 스텐트(surgical stent)로 전환하였다.

임플란트 식립은 본원 구강외과에서 시행하였으며 #43i (US II 4.0×10 mm; Osstem, Seoul, Korea)를 식립하였다. 임플란트와 골의 결합이 안정되는 3개월 기간이 지난 이후에 2차 수술을 시행하였다. 2차 수술 이후에 본과로 재의뢰되었다.

1주일의 연조직 치유과정 후 최종보철과정을 진행하였다. 개인트레이(individual tray)를 제작하고 치아최종삭제를 시행하였으며, 임플란트는 픽업(pick up) 방식을 이용하여 인상채득을 시행하였다. 인상재는 부가중합형 실리콘(Honigum; DMG, Hamburg, Germany)를 사용하였다. 수직고경 설정은 환자가 잘 적응한 기존의 임시의치의 수직고경을 그대로 이용하였다. Bite

채득, die 제작 및 die trimming 이후 mounting을 시행하였다.

PFM surveyed crown을 제작하여 환자의 구강내에 시적하였으며, 기존의 Temporary denture를 적용하여 교합, VD를 확인하고 평가하였다. 교합조정 이후에 레진강화형 글라스아이노머 시멘트(Rely-x Luting cement; 3M ESPE, Minnesota, USA)로 최종접착을 시행하였다.

개인트레이를 제작하여 변연형성을 시행하였으며, 부가중합형 실리콘 인상재(Exadenture; GC Corp, Tokyo, Japan)로 최종인상을 채득하고 boxing 이후에 Master cast를 제작하였다(Fig. 3).

Master cast상에서 surveying을 시행하였으며, metal framework를 제작하고 metal framework상에 recording base, wax rim을 제작하였다. 환자의 구강내에 시적하여 교합평면을 조정하고 VD및 안모를 평가하였다. 이후 양손 수조작술을 이용하여 중심위 채득을 시행하였다(Fig. 4).

치아배열 이후에 납의치를 제작하였다. 치아배열은 하악부터 먼저 시행하였다. 교합은 잔존치의 개수가 적은 것을 감안하여 중의치에 준하여 양측성 균형교합으로 설정하였다.

납의치를 환자 구강내에 시적하였다. 발음을 통한 VD 확인

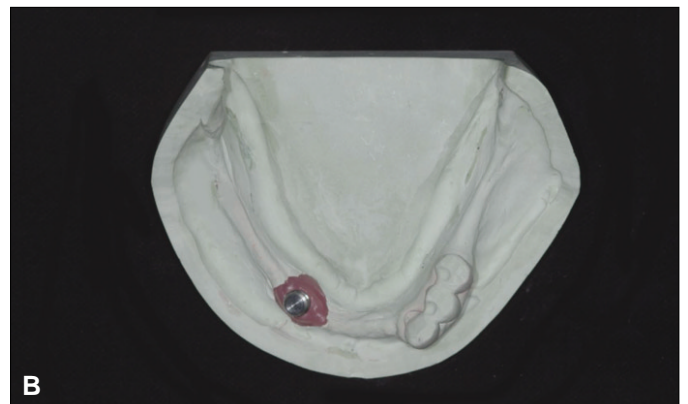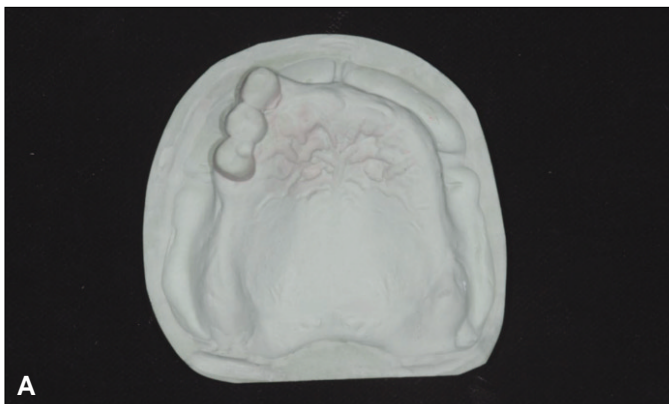


Fig. 3. Master cast fabrication. A: Upper master cast, B: Lower master cast with Locator male connection.

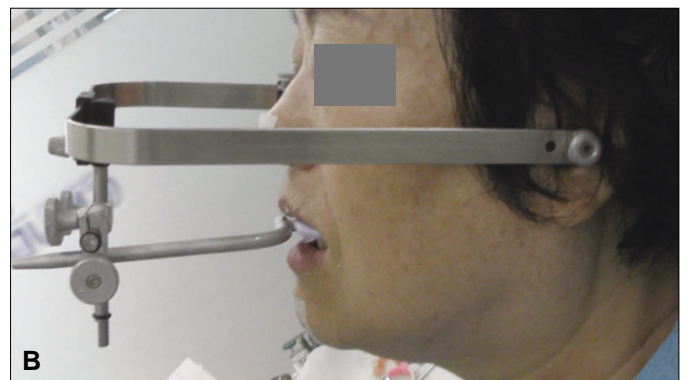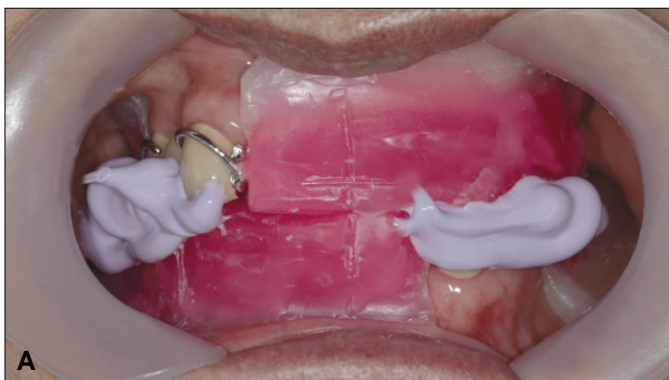


Fig. 4. Jaw relation registration procedure. A: Centric relation bite taking, B: Facebow transfer.

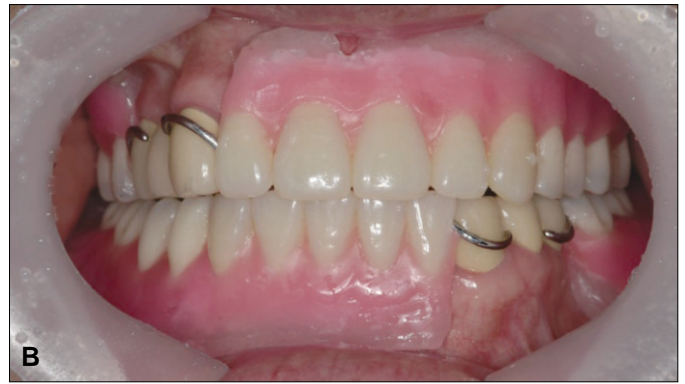
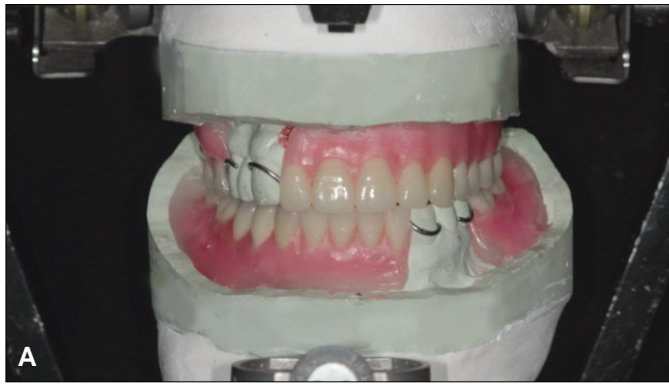
Fig. 5. Wax denture delivery. A: Laboratory view, B: Intraoral view.

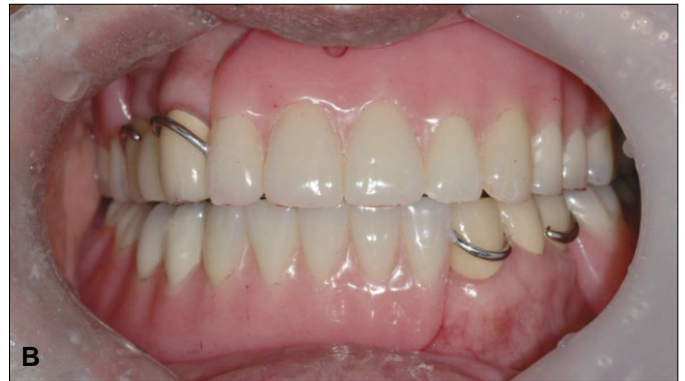
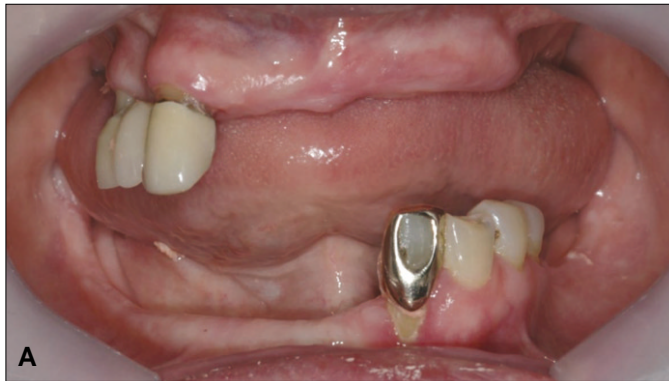
Fig. 6. Intraoral photo. A: At first visit, B: After final denture delivery.

이후에 CR 일치와 환자의 심미적 만족도를 확인하였다. 이후 매몰하여 온성하였다. 온성이후 기공실 재부착을 통해 교합조정을 시행하였으며 최종연마하였다. 최종의치를 환자의 구강 내에 시적하여 심미, 의치상의 적합도, 교합, 발음, 수직고경 등을 평가 및 조정하여 장착하였다(Fig. 5).

장착 24시간 이후 재내원하여 의치상의 적합도와 교합을 다시 확인하였다. 1주일 이후 상악 의치의 침하로 인해 조기접촉이 발생하여 교합조정을 시행하였다. 1개월 이후 환자가 기능 심미적으로 모두 만족하여, Locator® attachment를 부착하였다. Locator® attachment 부착 초기에 환자가 의치 착탈시 어려움을 호소하였으나 3개월 후에 내원하였을 때는 적응한 상태였다. 그 이후로 6개월이 지난 현재까지 심미적, 기능적으로 잘 유지되었으며 환자도 만족하였다(Fig. 6).

토의

임플란트를 이용한 국소의치의 예후와 관련한 후향적 연구에서, 편측성 혹은 양측성 후방연장 국소의치에서 사용된 총 67개의 임플란트는 3년간의 점검 기간에 총 97.1%의 생존률을 보였다.⁴ 아직까지 국소의치에서 임플란트를 사용하는 방식이 많은 증례나 오랜시간을 통해 검증된 방법은 아니지만 여러

논문에서의 임플란트 생존률을 감안했을 때 무치악 부위에 임플란트를 이용하는 방법은 어느정도 검증된 방법이며 지지, 안정성 향상 등을 고려하였을 때 임상적으로 유용한 술식임을 암시한다.

임플란트를 이용한 국소의치에서 Locator®와 같은 attachment의 사용과 관련된 흥미로운 몇 가지 연구가 있다. Mitrani 등⁵은 총 10명의 Kennedy class I과 II 환자에서 임플란트를 이용한 국소의치를 healing abutment를 이용한 임플란트 지지 국소의치(group 1), resilient attachment를 이용한 임플란트 유지 국소의치(group 2)의 2 그룹으로 분류 평가하였다. 그 결과 group 2보다 group 1에서 고정나사 풀림과 framework fracture 등 더 많은 합병증이 발생하였다. Cho⁶의 연구에서 임플란트를 이용한 국소의치에서 resilient attachment를 distal implants에서 사용한 결과 임플란트와 지대주 주위의 응력을 감소시켰다. 이 연구들을 고려하였을 때, 임플란트에 attachment를 연결한 방식은 임플란트 실패를 포함한 합병증을 예방할 수 있음을 알 수 있다.

이 증례에서 사용하지 않았지만 ball attachment나 magnetic attachment의 사용과 관련된 연구도 있었다. Itho 등⁷은 하악의 양측성 후방연장 임플란트-치아지지 국소의치에서 ball attachment와 healing abutment 둘다 RPD에 support를 제공하였으며 응력 집중에 큰 차이는 없다고 하였으며, Keltjens 등⁸은 상악 총의치

하악 양측성 후방연장 국소의치 환자에서 상악 전치부에 임플란트를 식립하고 magnetic attachment를 이용한 결과, 상악전치부의 골흡수를 방지하여 Combination syndrome의 위험성이 감소함을 주장하였다.

본 증례에서 엇갈린 교합을 해결하기 위하여 안정적인 교합을 부여하였으며, 의치의 항회전력을 향상시키기 위해 metal framework design을 잔존지대치의 설측과 근원심을 파지하도록 설계하였다. 또한 의치상의 회전, 침하, 변위를 저지하기 위해 임플란트를 식립하였으며 Locator® attachment를 부착하여 의치의 유지, 지지, 안정을 개선하였다. 비록 resilient attachment를 사용하여 다른 rigid attachment를 사용하는 방식보다 지지력이 부족할지라도, 단일 임플란트에 가해지는 응력집중을 어느 정도 해소할 수 있기 때문에 임플란트 실패, screw loosening, attachment 파절 등의 합병증을 예방할 수 있을 것이다.

단일 임플란트를 식립한 것 만으로도 환자는 예전의 의치보다 상당한 만족도를 보였으며, 상악 잔존치와 대합되는 위치에 임플란트를 식립함으로써 역학적으로도 하악 의치의 지지력을 향상시킬 수 있었다. 반면 상악에는 환자의 경제적인 이유로 임플란트를 식립하지 않았고, 단지 지대치를 파지하는 것으로 지지를 얻고자 하였기 때문에 엇갈린 교합을 완전히 해소했다고 평가하기는 어렵다. 하지만 꾸준히 주기적인 점검을 통한 침상 및 교합조정을 시행한다면 예후 및 환자 만족도는 기존의 전통적인 국소의치보다 양호할 것이라고 예상된다.

현재 치료가 완료된 이후 6개월 동안 경과관찰을 시행하였으며 환자는 심미적, 기능적으로 만족하였다.

결론

본 증례에서 소수 잔존치가 엇갈려 있는 환자에서 국소의치의 무치악부위에 임플란트를 식립하여 이용하는 것은, 심지어 그것이 단일 임플란트 일지라도 엇갈린 교합의 역학적인 불리함을 어느 정도 해소할 수 있으며, 의치의 지지, 유지, 안정에 기여할 수 있을 것으로 보인다. 더불어 임플란트를 이용한 국소의치에 관하여 아직 많은 임상연구가 이루어지지 않았기 때문에 주기적인 관찰이 요구될 것으로 사료된다.

참고문헌

1. Mohamed GF, El Sawy AA. The role of single immediate loading implant in long class IV Kennedy mandibular partial denture. Clin Implant Dent Relat Res 2012;14:708-15.
2. Wismeijer D, Tawse-Smith A, Payne AG. Multicentre prospective evaluation of implant-assisted mandibular bilateral distal extension removable partial dentures: patient satisfaction. Clin Oral Implants Res 2013;24:20-7.
3. Schneider AL, Kurtzman GM. Bar overdentures utilizing the Locator attachment. Gen Dent 2001;49:210-4.
4. Grossmann Y, Levin L, Sadan A. A retrospective case series of implants used to restore partially edentulous patients with implant-supported removable partial dentures: 31-month mean follow-up results. Quintessence Int 2008;39:665-71.
5. Mitrani R, Brudvik JS, Phillips KM. Posterior implants for distal extension removable prostheses: a retrospective study. Int J Periodontics Restorative Dent 2003;23:353-9.
6. Cho HW. Load transfer by distal extension RPD with implant-assisted support. J Dent Res 2002;80:1095.
7. Itoh H, Sasaki H, Nakahara H, Katsube T, Satoh M, Matyas J, Caputo AA. Load transmission by distal extension RPD with implant assisted support. J Dent Res 2007;86:1476.
8. Keltjens HM, Kayser AF, Hertel R, Battistuzzi PG. Distal extension removable partial dentures supported by implants and residual teeth: considerations and case reports. Int J Oral Maxillofac Implants 1993;8:208-13.

다수치아를 상실한 엇갈린 교합 환자에서 임플란트와 Locator® attachment를 이용한 가철성 국소의치 증례

신운철 · 방몽숙 · 양홍서 · 박상원* · 임현필 · 윤귀덕

전남대학교 치의학전문대학원 치과보철학교실

다수 잔존치를 상실한 경우 잔존치간의 관계가 역학적으로 불리한 상황에 놓일 수 있다. 환자가 의치에 관한 거부감이 없을 때, 이러한 경우 피개의치를 고려할 수 있지만, 무치악 부위에 임플란트를 이용함으로써 역학적인 불리함을 극복하고 국소의치의 지지, 안정, 유지를 향상시킬 수 있다. 본 증례는 소수 잔존치간에 엇갈린 교합을 보이는 환자로 상악 치아에 대합되는 하악의 무치악 부위에 단일 임플란트를 식립하고 Locator® attachment를 연결하여 상하악 국소의치로 치료하였다. 기존의 기울어진 교합평면을 이상적으로 재설정하여 환자의 심미적 만족도를 향상시켰다. 치료 이후 6개월간의 임상 관찰에서 환자는 심미적, 기능적으로 만족하고 안정적으로 유지되었기에 보고하고자 한다. (대한치과보철학회지 2013;51:113-8)

주요단어: 엇갈린 교합; 임플란트를 이용한 국소의치; Locator® attachment

*교신저자: 박상원

500-757 광주광역시 북구 용봉로 33번지 전남대학교 치과병원 치과보철학교실

062-530-5842: e-mail, psw320@chonnam.ac.kr

원고접수일: 2012년 8월 20일 / 원고최종수정일: 2012년 10월 8일 / 원고채택일: 2013년 4월 23일

© 2013 대한치과보철학회

© 이 글은 크리에이티브 커먼즈 코리아 저작자표시-비영리 3.0 대한민국 라이선스에 따라 이용하실 수 있습니다.