

부분 무치악 환자에서 마그네슘 이온주입 임플란트의 성공률에 대한 전향적 임상연구

최수정¹ · 유정호¹ · 이규복¹ · 김진욱^{2*}

경북대학교 치의학전문대학원 ¹치과보철학교실, ²구강악안면외과학교실

연구 목적: 부분 무치악 환자에서 Mg titanate implant (M Implant system, Shinhung, Korea)의 보철 후 1년간의 방사선사진을 이용한 변연골 흡수량과 Osstell®을 이용한 임플란트 안정성 평가 결과를 분석하여 임상적인 성공률에 대해 알아보고자 한다.

연구 재료 및 방법: 38명의 환자에 79개의 임플란트를 식립하여 보철 후 1년 동안 변연골 흡수량, 임플란트의 동요도, 임플란트 식립 위치에 따른 분포 및 성공률, 보철 전후에 따른 성공률을 분석했다.

결과: 변연골의 흡수량은 보철물 장착 후 1년간의 평가에서 상악에서는 평균 1.537 mm, 하악에서는 평균 1.172 mm의 변연골 흡수가 관찰되었으며, 전체적인 상악의 평균 변연골 흡수량은 1.255 mm로 관찰되었다. 수술 후 시간이 경과함에 따라 ISQ값은 미약하게 감소하였다가 증가하는 경향을 보였으나, 상악과 하악 모두에서 식립 당일 이후 예비 인상일, 최종 보철물의 장착일과 주기적인 평가 기간 동안 ISQ값의 큰 증가나 감소를 나타내지는 않았다. 성공률은 상악에서의 94.12%였고, 하악에서의 98.39%였다.

결론: 본 실험의 결과로 미루어 Mg titanate implant는 임상적으로 양호한 결과를 보여주었다. (*대한치과보철학회지* 2012;50:176-83)

주요단어: 마그네슘 타이타늄산 임플란트; 변연골 소실; 치아동요도; 임플란트 성공률; 전향적 연구

서론

골유착성 치과 임플란트는 1965년 스웨덴의 Brånemark에 의해 처음 개발된 이후 임상적, 실험적 연구를 통해 성공적인 치료법으로 인정받아^{1,3} 오늘날 치과 분야에서 단일 치아 결손이나 부분 무치악 환자, 완전 무치악 환자의 치료에 널리 사용되고 있다.

임플란트의 성공과 실패는 임플란트 식립 시의 초기 고정과 치유과정 중에 얻어지는 골유착에 의해 결정된다. Brånemark 등^{4,5}은 골유착을 광학현미경의 확대 수준에서 임플란트의 표면과 살아있는 골의 직접적인 접촉이라고 정의하였다. Albrektsson 등⁶은 임상적인 의미에서 골유착을 이종물질의 증상이 없는 견고한 고정을 얻는 것과 기능교합 하에서 골이 유지되는 것이라고 정의하였다. 골유착은 임플란트의 안정성을 위한 필수 요소이며, 이를 통해 임플란트가 기능 하중을 성공적으로 받을 수 있게 한다.⁷

임플란트가 기능 하중을 받기 전에 골유착에 실패한 것을 초기 실패(early failure)라 하며, 이는 임플란트 시술 후 수 주 또는 수 개월 내에 나타나고, 임플란트가 기능 하중을 받은 후에 골유착이 실패한 경우를 후기 실패(late failure)라 한다.^{8,9} 임플란트의 초기 실패와 후기 실패를 감별해 내기 위해서는 임플란트의

골유착 상태를 확인해야 한다. 골유착을 정확하게 평가하는 방법으로는 광학현미경이나 전자현미경을 이용하여 조직학적으로 임플란트 표면과 인접한 골조직이 직접 접촉하는 것을 관찰하는 것이나,^{10,11} 임상에서 이러한 방법을 실제로 적용할 수는 없으므로 임상적으로 골유착 상태를 평가하기 위한 진단 방법들이 소개되었다. Adell 등¹²은 임상에서 골유착을 평가하는 가장 신뢰할 만한 방법은 방사선학적으로 임플란트 주위의 변연골의 흡수량을 평가하는 방법과 임플란트 동요도를 검사하는 방법이라고 하였다. 그러나 방사선학적 방법은 진단의 정확성이 떨어지며,¹³ 방사선학적 검사상 정상이라도 여러 가지 임상조건들과 함께 임플란트의 골유착을 신중히 진단해야 한다.¹⁴ 이에 대한 보완책으로 임플란트 안정성을 객관적인 수치로 측정하기 위해 자기공명장치를 이용한 Osstell® (Integration Diagnostics AB, Gothenburg, Sweden)을 이용하여 초기 고정과 골유착 정도를 평가하는 것이 이용되고 있다.¹⁵

임플란트 성공률에 영향을 끼칠 수 있는 요소에는 임플란트의 가공소재나 디자인, 표면 처리 등과 같은 임플란트 자체 요소들이 있다.¹⁶ 전 세계적으로 약 95-96% 이상 임플란트 시술 성공률의 평균화가 이루어지고 있으며, 생물학적 적합성과 숙주의 골유도 능력을 증가시키기 위하여 많은 종류의 표면 처리 방법들이 제안되고 있다.^{17,22} 보다 높은 성공률과 장기적인 예후

*교신저자: 김진욱

700-705 대구광역시 중구 달구벌대로 2175 경북대학교 치의학전문대학원 구강악안면외과학교실 053-600-7575; e-mail, vocaloe@knu.ac.kr

원고접수일: 2012년 7월 12일 / 원고최종수정일: 2012년 7월 18일 / 원고채택일: 2012년 7월 19일

를 위한 새로운 패러다임의 접근 항목으로 임플란트 표면 처리, 즉 표면 활성화의 기술개발에 주목하고 있는데, 표면 처리는 초창기 machined surface에서 rough surface, 이후 다양한 표면 코팅 및 처리 기법이 등장했다. 예를 들어 전기 산화를 이용해 티타늄 표면에 산화층 및 다공성의 표면을 형성시켜 그 속으로 골이 성장하여 견고한 고정을 얻을 수 있게 하는 양극산화법이 많이 연구되고 있으며, 표면의 화학성분을 변경하여 골과의 화학적 결합을 유도하는 방식으로 HA (Hydroxyapatite) 코팅법, CMP (Calcium metaphosphate) 코팅법, HF (Hydrofluoric acid) 코팅법 및 Mg 코팅법 등 다양한 방법들이 연구되고 있다. 이 가운데 본 연구에 사용하고자 하는 임플란트는 Mg를 표면 처리한 Mg titanate implant로 그 특징은 다음과 같다.

- ① 표면처리는 Mg이온을 첨가한 신물질로 빠른 골유착을 유도한다.
- ② 3.5mm의 microthread 패턴부위가 골흡수를 최소화하고 초기 고정력을 증가시킨다.
- ③ Conical seal design (11°)이 screw loosening을 방지하여 안정적인 보철물의 유지가 가능하다.
- ④ One connection, three platform이 고정체 직경과 상관없이 보철물의 호환이 가능하게 함으로써 편의성이 증대되었다.
- ⑤ Vertical, conical, tapered 등 종류별로 다양한 고정체 직경과 길이를 구비하여 다양한 임플란트 식립 체계를 갖추었다.
- ⑥ 3개의 cutting edge설계로 self-tapping으로 인해 임플란트 식립이 용이하고, 골 저항성을 최소화하였다.

본 연구에서는 부분 무치악 환자에서 Mg titanate implant (M Implant system, Shinhung, Korea)의 2년 6개월간의 방사선사진을 이용한 변연골 흡수량과 Ostell®을 이용한 동요도 평가 결과를 분석하여 임상적인 성공률에 대해 알아보하고자 한다.

연구 재료 및 방법

1. 연구 대상

경북대학교 치과병원 임상시험 센터에서 2007년 9월부터 모집한 피험자 가운데 당뇨나 갑상선 질환 등의 내분비 질환이 없는 비흡연자 중 파노라마와 CT상 별도의 골이식없이 임플란트 식립이 가능한(잔존 치조골 높이 10 mm 이상, 치조골 폭 6 mm 이상) 환자를 임상시험 대상으로 선정하였다. 모두 44명이 선정되었으며 임플란트 식립 후 2년 6개월간 조사하였다. 그 중에서 One stage surgery, Screw type prosthesis에 한정시킨 임상시험 protocol과 다르게 Two stage surgery, Cement type prosthesis로 치료되었거나 재소환에 응하지 않은 환자를 제외한 총 38명의 환자가 이번 연구의 대상이 되었다. 그 중 16명이 남자, 22명이 여자였고, 이들의 평균 나이는 49.1세였으며, 총 식립한 임플란트의 개수는 79개였다. 본 연구는 임상시험심사위원회(Institutional Review Board)의 승인을 받았으며(승인번호: 의연 74005-1008), 피험자들의 서면 동의하에 진행하였다.

2. 연구 방법

1) 임상시험 protocol

- ① 임상시험 대상자가 선정되면 임플란트 식립 시 임플란트의 유지력이 없어 고정되지 않는 경우를 제외하면 모든 임플란트는 one stage surgery를 원칙으로 한다.
- ② 임플란트 식립 후 상악은 6개월, 하악은 3개월 후 치근단 방사선 사진 촬영, ISQ 측정, 보철물 제작을 위한 인상을 채득한다.
- ③ 임플란트 상부구조는 screw type으로 제작하고 보철물 제작 후 1, 3, 6, 12개월 마다 치근단 방사선 사진 촬영, ISQ 측정(상부구조물을 제거하고 transducer를 연결 후 측정)을 시행한다.

2) 변연골의 흡수량

환자 개개인마다 customized XCP bite를 제작한 후 방사선 촬영을 하여 변연골 흡수량을 측정하였다(Figs. 1 - 3).

방사선 사진의 판독은 동일한 악안면 방사선 전문의가 시행하였으며, 사용한 임플란트의 smooth surface의 길이는 3.5 mm로 동일하다는 것을 기준으로 하여 계산하였다. 먼저 방사선 사

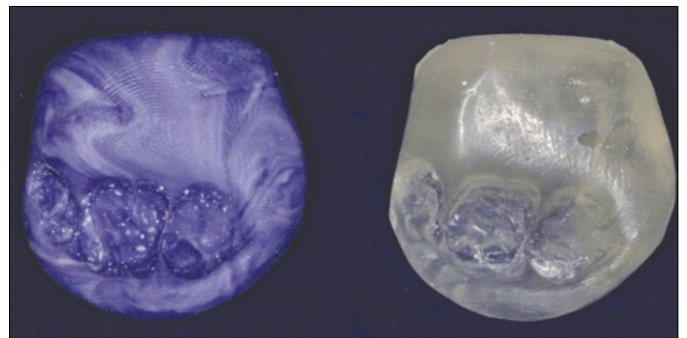


Fig. 1. Manufacture of customized resin bite.

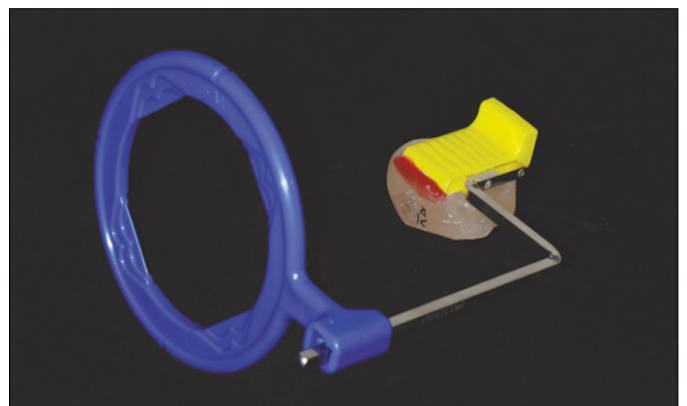


Fig. 2. Image of installing customized resin bite in XCP.

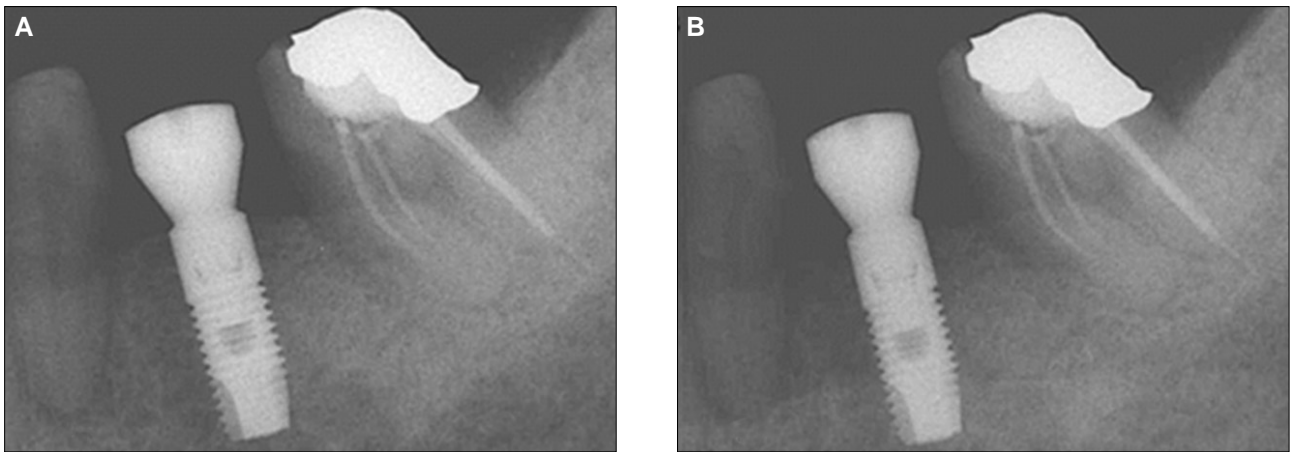


Fig. 3. A: Insertion, B: After 3 months. Periapical radiography with the use of customized XCP bite.

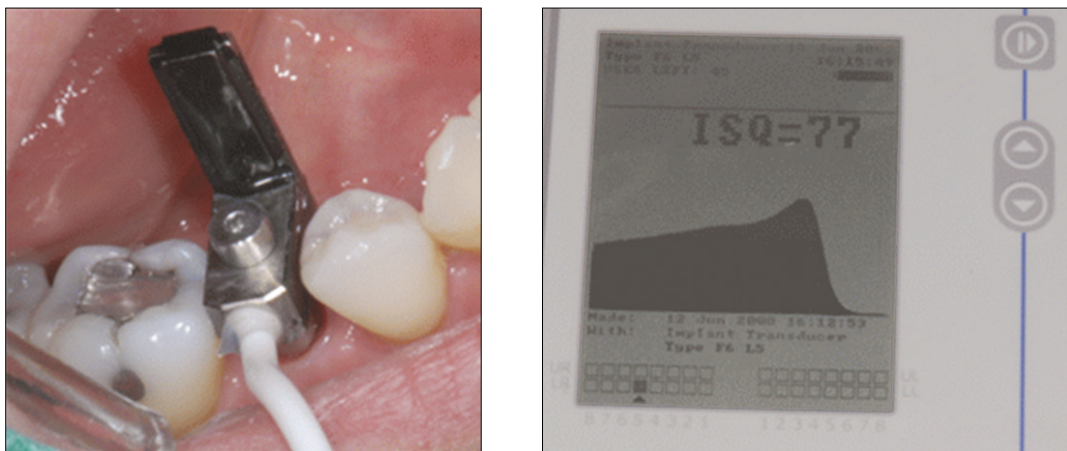


Fig. 4. Evaluation of implant mobilization with the use of Osstell®.

진 상의 smooth surface의 길이를 측정 한 후, smooth surface 최상방 점을 기준으로 변연골의 높이를 정한 다음, 수학적 방정식을 이용하여 실제 변연골의 높이를 구하였다. 이후 촬영된 일련의 방사선 사진은 동일한 방법으로 실제 변연골의 높이를 구하였으며, 그 차이를 계산하여 소실량을 정하였다.

Adobe Photoshop CS (Adobe Systems Incorporated, San Jose, California, USA) 프로그램 상에서 계측도구를 이용하여 소실량을 측정하였고, 포토샵 이용 시 사진의 어그러짐이 없는 한도 내에서 최대한 확대를 하여 분석하였으며, 포토샵을 이용한 계측 후 수학적 방정식을 이용함으로써 사진 촬영 시 방사선 사진의 확대와 관구의 수직적 오차를 최대한 보정하려고 노력하였다.

보철 후 1, 3, 6, 12개월 이후의 치근단 방사선 사진을 촬영하여 변연골 높이의 변화를 측정하여 변연골 소실량을 평가하였으며, 수직골 상실이 저작기능 최초 1년까지는 1.5 mm 미만, 저작기능 1년 후부터 연간 0.2 mm 미만인 경우를 성공적인 것으로 평가하였다.

3) 임플란트의 안정성 평가

안정성 평가는 임플란트 식립 직후와 보철직전 및 부하를 가한 후 1, 3, 6, 12개월에 Osstell®의 측정값(ISQ)으로 평가하였다 (Fig. 4).

이 방법은 1996년 Meredith 등²³에 의해 도입되었으며, 여기에 이용되는 작은 transducer는 임플란트의 지대주에 수직으로 부착되고, screw에 의해 연결된다. Transducer는 L-shaped cantilever beam을 가지며, frequency response analyzer에 의해 분석된다. L-shaped beam의 수직 부위의 piezoelectric crystal이 대략 2 - 20Hz 주파수로 임플란트와 transducer의 복합체를 흔들게 되면, 두 번째 piezoelectric crystal이 resonance frequency peak를 감지하여 analyzer가 implant stability quotient (ISQ)로 전환하게 된다. 이 값을 식립 초기와 비교하여 지속적인 감소가 없는 경우 성공으로 평가한다.

4) 임플란트 식립 위치에 따른 분포 및 성공률

식립 위치에 따른 성공률을 상악 소구치부, 상악 대구치부, 하악 소구치부, 하악 대구치부의 4부위로 나누어 평가하였다.

상악 소구치부위에 8개, 상악 대구치부위에 9개의 임플란트가 식립되었고, 하악 소구치부위와 대구치부위에는 각각 11개, 51개의 임플란트가 식립되었다.

5) 보철 전후에 따른 성공률

임플란트의 실패는 임플란트 식립 이후 최종 보철물 장착 전까지 발생하는 초기 실패와 보철물 장착과 교합력 부하 이후 발생하는 후기 실패로 구분한다. 그리하여 본 연구에서도 실패시기에 따른 성공률을 관찰하였다. 임플란트의 초기 실패는 임플란트 수술시 과도하게 골이 상해를 받은 경우, 세균 감염, 초기 고정력이 부족한 경우에 나타날 수 있고, 후기 실패는 임플란트 보철의 실패, 임플란트 파절, 골유착의 소실, 점진적인 변연골의 소실 등에 의해 나타날 수 있다.²⁴

6) 통계처리

상악과 하악의 소구치부와 구치부에 따른 성공률을 비교하는 데에는 교차분석방법을 사용하였고, 유의수준은 95% 신뢰구간($\alpha=0.05$)을 설정하여 Fisher's exact test 검정법으로 유의성을 검증하였다. 통계처리 과정에는 SPSS (version 17.0 for windows, SPSS Inc., Chicago, IL, USA) 프로그램을 이용하였다.

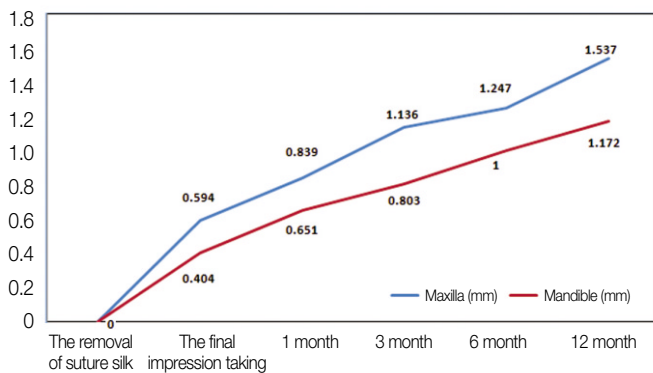


Fig. 5. Mean marginal bone loss in maxilla and mandible.

결과

1. 시기별 상하악 평균 변연골 흡수량

주기적으로 촬영한 치근단 방사선 사진으로 변연골의 흡수량을 측정하였다. 보철물 장착 후 1년간의 평가에서 상악에서는 평균 1.537 mm, 하악에서는 평균 1.172 mm의 변연골 흡수가 관찰되었으며, 전체적인 상하악의 평균 변연골 흡수량은 1.255 mm로 관찰되었다(Fig. 5, Table 1).

2. 시기별 상하악 평균 ISQ 값

수술 후 시간이 경과함에 따라 ISQ값은 미약하게 감소하였다가 증가하는 경향을 보였으나, 상악과 하악 모두에서 식립 당일 이후 예비 인상일, 최종 보철물의 장착일과 주기적인 평가 기간 동안 ISQ값의 큰 증가나 감소를 나타내지는 않았다(Fig. 6, Table 2).

3. 임플란트 식립 부위에 따른 성공률

상악과 하악에서 대구치 부위에 식립된 임플란트 가운데 각

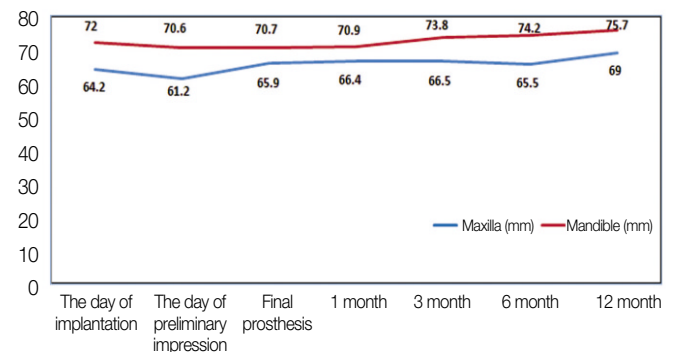


Fig. 6. Mean ISQ value in maxilla and mandible according to time.

Table 1. Mean marginal bone loss in maxilla and mandible

Time	The removal of suture silk	The final impression taking	After construction of final prosthesis			
			1 month	3 months	6 months	12 months
Maxilla (mm)	0	0.594	0.839	1.136	1.247	1.537
Mandible (mm)	0	0.404	0.651	0.803	1.000	1.172
Total (mm)	0	0.448	0.695	0.878	1.058	1.255

Table 2. Mean ISQ value in maxilla and mandible according to time

Time	The day of implantation	The day of preliminary impression	Final prosthesis	After construction of final prosthesis			
				1 month	3 months	6 months	12 months
Maxilla	64.2	61.2	65.9	66.4	66.5	65.5	69.0
Mandible	72.0	70.6	70.7	70.9	73.8	74.2	75.7
Total	70.4	68.5	69.6	70.1	72.3	72.5	74.2

Table 3. Survival rates according to implant insertion site

Part	Premolars (%)	Molars (%)	Total (%)
Maxilla	100 (8/8)	88.89 (8/9)	94.12 (16/17)
Mandible	100 (11/11)	98.04 (50/51)	98.39 (61/62)
Total	100 (19/19)	96.67 (58/60)	97.47 (77/79)

% (No. of success/ No. of implants)

각 하나의 임플란트가 실패하였다. 상악에서의 성공률은 94.12%였고, 하악에서의 성공률은 98.39%였다. 소구치 부위에서는 100%의 성공률을 나타내었고, 대구치부위에서는 96.67%의 성공률을 나타내었으나 두 부위 사이의 통계적인 유의성은 관찰되지 않았다(Table 3).

4. 보철 전후에 따른 성공률

이번 연구에서 상악과 하악 대구치부에 식립된 임플란트가 각각 한 개씩 실패하였으며 모두 초기 고정의 실패가 원인이었다. 임플란트에 부하를 가한 후에는 1년 동안 실패가 관찰되지 않았다.

고찰

최근의 연구에서 임플란트의 산화막에 Mg 성분이 포함된 경우 표면의 다기공성 형상을 통해 기공 속의 골형성 단백질의 부착과 골조직 성장을 유도해서 기계적 결합력을 강화시킨다는 결과를 보여주었다.²⁵⁻²⁷ 그리고 생활성 표면 화학 물질로 구성된 임플란트의 경우 임플란트와 골 계면간의 생화학적 골결합을 유도함으로써 빠른 골유착 속도와 신생골 형성 속도를 보여 주었다.²⁵⁻²⁸ 특히, Sul 등²⁸은 Mg 이온의 농도가 83-93%일 때 다른 농도에서 보다 통계적으로 유의성 있게 높은 회전 제거력을 가진다고 보고하였으며, 위와 같은 결과의 주요 원인으로 임플란트 표면의 MgTiO₂을 매개로 하는 화학적인 작용을 들고 있다. 그러나 이러한 이점에도 불구하고 전향적인 임상연구가 보고된 바가 적어 본 실험에서는 Mg 이온으로 표면 처리한 Mg titanate implant를 사용하여 보철 후 1년 간 임상적인 성공률에 관한 연구를 계획하여 수행하였다.

총 79개의 임플란트 가운데 2개가 실패하여 전체적인 임플란트의 성공률은 97.47%였다. 또한 실험 기간에 따른 변연골의 흡수량을 평가하고 비교하기 위하여 일련의 방사선 사진을 촬영한 결과 보철물 장착 후 1년의 경과 관찰 기간 중 단지 1.255 mm의 변연골의 흡수만이 관찰되었다. Albrektsson 등¹⁶에 의하면 임플란트 보철 후 동요도의 증가가 없고, 치근단 수직골 상실이 저작기능 최초 1년까지 1.5 mm 미만, 저작기능 1년 후부터는 연간 0.2 mm 미만인 경우 임플란트의 임상적 성공으로 간주하고 성공률이 85% 이상인 경우 유효성이 있다고 평가하므로, 이번 연구에서 관찰된 변연골의 흡수량은 Mg titanate implant가 임

상적에서 성공적으로 이용될 수 있음을 보여준다.

임플란트의 안정성과 골유착을 평가하는 몇 가지 다양한 방법들 가운데 공진주파수 분석(Resonance Frequency Analysis, RFA)이 생체 내 임플란트의 안정성을 정량적으로 측정하는데 유용한 방법으로 인정되고 있다.^{29,30} RFA는 두 가지의 영향인자, 즉 골 상방에 있는 임플란트의 길이(effective implant length), 임플란트 주위 골의 강직도(stiffness)에 따라 RF값이 변한다.²³ RFA는 임플란트와 주위 조직 계면간의 강직도와 안정성의 변화를 평가할 수 있으며, 임플란트의 성공과 실패를 구별할 수 있다. 그리고 긴 치유기간이 지난 임플란트는 조직학적으로 보다 견고한 골유착을 나타내며, RF값 또한 높게 나오며, 이는 조직학적 골유착 정도와 높은 상관관계를 나타낸다.³¹ 임플란트 주위 골의 흡수가 약 3 mm 정도 이상으로 진행되는 경우에 RF가 유의차가 존재할 정도로 감소하며, 이는 골흡수의 정도와 임플란트의 안정성을 평가하는데 민감도가 우수하다고 할 수 있다.³² 현재 RFA를 정량화하여 임플란트의 안정성을 평가하고, 변환기와 임플란트 종류별로 RF값에 영향을 줄 수 있는 인자들을 보정한 측정방법인 Osstell® (Integration Diagnostics AB, Gothenburg, Sweden)이 상용화 되었으며, 이 측정값인 ISQ값이 RF값을 대신하여 사용되고 있다.¹⁵ 이 실험에서 상하악 모두에서 공진주파수 분석(RFA) 결과 ISQ값의 큰 변화가 없는 것으로 보아 임플란트의 초기 안정성이 잘 유지되고 있는 것으로 사료된다.

Sul 등³³의 연구에 의하면 Mg titanate implant는 Tiunite implant와 Osseotite implant와의 비교에서도 우수한 결과를 보인다. 식립 후 3주 후, 6주 후 회전 제거력의 측정값을 비교하면, Tiunite implant보다는 조금 높으며 Osseotite implant에 비해서는 월등히 높은 값이 측정된다. 3주 후 측정치는 27.1 (Mg), 15.4 (Os), 21.3 (Ti) Ncm이며, 6주 후 측정치는 37.5 (Mg), 21.4 (Os), 36.4 (Ti) Ncm이었다. 새로운 골조직 형성에 있어서도 Mg titanate implant가 Tiunite implant와 Osseotite implant보다 높은 비율로 새로운 골형성이 이루어졌다. 특히 Osseotite implant의 6주 후 측정값은 Mg titanate implant의 3주 후 측정값보다 낮은 수치를 보였다. 수치를 살펴보면 3주 후는 29 (Mg), 15 (Os), 18 (Ti)%이며, 6주 후는 39 (Mg), 26 (Os), 31 (Ti)%를 보였다.

Mg titanate implant와 machine-turned implant를 비교한 다른 연구³⁴에서도 ISQ값은 각각 67.4와 64.0이었으며, 회전 제거력은 19.2와 10.1 Ncm로서 Mg titanate implant가 더 높은 값을 나타내어 본 연구와 유사한 결과를 보여주었다.

이 연구는 임상시험을 통한 전향적 연구로서 환자마다 맞춤형 resin bite를 제작하여 표준화된 치근단 방사선사진을 획득하여 일정한 촬영각을 가지도록 노력하였으며, 각 시기마다 ISQ를 측정하여 기능 중 임플란트의 안정성에 대한 좀 더 정확한 정보를 획득하고자 하였다. 그러나 보다 객관적인 분석을 위해서는 다른 임플란트와의 비교연구가 필요하며, 성공여부의 판단을 위해 주변 치은 반응의 평가 및 환자만족도 등 보다 다양한 평가 요소를 도입할 필요가 있을 것으로 사료된다.

결론

본 연구는 2007년 9월부터 2010년 2월까지 경북대학교 병원에서 실시된 Mg titanate implant에 대한 전향적 임상 연구로서 다음과 같은 결론을 얻었다.

1. 총 38명의 환자에게 식립된 79개의 임플란트 중에서 2개가 제거되어 성공률은 97.47%로 나타났다.
2. 식립 위치에 따른 성공률은 상악과 하악은 각각 94.12%, 98.39%이다. 그 중 소구치부는 100%, 대구치부는 96.67%의 값을 나타내었으나, 통계적으로 유의한 차이를 보이지는 않았다.
3. 임플란트가 실패한 시기를 보철 전과 후로 나누었을 때, 실패한 임플란트는 모두 보철 전 초기 고정의 실패로 인한 것이었다.
4. 보철물 장착 후 1년간의 평가에서 변연골 흡수량은 전체 1.255mm로 양호한 결과를 보이며, 또한 상악과 하악 모두 ISQ값의 큰 증가나 감소는 나타나지 않았으므로 초기 안정성이 유지된다고 평가할 수 있다.

본 실험의 결과로 미루어 Mg titanate implant는 임상적으로 양호한 결과를 보여주었다.

참고문헌

1. Adell R, Lekholm U, Rockler B, Brånemark PI. A 15-year study of osseointegrated implants in the treatment of the edentulous jaw. *Int J Oral Surg* 1981;10:387-416.
2. Albrektsson T, Zarb G, Worthington P, Eriksson AR. The long-term efficacy of currently used dental implants: a review and proposed criteria of success. *Int J Oral Maxillofac Implants* 1986; 1:11-25.
3. Cox JF, Zarb GA. The longitudinal clinical efficacy of osseointegrated dental implants: a 3-year report. *Int J Oral Maxillofac Implants* 1987;2:91-100.
4. Brånemark PI, Hansson BO, Adell R, Breine U, Lindström J, Hallén O, Ohman A. Osseointegrated implants in the treatment of the edentulous jaw. Experience from a 10-year period. *Scand J Plast Reconstr Surg Suppl* 1977;16:1-132.
5. Brånemark PI. Introduction to osseointegration. In Brånemark PI, Zarb GA, Albrektsson T. eds.: *Tissue-Integrated Prosthesis. Osseointegration in Clinical Dentistry*. Chicago; IL; Quintessence Publishing Co, Inc.; 1985.
6. Albrektsson TO, Johansson CB, Sennerby L. Biological aspects of implant dentistry: osseointegration. *Periodontol* 2000 1994;4:58-73.
7. Zarb GA, Albrektsson T. Osseointegration: A requiem for the periodontal ligament? *Int J Periodont Res Dent* 1991;11:88-91.
8. Albrektsson T, Dahl E, Enbom L, Engevall S, Engquist B, Eriksson AR, Feldmann G, Freiberg N, Glantz PO, Kjellman O, et al. Osseointegrated oral implants. A Swedish multicenter study of 8139 consecutively inserted Nobelpharma implants. *J Periodontol* 1988;59:287-96.
9. Adell R, Eriksson B, Lekholm U, Brånemark PI, Jemt T. Long-term follow-up study of osseointegrated implants in the treatment of totally edentulous jaws. *Int J Oral Maxillofac Implants* 1990; 5:347-59.
10. Johansson C, Albrektsson T. Integration of screw implants in the rabbit: a 1-year follow-up of removal torque of titanium implants. *Int J Oral Maxillofac Implants* 1987;2:69-75.
11. Tjellström A, Jacobsson M, Albrektsson T. Removal torque of osseointegrated craniofacial implants: a clinical study. *Int J Oral Maxillofac Implants* 1988;3:287-9.
12. Adell R, Lekholm U, Rockler B, Brånemark PI, Lindhe J, Eriksson B, Sbordone L. Marginal tissue reactions at osseointegrated titanium fixtures (I). A 3-year longitudinal prospective study. *Int J Oral Maxillofac Surg* 1986;15:39-52.
13. Zarb GA, Schmitt A. The longitudinal clinical effectiveness of osseointegrated dental implants: the Toronto study. Part III: Problems and complications encountered. *J Prosthet Dent* 1990;64:185-94.
14. Sundén S, Gröndahl K, Gröndahl HG. Accuracy and precision in the radiographic diagnosis of clinical instability in Brånemark dental implants. *Clin Oral Implants Res* 1995;6:220-6.
15. Barewal RM, Oates TW, Meredith N, Cochran DL. Resonance frequency measurement of implant stability in vivo on implants with a sandblasted and acid-etched surface. *Int J Oral Maxillofac Implants* 2003;18:641-51.
16. Albrektsson T, Brånemark PI, Hansson HA, Lindström J. Osseointegrated titanium implants. Requirements for ensuring a long-lasting, direct bone-to-implant anchorage in man. *Acta Orthop Scand* 1981;52:155-70.
17. Carlsson L, Röstlund T, Albrektsson B, Albrektsson T. Removal torques for polished and rough titanium implants. *Int J Oral Maxillofac Implants* 1988;3:21-4.
18. Gotfredsen K, Nimb L, Hjörting-Hansen E, Jensen JS, Holmén A. Histomorphometric and removal torque analysis for TiO₂-blasted titanium implants. An experimental study on dogs. *Clin Oral Implants Res* 1992;3:77-84.
19. Cordioli G, Majzoub Z, Piattelli A, Scarano A. Removal torque and histomorphometric investigation of 4 different titanium surfaces: an experimental study in the rabbit tibia. *Int J Oral Maxillofac Implants* 2000;15:668-74.
20. Klokkevoeld PR, Nishimura RD, Adachi M, Caputo A. Osseointegration enhanced by chemical etching of the titanium surface. A torque removal study in the rabbit. *Clin Oral Implants Res* 1997;8:442-7.
21. Wennerberg A, Albrektsson T, Andersson B, Krol JJ. A histomorphometric and removal torque study of screw-shaped titanium implants with three different surface topographies. *Clin Oral Implants Res* 1995;6:24-30.
22. Ferguson SJ, Langhoff JD, Voelter K, von Rechenberg B, Scharnweber D, Bierbaum S, Schnabelrauch M, Kautz AR, Frauchiger VM, Mueller TL, van Lenthe GH, Schlottig F. Biomechanical comparison of different surface modifications for dental implants. *Int J Oral Maxillofac Implants* 2008;23:1037-46.
23. Meredith N, Alleyne D, Cawley P. Quantitative determination of the stability of the implant-tissue interface using resonance frequency analysis. *Clin Oral Implants Res* 1996;7:261-7.

24. Tonetti MS, Schmid J. Pathogenesis of implant failures. *Periodontol* 2000 1994;4:127-38.
25. Sul YT, Byon E, Wennerberg A. Surface characteristics of electrochemically oxidized implants and acid-etched implants: surface chemistry, morphology, pore configurations, oxide thickness, crystal structure, and roughness. *Int J Oral Maxillofac Implants* 2008;23:631-40.
26. Sul YT, Jeong Y, Johansson C, Albrektsson T. Oxidized, bioactive implants are rapidly and strongly integrated in bone. Part 1-experimental implants. *Clin Oral Implants Res* 2006;17:521-6.
27. Sul YT, Johansson C, Byon E, Albrektsson T. The bone response of oxidized bioactive and non-bioactive titanium implants. *Biomaterials* 2005;26:6720-30.
28. Sul YT, Johansson C, Wennerberg A, Cho LR, Chang BS, Albrektsson T. Optimum surface properties of oxidized implants for reinforcement of osseointegration: surface chemistry, oxide thickness, porosity, roughness, and crystal structure. *Int J Oral Maxillofac Implants* 2005;20:349-59.
29. Sennerby L, Meredith N. Resonance frequency analysis: measuring implant stability and osseointegration. *Compend Contin Educ Dent* 1998;19:493-8, 500, 502.
30. Meredith N, Book K, Friberg B, Jemt T, Sennerby L. Resonance frequency measurements of implant stability in vivo. A cross-sectional and longitudinal study of resonance frequency measurements on implants in the edentulous and partially dentate maxilla. *Clin Oral Implants Res* 1997;8:226-33.
31. Rasmusson L, Meredith N, Cho IH, Sennerby L. The influence of simultaneous versus delayed placement on the stability of titanium implants in onlay bone grafts. A histologic and biomechanic study in the rabbit. *Int J Oral Maxillofac Surg* 1999;28:224-31.
32. Huang HM, Chiu CL, Yeh CY, Lee SY. Factors influencing the resonance frequency of dental implants. *J Oral Maxillofac Surg* 2003;61:1184-8.
33. Sul YT, Johansson C, Albrektsson T. Which surface properties enhance bone response to implants? Comparison of oxidized magnesium, TiUnite, and Osseotite implant surfaces. *Int J Prosthodont* 2006;19:319-28.
34. Sul YT, Johansson P, Chang BS, Byon ES, Jeong Y. Bone tissue responses to Mg-incorporated oxidized implants and machine-turned implants in the rabbit femur. *J Appl Biomater Biomech* 2005;3:18-28.

The success rate of Mg-incorporated oxidized implants in partially edentulous patients: a prospective clinical study

Su-Jung Choi¹, DDS, Jung-Ho Yoo¹, DDS,

Ku-Bok Lee¹, DDS, MSD, PhD, Jin-Wook Kim^{2*}, DDS, MSD, PhD

¹Department of Prosthodontics, ²Department of Oral and Maxillofacial Surgery, School of Dentistry,
Kyungpook National University, Daegu, Korea

Purpose: This study examined the clinical success rate of Mg titanate implants (M Implant system, Shinhung, Korea), which employ a Mg coating method, by evaluating the marginal bone loss and implant stability using radiographs and Osstell[®], over a 1 year. **Materials and methods:** The locations of the implants placement were divided into 4 areas; the maxillary and mandibular premolars and molars. In the maxilla, 8 and 9 implants were inserted in the premolar and molar areas, respectively. In the mandible, 11 and 51 implants were inserted in the premolar and molar areas. Marginal bone loss and ISQ of all implants (79) were measured after insertion, mounting the prosthetic appliance, and 1, 3, 6, and 12 months after loading. The marginal bone loss was measured from the radiograph using XCP bite, which was customized, and the implant stability measured using Osstell[®]. Fisher's exact test ($\alpha=.05$) was used to compare the success rates of each region. **Results:** The mean marginal bone loss for the upper and lower jaws were 1.537 mm and 1.172 mm. The mobility showed a non-significant reduction or increase according with time. The success rates were accounted for 94.12% and 98.39% in the upper and lower jaws; the premolars and molars were accounted for 100% and 96.67%. The two cases of early failure resulted from failure of primary stability during implant insertion. The late failures were not observed for 1 year after adding a loading to the implants. **Conclusion:** The Mg titanate implant showed good primary stability and good clinical results in both healing and function. (*J Korean Acad Prosthodont 2012;50:176-83*)

Key words: Mg titanate implant; Marginal bone loss; Implant stability; Implant success rate; Prospective clinical evaluation

*Corresponding Author: Jin-Wook Kim

Department of Oral and Maxillofacial Surgery, School of Dentistry, Kyungpook National University, 2175, Dalgubeoldaero, Daegu, 700-705, Korea

+82 53 600 7575: e-mail, vocaloe@knu.ac.kr

Article history

Received July 12, 2012 / Last Revision July 18, 2012 / Accepted July 19, 2012