

골다공증 유발 쥐에서 혈소판 농축 혈장이 골 재생에 미치는 영향

조종문¹ · 강정경² · 서규원² · 류재준^{2*}

¹고려대학교 의과대학원 치과학교실, ²고려대학교 임상치의학대학원

연구 목적: 본 연구의 목적은 실험용 쥐의 초기 골 재생 과정에서 혈소판 농축 혈장 (platelet-rich plasma; PRP)이 난소호르몬 분비 유무에 따라 각각 어떤 효과를 나타내는지 확인 비교해 보는 것이다.

연구 재료 및 방법: 실험용 쥐 40마리 중 20마리에는 난소절제술 (ovariectomy; OVX)을 시행하여 골다공증을 유발시킨 상태에서 골 이식을 하였고, 나머지 20마리에는 난소절제술 없이 골 이식을 하였다. 또, 난소절제술을 시행한 쥐 중 10마리와 난소절제술을 시행하지 않은 쥐 중 10마리에는 골 이식 시 골전도성 합성골 이식재인 MBCP™ (Micro- & macro-porous biphasic calcium phosphate)에 혈소판 농축 혈장을 첨가하여 적용하고, 아래와 같은 실험군으로 구분하였다. A군; 10마리의 non-OVX 쥐 / 골 이식재 (MBCP™). B군; 10마리의 non-OVX 쥐 / 골 이식재 (MBCP™) + PRP. C군; 10마리의 OVX 쥐 / 골 이식재 (MBCP™). D군; 10마리의 OVX 쥐 / 골 이식재 (MBCP™) + PRP. 모든 실험동물의 두 개관 정중부에 직경 8mm 원형의 임계 크기 결함을 한 개씩 인위적으로 형성한 후, 임계 크기 결함 내부에 골 이식재 및 혈소판 농축 혈장을 적용하여 골 이식술을 실시하였다. 골 이식 시행 4주 후에 실험 동물을 희생시켜 표본을 제작한 후, 광학현미경상을 관찰하고 기존에 형성한 임계 크기 결함 내부에 새롭게 침착된 신생골의 면적을 측정하여 그 측정값을 통계 분석하였다.

결과: 신생골 면적 측정값을 각 군 간 비교하여 다음과 같은 결과를 얻었다.

1. 난소절제술이 시행되지 않은 정상 쥐에서는 혈소판 농축 혈장의 사용이 골 재생에 유의한 효과를 나타내지는 않았다 ($P > .05$).
2. 난소절제술이 시행된 골다공증 유발 쥐에서는 혈소판 농축 혈장의 사용이 골 재생에 유의한 효과를 나타내었다 ($P < .05$).
3. 혈소판 농축 혈장이 사용되지 않은 경우, 난소절제술이 시행된 골다공증 유발 쥐는 정상 쥐보다 골 재생 능력이 유의할 만큼 감소하였다 ($P < .05$).
4. 혈소판 농축 혈장이 사용된 경우, 난소절제술이 시행된 골다공증 유발 쥐라고 하더라도 정상 쥐보다 골 재생 능력이 유의할 만큼 감소하지는 않았다 ($P > .05$).

결론: 이상의 결과를 토대로, 골전도성 합성골 이식재와 함께 쓰인 혈소판 농축 혈장은 정상 쥐에서보다 난소절제술이 시행된 골다공증 유발 쥐에서 골 재생 및 치유에 더 큰 효과가 있음을 알 수 있었다. (대한치과보철학회지 2010;48:16-27)

주요단어: 골다공증, 골 재생, 난소절제술, 임계 크기 결함, 혈소판 농축 혈장

서론

골 이식 시 골조직의 재생에 있어 성장인자 (growth factor)의 중요성이 인식되어왔고 이를 이용하는 기술들이 도입됨에 따라, 더 빠른 골 재생과 더 성숙된 단단한 골의 재생이 가능하게 되었다.^{1,2}

성장인자란 세포의 증식이나 이주, 분화 및 조직의 재생을 위해 세포 표면의 수용기에 결합하여 세포현상이나 그 세포의 작용에 관여하는 생체인자로써³ 상처 치유 촉진 효과와 조직의 세포 조절 능력을 가지고 있다.⁴ 조직 재생을 위한 방법으로 사용되고 있는 성장인자로는 골 형성 단백질 (bone morphogenetic protein; BMP),⁵ 법랑 기질 단백질 (enamel matrix protein)⁶ 그리고 폴리펩타이드계 성장인자들 (polypeptide growth factors) 등이 있다. 폴리펩타이드 계열의 당단백이나 단백질 성장인자들인 혈소판 유래 성장인자 (platelet-derived growth factor; PDGF),⁷ 전환 성장인자-베타 (transforming growth factors- β ; TGF- β)⁸ 그리고 인슐

린 유사 성장인자-1 (insulin-like growth factor-1; IGF-1)⁹ 등을 간편하고 손쉽게 고농도로 얻을 수 있는 방법으로 1998년에 Marx¹⁰은 혈소판 농축 혈장 (platelet-rich plasma; PRP)을 소개하였다.

PRP는 혈소판이 농축되어 있는 섬유소 응괴로서, 여기에는 혈소판에 함유되어 있는 PDGF, TGF- β 그리고 IGF-1 등의 성장인자들이 고농도로 농축되어 함유되어 있고, 일정 단위 분량에서 유리되는 성장인자들의 양이 농축되기 전보다 훨씬 더 많아지게 된다. PRP에는 PDGF, TGF- β 1, TGF- β 2, 혈관 내피 성장인자 (vascular endothelial growth factor; VEGF) 그리고 상피 성장인자 (epithelial growth factor; EGF) 등의 성장인자들이 존재하고, 골전도 시에 세포 부착 분자의 역할을 한다고 알려진 세 가지 혈액 단백질 (blood protein)인 섬유소 (fibrin), 파이브로넥틴 (fibronectin) 그리고 바이트로넥틴 (vitronectin)도 존재한다.¹¹ 또한, PRP가 기본적인 섬유아세포 성장인자 (basic fibroblast growth factor; bFGF), IGF-1, 혈소판 인자-4 (platelet factor-4; PF-4) 그리고 인터루킨-1 (interleukin-1) 등의 저장소이기도 하다고 보고되었다.^{12,13}

*교신저자: 류재준

425-801 경기도 안산시 단원구 고잔동 516번지 고려대학교의료원 안산병원 치과 031-412-5878; e-mail, koprosth@unitel.co.kr

원고접수일: 2009년 11월 4일 / 원고최종수정일: 2009년 12월 9일 / 원고채택일: 2010년 1월 4일

이 중 PDGF는 창상 치유와 혈관 재형성, 콜라겐 합성 및 골 재생에 관여하고, 상처 부위에 가장 먼저 나타나는 성장인자로서 유사분열유도(mitogenesis) 기능과 혈관형성(angiogenesis) 기능, 섬유아세포와 조골세포 기능의 증진, 세포분화 증진, 대식세포와 같은 다른 세포의 성장인자들을 촉진하는 기능 등 혈소판의 주된 성장인자로 수많은 기능을 하는 것으로 알려져 있다.^{10,14} TGF- β 1, TGF- β 2는 골 재생을 개시할 뿐만 아니라 이식골의 성숙과 골 개조를 포함한 장기간의 치유와 골 재생을 유지하는데 기여하고, 특히 조골세포의 화학주성(chemotaxis)을 촉진시키고, 조골세포 전구체(precursor)의 유사분열유도 기능 및 골과 치유중인 상처 부위에 콜라겐 기질을 축적하도록 자극하는 능력이 뛰어나며, 부가적으로 골 개조 과정에서 파골세포(osteoclast) 형성과 골 흡수를 방해해서 골 형성을 유리하게 돕는다고 하였다.¹⁵ IGF-1은 골 형성 과정 중에 조골세포에 의해 분비되는 성장 인자로서 조골세포 전구체에 작용하여 결국에는 골 형성 세포들의 유사분열유도 기능을 유발시켜 조골세포의 수를 증가시키고 골 침착을 가속화하는 역할을 한다고 알려져 있다.¹⁶ 이런 성장인자들을 국소적으로 적용시키면 더 빠른 골 재생과 더 단단한 골의 재생이 가능한 증진효과가 있는 것으로 알려져 있으며, 이는 특히 치과 영역에서 골 이식이나 골 재생 관련 술식의 시술 시에 성공률이 상대적으로 낮은 고령 환자, 골다공증 환자 그리고 반흔 등의 변형된 조직에서 그 효과를 더욱 기대할 수 있을 것이다.

이러한 이론적 배경에도 불구하고, PRP의 골 재생 효과에 대해서는 여러 가지 결과가 보고되고 있다. PRP가 골 재생에 유의하게 이로온 효과를 나타냈다는 동물 실험들과 임상 연구들이 많이 발표되고 있는 반면, 효과는 있었지만 유의하지는 않았거나 해로운 영향은 없었다는 상반된 연구 결과들도 보고되고 있다. Yim 등¹⁷은 성견에서 PRP를 치조골 결손부에 이식하였을 때 조직학적으로 골 재생이 두 배 정도 빠르다고 보고하였고, Wartiova 등¹⁸은 PRP가 경조직과 연조직의 치유를 촉진하며 골 형성 속도와 형성된 골의 치밀도를 향상시킨다고 하였다. Marx 등¹⁹은 PRP를 사용했을 때 임상적, 방사선학적, 조직학적으로 골 형성율과 골밀도의 증가를 보였고, 이식된 이식골의 경화와 무기질화를 앞당기며 골소주의 밀도를 15 - 30% 향상시켰다고 보고하였다. 또한 임상에서 발치와,¹⁹ 상악동 거상술,^{20,23} 치조제 증대술²¹ 그리고 치조제 확장술²⁴에 PRP를 사용한 경우에도 더 빠른 이식재의 안정화와 더 완전한 골유착을 보고하고 있다. 그 외 하악골 재건술,^{25,26} 악골 결손부 재건²⁷ 그리고 치주조직 재생술^{28,29} 등에 PRP가 자가골,^{25,26,30,31} 동종골,^{21,32} 이종골^{23,28,33-35} 그리고 합성골³² 등과 함께 병행해서 또는 단독으로^{31,33,34} 사용된 경우에도 각각 유의한 효과가 있었다고 보고되었다. 임상에서 골 이식 시 PRP의 사용은 이식재의 생물학적인 접착제 역할도 수행하여³⁶ 이식재의 안정과 작업성의 향상에도 기여하는 것으로 여겨진다는 Whitman 등³⁷의 연구도 있다.

반면에, PRP의 효과는 한계가 있었다거나 유의할 만한 수준은 아니었다는 상반되는 동물 실험 결과들도 많이 보고되었

다.^{31,38-40} 임상 연구에서도 Froum 등⁴¹과 Schaaf 등⁴²은 상악동에 골 이식 시 PRP의 효과는 없었다고 보고하였다. 2001년에 Schmitz와 Hollinger⁴³는 PRP에 대해서 아직은 과학적으로 불충분한 단계이며 골형성과 관련된 PRP의 정확한 역할이 아직 밝혀지지 않았고 더 많은 연구가 필요하다고 하였다. Kim 등³⁸은 PRP의 제조 과정에서 원심분리 속도가 혈소판의 활성도에 영향을 줄 수 있다고 말하며, 아직 최적의 혈소판 농축 배율을 만들어 내는 속도와 시간 등의 기준이 확실하지 않다고 하였다.

실제 치과 임상에서 구강외과 처치나 치주과적 처치, 치과용 임플란트 식립 등의 시술을 할 때 치조골의 양이 부족하여 골 이식을 필요로 하는 경우가 자주 있다. 이 때 노화 및 고령이라는 점이 골 이식 결과에 영향을 끼칠 수 있으며, 특히 폐경기 여성 환자의 경우 노화에 따른 호르몬 분비 차이가 그 이유 중 하나로 보고되기도 하였다.⁴⁴

본 연구의 목적은 실험용 흰 쥐의 골 재생 과정에서 PRP가 난소호르몬 분비 유무에 따라 각각 어떤 효과를 나타내는지 확인하는 것이다. 현재까지 골 재생과 골 이식 및 다양한 골 이식재에 대해서는 수많은 연구 결과가 발표되어 왔으며, PRP의 효과에 대해서는 위와 같이 실험 및 연구 결과가 아직 논쟁 중에 있는 상황이다. 특히 노화에 따른 골다공증 환자에서 골 이식 시 PRP의 효과에 대해서는 아직 연구가 부족한 상태이다. 따라서, 본 연구를 통하여 폐경 이후의 환자 및 골다공증 환자 또는 난소호르몬 분비에 이상이 있는 환자에게 골 이식 시 PRP의 효과에 대한 이론적 근거를 제시하고자 한다.

연구 재료 및 방법

1. 실험 동물

성장이 왕성한 시기인 생후 2개월 된 체중 250 - 300 g의 실험용 암컷 쥐 (Sprague-Dawley female rat) 40마리를 준비 하였다. 이 중 20마리는 폐경 이후의 호르몬 분비 상태로 변화시키기 위해 난소절제술(ovariectomy; OVX)을 시행하였고, 그로부터 7주가 경과된 후에 골 이식술을 시행하는데 쓰였다. 나머지 20마리는 난소절제술 없이 바로 골 이식술을 시행하는데 쓰였다.

쥐의 두개관 정중부에 직경 8 mm 원형의 임계 크기 결함(critical-sized defect; CSD)을 인위적으로 한 개씩 형성한 후,^{45,46} 난소절제술을 시행한 쥐 20마리 중 10마리에는 골전도성 합성골 이식재인 MBCP™ (Micro- & macro-porous biphasic calcium phosphate, Biomatlant, Vigneux, Bretagne, France)만을 이식하였고 다른 10마리에는 MBCP™와 PRP를 함께 이식하였다. 또, 난소절제술을 시행하지 않은 정상 쥐 20마리도 그 중 10마리에는 MBCP™만을 이식하였고 다른 10마리에는 MBCP™와 PRP를 함께 이식하였다. 이렇게 하여 총 40마리의 쥐를 A, B, C 그리고 D 네 군으로 분류하였다.

즉, 난소절제술을 시행하지 않은 정상 쥐에 MBCP™만을 이식한 군을 A군으로, 난소절제술을 시행하지 않은 정상 쥐에

MBCP™와 PRP를 이식한 군을 B군으로, 난소절제술을 시행한 쥐에 MBCP™만을 이식한 군을 C군으로, 난소절제술을 시행한 쥐에 MBCP™와 PRP를 이식한 군을 D군으로 각각 정하였다 (Table I).

2. 골 이식재

두개관 골의 임계 크기 결함 부위에는 골 이식재로 MBCP™를 단독 또는 PRP와 병행하여 사용하였다. MBCP™는 수산화 인회석 (hydroxyapatite; HA) 60%와 베타-삼칼슘 인산염 (tricalcium phosphate beta; β -TCP) 40%의 비율로 혼합된 이상성 칼슘 인산염 도재 (biphasic calcium phosphate ceramics)로서 직경 10 μ m 미만인 미세다공성 (microporosity)과 300 - 600 μ m인 거대다공성 (macroporosity)을 모두 가진 비정형의 (non-structural) 골전도성 합성골 이식재이며, 이식 후 장기간에 걸쳐 서서히 흡수되고 신생골로 대체된다. 본 연구에서는 입자 크기가 0.5 - 1.0 mm인 MBCP™를 사용하였다.

3. 연구 방법

1) 난소절제술

C군 10마리와 D군 10마리의 쥐에 난소절제술을 시행하였다. 생후 2개월 된 체중 250 - 300 g의 실험용 암컷 쥐를 전신 마취시키기 위해서 염산 케타민 (0.4 ml/kg; Yu-han Co., Korea)과 럼폰 (0.2 ml/kg; Bayer Co., Korea)을 혼합하여 근육 내로 주입하였다. 전신 마취된 쥐를 복부가 위로 향하게 눕힌 후, 좌우 양측에 있는 두 개의 난소를 제거하기 위해 각각 약 2 cm 정도의 복부 절개를 통해 접근하여 복강 내에서 작은 꽃 모양의 난소를 찾아서 복강 밖으로 꺼내어 노출시켰다 (Fig. 1-A).

난소로 주행하는 혈관을 흡수성 봉합사 (4-0 Vicryl)로 결찰하고 (Fig. 1-B), 결찰 부위와 난소의 중간 지점을 수술용 가위로 절제, 난소를 제거하였다 (Fig. 1-C). 한 개체 당 좌우 양측을 시행하여 두 개의 난소를 모두 제거하였다 (Fig. 1-D). 난소 제거 후 결찰된 혈관을 다시 복강 내로 재 위치시킨 후 복부 절개선은 봉합사 주변 피부층의 염증 유발 가능성을 줄이기 위해 단일사 (mono-filament)로 된 나일론 봉합사 (3-0 Nylon)로 봉합해서 난소절제술을 완료하였다. 수술 후 감염 방지를 위해서 젠타마이신 (0.05 ml/mg; Daesung Labs Co., Korea)을 근육 내로 주입하였다.

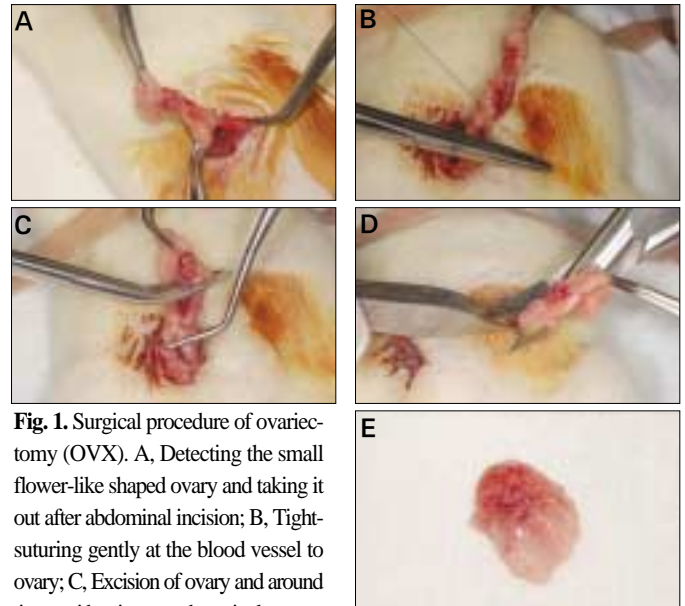


Fig. 1. Surgical procedure of ovariectomy (OVX). A, Detecting the small flower-like shaped ovary and taking it out after abdominal incision; B, Tight-suturing gently at the blood vessel to ovary; C, Excision of ovary and around tissue with scissors at the point between ovary and tight-sutured point; D, OVX accomplished in both right and left side; E, Surgically removed ovary and around fatty tissue.

2) 골 이식술

위와 같이 난소절제술이 시행된 후 7주가 경과된 쥐 20마리와 난소절제술을 시행하지 않은 정상 쥐 20마리에 모두 골 이식술을 시행하였다. 난소가 제거된 후 7일 이내에 이미 혈중 에스트로젠 (estrogen) 결핍이 유발되고, 2주째부터 골다공증성 변화가 시작된다는 보고에 따라,⁴⁷ 본 연구에서는 C군과 D군의 쥐에 골다공증이 충분히 유발되도록 난소절제술 후 7주가 지난 다음 골 이식술을 시행하였다.

먼저 난소절제술에서와 같은 방법으로 쥐를 전신마취 시킨 후 두개관의 두정부 중앙 부위를 제모하였다. 지혈을 위해 2% 염산 리도카인 (1 : 100,000 epinephrine; Yu-han Co., Korea)을 두정부에 주입하고 베타딘으로 소독 처리하였다. 절개선은 두개골을 노출시키기 위해 두정부 중앙에 시상축 방향으로 약 2.5 - 3 cm 길이가 되게 형성하였다. 골막과 피부가 찢어지지 않도록 거상하여 양측으로 견인하였다.

Table I. Experimental groups according to OVX and PRP treatments

Group	OVX	PRP	Graft material	N
A	No	No	MBCP™	10
B	No	Yes	MBCP™	10
C	Yes	No	MBCP™	10
D	Yes	Yes	MBCP™	10

Rats in group C and D were ovariectomized. In combination with bone graft material, PRP was treated in group B and D.

OVX, Ovariectomy; PRP, Platelet-rich plasma; MBCP™, Micro- & macro-porous biphasic calcium phosphate; N, Number of specimen.

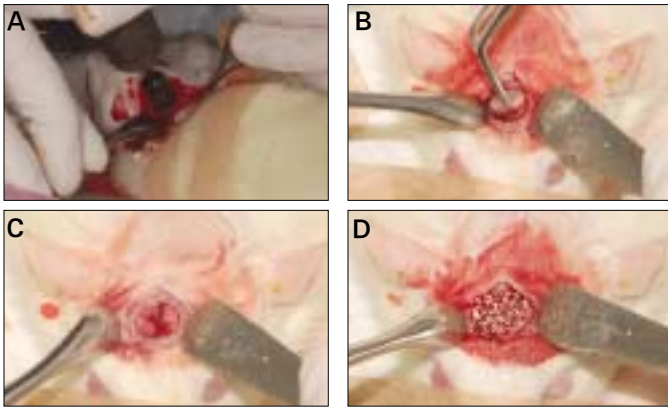


Fig. 2. Surgical procedure of bone graft. A, Trephine drilling under saline irrigation; B, Careful removal of 8-mm-diameter calvarial bone; C, A prepared calvarial critical-sized defect (CSD); D, A CSD filled with synthetic alloplastic substitute.

노출된 두개골의 두개관 정중부에 외경 8 mm짜리 트레파인을 사용하여 생리식염수 주수 하에서 직경 8 mm 원형의 결함을 한 개 형성시켰다 (Fig. 2-A). 쥐의 비교적 얇은 두정부 두개관골을 핀셋을 사용해서 전층 (full thickness)으로 제거하였다 (Fig. 2-B). 두개관에 임계 크기 결함을 형성한 후 (Fig. 2-C), 그 결함 부위에 합성골 이식재인 MBCP™ 약 1.25 g을 사용하여 골 이식을 시행하였다 (Fig. 2-D). 이 때 B군과 D군에서는 각각의 개체에서 채취한 혈액으로부터 추출된 PRP를 약 0.5 ml씩 골 이식재에 첨가 혼합하여 적용하였다. 골 이식이 완료된 후 이식된 이식재 및 골편이 이탈되지 않도록 주의하면서 각 층별로 골막은 흡수성 봉합사 (4-0 Vicryl)로 피부는 나일론 봉합사 (3-0 Nylon)로 봉합하여 수술을 마무리하였다. 또한 수술 후 감염 방지를 위해 젠타마이신을 근육 내로 주입하였다.

3) 혈소판 농축 혈장 (PRP)의 채취 및 적용

PRP는 골 이식술을 시행하는 날에 B군과 D군의 각 개체에서 채득한 혈액 약 5 ml씩을 원심분리기 (PLACON™: Platelet Concentrator, Oscotec Inc., Cheonan, Korea)로 분리 추출하여 얻었다 (Fig. 3).

우선 채득한 혈액 5 ml를 1차 원심분리 3분 실시 후, 무거운 혈

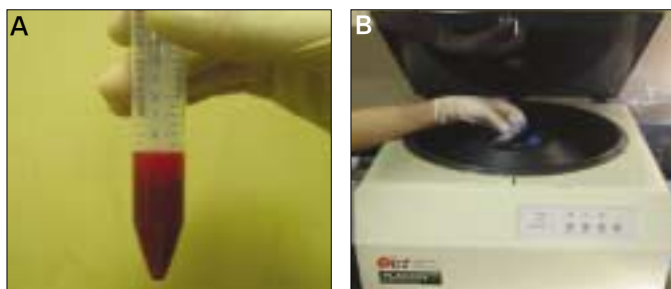


Fig. 3. Whole blood sample 5 ml in A and centrifuging separator (PLACON™: Platelet Concentrator, Oscotec Inc., Cheonan, Korea) in B.

구층인 하층 부위는 선택하지 않고 혈장층인 상층 부위와 중간층 (buffy coat) 부위를 선택하여 추출하였다. 추출한 혈액을 2 차로 5분간 더 원심분리 시켰다. 즉, 두 단계로 총 8분간 원심분리를 실시한 후, 최종 시험관내에서 비교적 맑고 투명한 최상층인 혈소판 희소 혈장 (platelet-poor plasma; PPP)층은 제거해 버리고, 중간층 부위와 잔여 혈구층인 최하층 부위가 남겨진 상태에서 혈소판이 풍부한 중간층을 포함하여 약 1 ml를 추출해 내어서 PRP를 채취하였다. 골 이식 시 한 개체마다 0.5 ml의 PRP를 골 이식재 1.25 g에 첨가 혼합하여 적용하였다.

4) 알칼리성 포스파타제 (Alkaline phosphatase; ALP) 농도 측정

난소절제술이 시행된 군에서 골다공증 (osteoporosis)이 유발되었는지를 확인하기 위하여, 골 이식술을 시행하는 날에 모든 군의 쥐를 대상으로 각 개체마다 혈액을 약 2 ml씩 채취하여 혈중 알칼리성 포스파타제 농도 (serum ALP level)를 측정하였다.

4. 조직형태학적 분석

골 이식 시행 4주 후 쥐를 희생시켜서 조직형태학적 분석을 실시하였다. 골 이식 부위인 직경 8 mm 원형의 임계 크기 결함 부위가 손상되지 않도록 주의하면서 골 이식 부위보다 넓게 주변 자가골의 일부까지 포함시켜서 골 표본을 채취하였다 (Fig. 4).

이 골 표본을 72시간동안 10% 중성 포르말린 용액에 고정시키고 4시간 동안 질산으로 탈회 한 후, 통상적인 방법대로 파라핀에 포매시켜 약 4 μm 두께로 시상축 방향으로 절단하여 절편을 얻었다. 이 절편을 헤마톡실린 에오신 (Hematoxylin-Eosin; H-E)으로 염색하여 슬라이드 표본을 만들고 광학 현미경으로 관찰하였다. 광학 현미경상의 이미지 촬영은 올림푸스 디지털 현미경 카메라 (Olympus, BX51)를 사용하였고, 컴퓨터 프로그램 Image Pro Plus 5.1 (Media Cybernetics, LP, Silver Spring, MD, USA)과 Office Excel 2007 (Microsoft, Seattle, WA, USA)로 조직형태학적 분석을 시행하여, 촬영된 이미지 상에서 임계 크기 결함 내부에 새로 침착된 신생골의 면적을 측정하였다.

광학 현미경의 저배율 (40배) 상을 두 장 연이어서 위치시켜

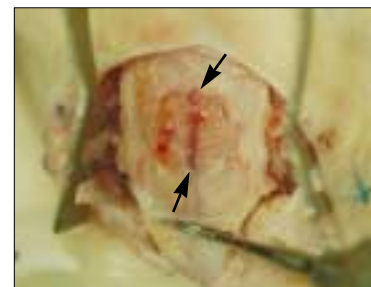


Fig. 4. Bone sampling after sacrifice. Cutting carefully the calvarial bone more widely than outline (arrowheads) of a critical-sized defect.



Fig. 5. Measuring the calcified area of new bone formation. Yellow lines represent outlines of newly calcified bone after bone graft which was stained in reddish color between the non-structural synthetic alloplastic substitute (MBCP™) particles. Green words represent serial numbers of yellow lines.

보면, 붉게 염색되고 막대 모양으로 길게 보이는 좌우 양쪽 끝 부분의 두개골 골 사이에 비정형의 골 이식재 입자가 혼재해 있으며, 입자 사이 사이에 붉게 염색된 신생골 침착 부위를 발견할 수 있다. Image Pro Plus 5.1 프로그램에 골 이식 후 새롭게 침착된 신생골 부위를 지정하면 붉은색 염색 정도 차에 따라 그 부위의 경계가 노란색 실선으로 표시되고 초록색 숫자로 일련 번호가 매겨지며, 동시에 Office Excel 2007 프로그램에 그 면적이 μm^2 단위로 자동 저장된다. 이렇게 신생골 부위를 보이는 만큼 모두 찾아서 지정하면 하나의 절편에서 나타나는 신생골 면적의 합이 계산되고, 한 개체에서 만들어진 절편을 합하여 개체당 신생골 면적값을 구하였다 (Fig. 5).

5. 통계 분석

통계처리는 SPSS Ver. 12.0 (SPSS, Chicago, IL, USA) 프로그램을 사용하여 *t*-test로 난소절제술 시행 여부에 따른 A, B군과 C, D군의 알칼리성 포스파타제 농도 측정값 간의 통계학적 차이를 유의수준 $P < .05$ 에서 비교 분석하였다.

또한, SPSS Ver. 12.0 (SPSS, Chicago, IL, USA) 프로그램을 사용

하여 one-way ANOVA (analysis of variance)로 난소절제술의 시행 여부 및 PRP의 적용 여부에 따른 A, B, C 그리고 D 네 군의 신생골 면적 측정값 간의 통계학적 차이를 유의수준 $P < .05$ 에서 비교 분석하였다.

결과

1. 알칼리성 포스파타제 농도 측정 및 비교 결과

혈중 알칼리성 포스파타제 농도 측정값은 난소절제술을 시행하지 않은 정상 쥐인 A군과 B군 20마리의 평균이 50.45 IU/L였고, 난소절제술을 시행한 C군과 D군 20마리의 평균은 78.95 IU/L였다 (Table II).

A, B군과 C, D군의 알칼리성 포스파타제 농도를 비교 분석한 결과, 정상인 A, B군의 평균값인 50.45 IU/L에 비해 난소절제술이 시행된 C, D군의 평균값은 78.95 IU/L로 더 크게 나타났으며, *t*-test로 비교 분석한 결과 그 차이가 통계학적으로 매우 유의하게 나타남으로써 ($P = .000$), 난소절제술 시행 이후에 골 활성도가 높아졌음을 알 수 있었고, 이로써 Ozawa 등⁴⁸과 Cho 등⁴⁹의 연구에서처럼 난소절제술 시행 7주 후인 골 이식 시기에 골다공증이 유발되었음을 확인하였다 (Fig. 6).

Table II. Results of serum ALP level (IU/L)

Group	N	Mean (IU/L)	SD (IU/L)
A & B (non-OVX groups)	20	50.45	13.65
C & D (OVX groups)	20	78.95	13.64

Mean value of OVX groups was higher than that of non - OVX groups. ALP; Alkaline phosphatase. OVX; Ovariectomized. N; Number of specimen. SD; Standard deviation.

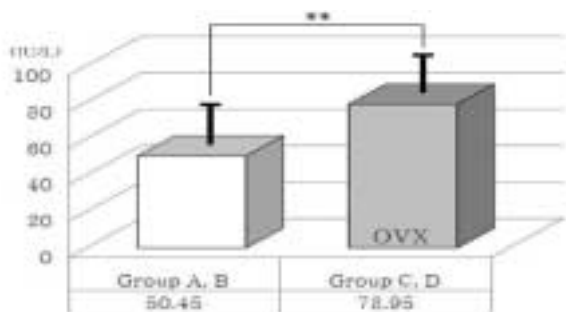


Fig. 6. Comparison of serum alkaline phosphatase (ALP) level between normal and ovariectomized groups (OVX). Thick solid lines indicate standard deviation. ** means significant difference at $P < .05$ statistically.

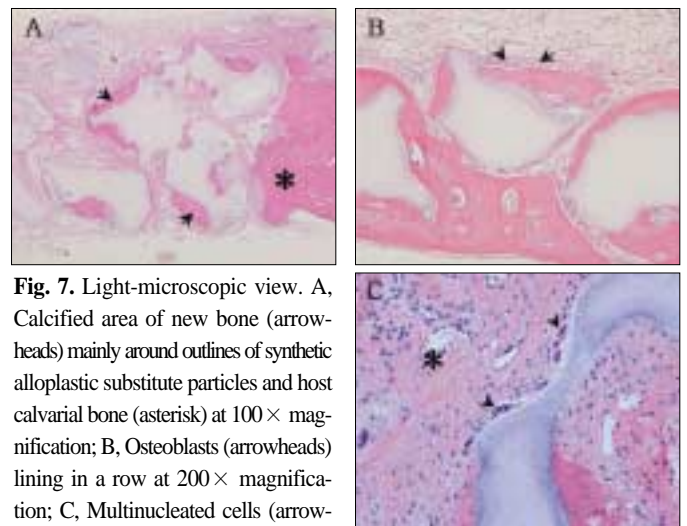


Fig. 7. Light-microscopic view. A, Calcified area of new bone (arrowheads) mainly around outlines of synthetic alloplastic substitute particles and host calvarial bone (asterisk) at $100\times$ magnification; B, Osteoblasts (arrowheads) lining in a row at $200\times$ magnification; C, Multinucleated cells (arrowheads) on the surface of a synthetic alloplastic substitute particle and newly forming blood vessel (asterisk) at $400\times$ magnification.

2. 조직형태학적 분석 및 신생골 면적 비교 결과

두개관의 임계 크기 결합 내부에 새로 침착된 신생골은 주로 결합 내부에 혼재해 있는 비정형의 합성골 이식재 입자 주변에서 관찰되었고, 임계 크기 결합의 말단 경계 부위에 위치한 두개관 자가골로부터는 신생골 형성이 매우 미약하게 보였다 (Fig. 7-A). 광학 현미경의 고배율 (100배, 200배) 상에서는 신생골 형성이 골 이식재 입자의 최외곽 경계부에서 시작되어 점차 주변으로 침착이 진행되어 점점 넓어져 나아가는 것을 알 수 있었다 (Fig. 7-A, B). 새롭게 신생골 침착이 진행되는 부위에서는 활성화된 조골세포들이 형태적으로 입방형을 띄며 일렬로 가지런히 길게 늘어서 있는 모습을 볼 수 있었다 (Fig. 7-B). 400배율 상에서는 골 이식재 입자의 표면에 파골세포로 추정되는 다핵세포들이 붙어있는 것이 발견되었다 (Fig. 7-C).

결합 부위의 신생골 형성량을 각 군 간에 비교해 보고자 슬라이드의 저배율 (40배) 상에서 각 개체마다 신생골이 형성된 모든 부분의 면적을 측정하고 개체당 평균치를 구하여 다음과 같은 결과를 얻었다 (Table III).

난소절제술을 시행하지 않은 A군의 개체당 평균 신생골 면적값은 $49335.85 \mu\text{m}^2$ 였고, 거기에 PRP를 추가 적용한 B군의 개체당 평균 신생골 면적값은 $66919.09 \mu\text{m}^2$ 로 A군보다 증가하였다. 또, 난소절제술 후 골다공증이 유발된 C군의 개체당 평균 신생골 면적값은 $13824.49 \mu\text{m}^2$ 로 정상 상태인 A군보다 매우 낮게 나타났고, 거기에 PRP를 추가 적용한 D군의 개체당 평균 신생골 면적값은 $49988.67 \mu\text{m}^2$ 로 C군보다 매우 높게 증가하였으며

A군보다도 약간 높은 평균치를 보였다.

각 군마다 신생골이 형성된 소견을 광학현미경상으로 비교해 보면 (Fig. 8), 나머지 군들에서보다 C군에서는 상대적으로 골 이식재 입자의 외곽선 중 일부분에서만 신생골 형성이 시작, 진행 중임을 볼 수 있었다. 또, 신생골이 형성되어 붉게 염색된 골 침착 부위가 C군에서보다 나머지 A, B 그리고 D군에서 더 넓게 보였고, 골 이식재 입자 사이 사이를 더 꽉 채우고 있는 것으로 나타났다.

네 실험군 간에 신생골 면적을 비교 분석한 결과, 다른 세 군에 비하여 C군의 신생골 면적값이 통계학적으로 유의성 있게 더 작았다 ($P = .00, < .05$) (Fig. 9).

정상군 내에서는 PRP의 적용 여부에 따라 두 개 군 간에 신생골 면적을 비교하면, A군보다 B군의 신생골 면적값이 컸지만 통계학적 유의성은 없었다 ($P = .31, > .05$).

골다공증 유발군 내에서는 PRP의 적용 여부에 따라 두 개 군 간에 신생골 면적을 비교하면, C군보다 D군의 신생골 면적값이 통계학적으로 유의성 있게 더 컸다 ($P = .005, < .05$) (Fig. 10).

또, PRP를 적용하지 않은 군 내에서는 난소절제술의 시행 여부에 따라 두 개 군 간에 신생골 면적을 비교하면, A군보다 C군의 신생골 면적값이 통계학적으로 유의성 있게 더 작았다 ($P = .006, < .05$).

PRP를 적용한 군 내에서는 난소절제술의 시행 여부에 따라 두 개 군 간에 신생골 면적을 비교하면, B군보다 D군의 신생골 면적값이 작았지만 통계학적 유의성은 없었다 ($P = .34, > .05$) (Fig. 11).

Table III. Results of measuring calcified area of new bone formation (μm^2)

Group	OVX	PRP	Mean (μm^2)	SD (μm^2)
A	non - OVX (normal)	No	49335.85	20739.41
B	non - OVX (normal)	Yes	66919.09	30418.69
C	OVX (osteoporosis)	No	13824.49	8298.45
D	OVX (osteoporosis)	Yes	49988.67	24042.91

Mean value of group C was lower than those of other three groups. Mean value of group D (rats which were PRP treated after OVX) was as high as that of group A (rats which were normal and PRP untreated). OVX; Ovariectomized, PRP; Platelet-rich plasma, SD; Standard deviation.

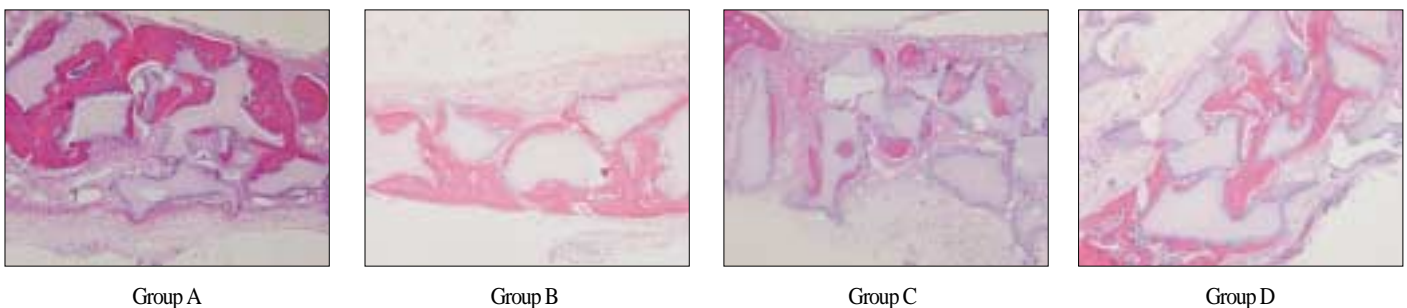


Fig. 8. Light-microscopic view of calcified area of new bone formation in each group at $100 \times$ magnification. In group C, calcified area which was stained in reddish color is relatively smaller than that of other three groups.

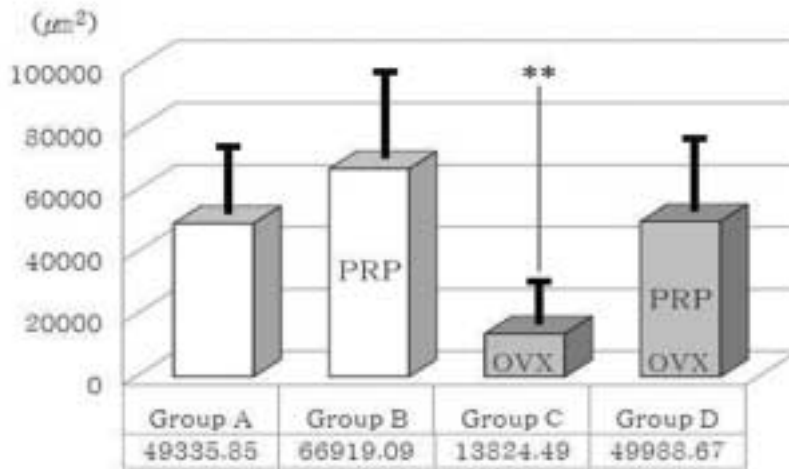


Fig. 9. Comparison of new bone formation area. OVX; Ovariectomized group, PRP; PRP treated group. Thick solid lines indicate standard deviation. **means significant difference at $P < .05$ statistically.

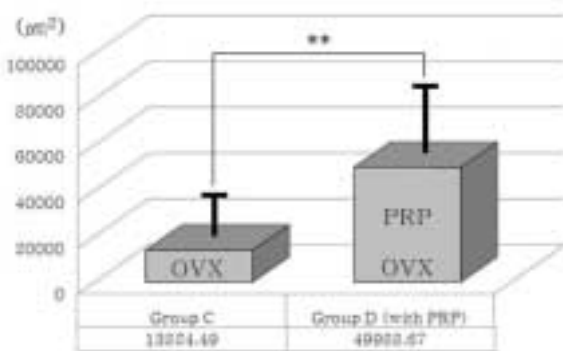


Fig. 10. Comparison of new bone formation area between group C and group D. In ovariectomized (osteoporotic) groups (OVX), platelet-rich plasma showed a positive effect on bone regeneration significantly. PRP; PRP treated group. Thick solid lines indicate standard deviation. **means significant difference at $P < .05$ statistically.

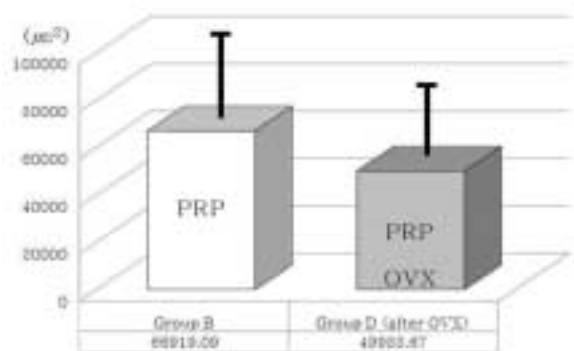


Fig. 11. Comparison of new bone formation area between group B and group D. In PRP treated groups (PRP), ovariectomy diminished bone regeneration somewhat. However, statistically it is not significant ($P > .05$). OVX; Ovariectomized group. Thick solid lines indicate standard deviation.

고찰

1998년 Marx 등¹⁰은 골 이식 시 PRP를 첨가하여 적용시키면 혈소판을 고농도로 골 결손부위에 적용시키게 되어, 혈소판에 함유된 다량의 성장인자들이 그 부위에 국소적으로 집중되고, 이는 초기 골 재생을 활성화시킨다고 하였다. 또, 2003년 Jakse 등³⁰은 적용시킨지 수 일이 지나면 PRP의 직접적인 효과는 점차 사라지게 되고, PRP에 의해 촉진되고 증가된 수준 위에서 골 재생의 생리적인 과정이 계속 진행됨을 보고하였다. Park 등³¹은 PRP가 생물학적 영향을 미치는 시기는 조골세포의 증식 및 활성 시기 보다는 조골세포의 초기 세포 부착 시기에 더 많은 영향을 준다고 보고하였다. Choi 등³⁰도 혈소판과 PDGF가 골 이식술 시행 후 초기 치유 단계인 5일 미만의 기간 동안에 그 직접

적인 효과를 발휘한다고 하였다.

이와 같이 PRP가 초기단계의 골 재생에 영향을 미친다는 연구 결과들이 발표되어 온 반면, 앞서 서론에서 언급한 대로 PRP의 효과에 대해서는 현재까지 찬반 양론이 계속되고 있으며 그 배경에는 몇 가지 이유가 있으리라고 생각된다. 첫째, 골 재생이나 치유에 관한 PRP의 효과를 측정하는 시기가 골 재생 개시 후 비교적 초기인 경우에는 그 효과가 나타났다는 주장들이 더 많고, 동물 실험의 경우 측정 시기가 8주나 12주 또는 그 이상인 경우에는 PRP의 효과가 크게 나타나지 않았다는 보고들이 많은 것으로 미루어 보면, 앞에서 언급한 이론대로 PRP가 직접적인 영향을 미치는 시기인 조골세포의 초기 부착 시기 즉 골 조직의 초기 치유 단계인 수 일 내의 기간과 가까울수록 PRP의 효과는 더 크게 나타날 것으로 사료된다. 또한, 초기

를 지난 시기에서도 골 재생을 측정하는 방법이 단순히 골 조직이 없었던 부위로 신생골 침착이 진행되어 들어간 양에만 초점을 맞추지 말고, Jakse 등⁵⁰의 보고와 같이 새롭게 침착된 재생 골 부위 내에서도 치밀도나 단단한 정도 등 골의 질적인 부분에 좀 더 관심을 두고 계속해 본다면 PRP의 효과가 더 잘 나타날 수 있다고 생각된다. 둘째, 동물 실험 결과에서보다 임상 연구 결과에서 PRP의 효과가 더 자주 보고되고 있는데, 그 이유로는 임상에서 만나게 되는 환자들보다 대부분의 실험용 동물들은 정상적이고 건강한 상태이기 때문에 상대적으로 골 재생 능력이 더 뛰어날 것이기 때문이라고 사료된다. 셋째, 정상 혈액 대비 PRP 내의 혈소판 농축 배율이나 일정 단위 용량 당 혈소판 숫자를 계산해 볼 필요가 있다고 사료된다. Kim 등³³은 여러 보고들에서 PRP의 효과가 일정하게 재현되어 나타나지 않는 것은 PRP의 제조 방법이 아직 표준화 되지 않았다는 점을 지적하였다. 혈소판 분리 속도와 시간 등에 관한 연구가 좀 더 계속되어 최적의 혈소판 농축 배율을 알아낸다면 그 효과도 재현성 있게 발현될 수 있을 것으로 생각된다.

전신 상태가 정상인 숙주골에서, 과연 PRP가 골 재생에 유의하게 이로운 영향을 주는가에 대해서는 상반된 의견들이 발표되고 있고 현재까지 논쟁 중에 있는 상황이다. 그렇다면, 전신 상태가 정상적이지 않은 전신 질환 중 대표적으로 골 재생 능력이 저하되어 있는 골다공증의 경우에는 골 재생 과정에서 PRP의 효과가 어떻게 나타날 것인가를 알아보고자 본 연구를 실시하였다.

골다공증은 골량이 감소하고 골의 미세구조가 변형되어 부서지기 쉬워지며 결과적으로 골절의 위험성이 증가하는 질환이다.⁵² 이러한 골다공증은 구강 내에서도 그 증상이 나타나며,⁵³ 악골에서 잔존치조골의 골소실과 상관관계가 있다고 보고되기도 하였고,^{54,55} Kribbs⁵⁶는 골다공증 환자들이 동일 연령의 정상인들 보다 조기 치아 상실 위험이 높았다고 보고하였다. 특히 폐경기 여성에서 치아 상실 유발이 전신적 골질의 감소와 연관성이 있다고 보고되었으며,⁵⁷ von Wewem 등⁵⁸은 에스트로겐의 분비 감소가 치주질환을 촉진하는 요인으로 작용하여 치조골 소실을 유발한다고 하였다. 또한, 오늘날 고령 인구의 증가로 인해 골다공증 등으로 나쁜 골 조직과 치아 및 치주조직 상태를 가진 환자에게 임플란트 등을 이용한 악구강 재건술 및 보철 수복은 점점 증가하고 있으며, 이에 수반되는 골 이식술 역시 점점 증가할 것이라고 여겨진다.

세계 보건 기구 (WHO)의 권고 기준에 따르면, 골밀도 (bone mineral density; BMD) 측정값이 동일 인종 동일한 성을 가진 젊고 건강한 성인의 평균값보다 표준편차 -2.5 이상으로 낮아지면 골다공증이라고 진단하게 된다.⁵⁴ 즉, 골다공증의 진단은 인간에서도 골밀도 수치의 절대적인 기준값이 정해져 있는 것이 아니라 인종과 성에 따라 각기 다른 평균치와 상대적인 비교를 통하여 이루어지고 있으며, 더욱이 실험 동물에서는 골다공증의 진단이 인간에서보다도 더 어려울 것으로 여겨진다. 이에, 본 연구에서는 Nagareddy 등⁵⁸과 Sozer 등⁵⁹의 연구 결과에서와

같이 정상인 쥐와 골다공증이 의심되는 쥐 사이에 혈중 ALP 농도를 비교하여 골다공증성 변화가 유발되었음을 확인하는 방법으로 골다공증의 진단을 대신하였다. ALP는 조골세포의 분화 초기 단계에 나타나는 생물학적 지표 (marker)로써 조골세포의 외벽에 붙어있는 효소 단백질이다. 즉, 혈중 ALP 농도의 증가는 조골세포의 초기 활성화나 세포 분화가 증가했음을 의미한다.^{60,61} 골다공증 시 골교체가 증가하게 되면 선행하는 골흡수와 뒤따르는 골의 재형성이 모두 증가하게 되는데, 이 중 골의 재형성 증가 과정에서 조골세포의 초기 활성화 증가가 그 지표인 ALP의 활성화로 나타나게 되는 것이다. 한편, 골다공증 시 골교체 및 골 활성화도는 증가하지만 점점 골량이나 골질이 저하되는 이유는 전체적으로 볼 때 골흡수가 골의 재형성보다 훨씬 더 많이 일어나기 때문이다. 이 ALP의 혈중 농도 측정은 손쉬운 혈액검사를 통해 조골세포의 활성화 및 골교체의 활성화를 알아 볼 수 있어서, 간단하게 골다공증성 변화를 확인해 보거나 초기 골다공증을 의심해 볼 수 있는 방법이다.⁶¹ 본 연구에서도 골 이식을 하는 시점에서 골다공증의 유발 여부를 확인하기 위해 혈중 ALP의 농도를 측정하였다. 난소 절제술을 시행한 C군과 D군의 경우 평균 농도가 78.95 IU/L로써 난소 절제술을 시행하지 않은 정상군인 A군과 B군의 평균 농도인 50.45 IU/L보다 유의하게 높게 측정되어, 골의 재형성을 반영하는 조골세포의 활성화도가 증가된 것으로 나타났다. 기존의 연구 결과들을 전제로 해서 볼 때,^{58,59} 이것으로 난소 절제술 후에 골다공증이 유발되어 골교체가 증가되었음을 확인하였다.

난소 절제술은 여러 동물 실험에서 골다공증과 유사한 상태를 유발하기 위한 방법으로 성공적으로 사용되어 왔으며,⁴⁹ 난소 절제술이 시행된 쥐의 경우 성숙골의 발달이 미약하고 골 재생 및 치유가 지연되는 것으로 나타났는데,⁴⁸ 이는 난소 절제술로 인한 에스트로겐 결핍이 골수 세포에 영향을 주어서 조골세포와 파골세포가 변형되어 이로 인해 실제로 골량의 감소와 골밀도의 저하를 초래하기 때문이다.⁶² 본 연구에서 골 이식술 시행 시, 트레파인으로 임계 크기 결함 형성을 시작하여 두 개관 골을 전층으로 제거하기까지는 고도의 집중과 숙련을 요하는 과정이었다. 쥐의 두개관 중앙부의 골 두께가 약 2 mm 미만이고 거의 대부분이 치밀골 뿐이며 부위마다 두께가 조금씩 상이하기 때문에, 결함 형성 시 뇌 손상 또는 뇌경막 (dura mater) 손상에 의한 출혈이나 감염 등의 치명적인 위험으로 이어질 수 있는 가능성이 항상 존재하는 술식이었다. 여기서 임계 크기 결함이란 일정 기간 후에도 자발적으로 치유되지 않는 골 결함의 최소 크기를 의미하며,⁴⁵ 동물의 종에 따라 다르게 나타난다.⁴⁶

2007년 Akinci 등⁶³은 골다공증 환자의 경우 정상인보다 혈중 TGF- β 1 농도가 통계학적으로 매우 유의성 있게 낮았으며, 혈중 TGF- β 1 농도가 골밀도와 비례적인 상관 관계가 있다고 밝히면서, TGF- β 1을 골다공증의 생물학적 지표로 여길 수 있을 것 같다고 보고하였다. 사람의 골 조직에서 TGF- β 는 조골세포로부

터 만들어지며 조골세포 전구체의 증식과 분화를 자극하고 조골세포의 세포외 기질을 축적하도록 자극하는 기능은 물론,⁶⁴ 부가적으로 파골세포의 증식 및 활성화를 방해하여 골 흡수를 억제, 결국 골 형성을 유리하게 돕는 역할을 한다.¹⁵ 본 연구의 결과에서 정상 쥐의 경우보다 골다공증 유발 쥐에서 PRP의 효과가 더 크게 나타난 이유는, 우선 혈소판의 주요 성장인자인 PDGF, TGF- β 그리고 IGF-1 모두가 주 기능인 유사분열유도 기능에 의해 조골세포 등 골 형성 세포의 수적 증가를 가져와서, 골다공증시 골 흡수량에 비해 상대적으로 적게 나타나는 골의 재형성량을 증가시키는데 효과를 준 것이라고 생각된다. 또 다른 이유는 TGF- β 1 때문이라고 추측된다. 즉, 골다공증성 변화로 인해 혈중 TGF- β 1의 농도가 현저히 줄어들어서⁶⁵ TGF- β 1의 기능 중 경로가 조금 상이한 두 기능인 조골세포의 활성화 기능과 파골세포의 활성화 방해를 통한 골흡수 억제 기능 두 가지 모두가 정상적인 수준보다 낮아져 있는 전신 상태에, PRP를 골 이식재와 함께 적용시키면 국소적으로 TGF- β 1이 증가되어 첫째로 낮아져 있던 조골세포 활성화 기능도 상승되고 둘째로 파골세포의 활성화 방해 및 골흡수 억제 기능도 증강되어, 전신 상태가 정상인 경우에서보다 더 큰 효과를 보였다고 추정된다.

본 연구에서는 실험용 흰 쥐에 난소절제술을 시행하여 골다공증이 유발되었음을 확인하였고, 칼슘 인산염 도재 계열의 골전도성 합성골 이식재를 사용하여 골 이식을 할 때 정상적인 쥐에서보다 골 재생 및 치유 능력이 저하된 골다공증 유발 쥐에서 PRP의 효과가 유의성이 있음을 보였다. 이에 임상에서 노화나 폐경으로 인한 골다공증 환자에게 골 재생이 수반되는 시술을 할 때, 본 연구가 PRP의 효과에 대하여 예측할 수 있는 근거가 될 수 있을 것이다. 또한, 향후 정상적인 조직보다 전신적으로나 국소적으로 오히려 상태가 더 좋지 않은 환경의 조직에서 PRP나 다른 성장인자들이 조직 재생에 미치는 효과에 대한 추가적인 연구가 계속되어야 할 것으로 사료된다.

결론

정상 쥐 20마리와 난소절제술이 시행된 골다공증 유발 쥐 20마리에 골전도성 합성골 이식재만을 사용하거나 또는 혈소판 농축 혈장을 이식재와 함께 사용하여 골 이식을 실시한 본 연구에서는 두개골 골의 임계 크기 결함 내부에 새로 침착된 신생골의 면적을 측정 비교하여 혈소판 농축 혈장이 골 재생에 미치는 영향에 대해 다음과 같은 결과를 얻었다.

1. 난소절제술이 시행되지 않은 정상 쥐에서는 골 이식 시 혈소판 농축 혈장의 사용이 골 재생에 유의한 효과를 나타내지는 않았다 ($P > .05$).
2. 난소절제술이 시행된 골다공증 유발 쥐에서는 골 이식 시 혈소판 농축 혈장의 사용이 골 재생에 유의한 효과를 나타내었다 ($P < .05$).
3. 골 이식 시 혈소판 농축 혈장이 사용되지 않은 경우, 난소

절제술이 시행된 골다공증 유발 쥐는 정상 쥐보다 골 재생 능력이 유의할 만큼 감소하였다 ($P < .05$).

4. 골 이식 시 혈소판 농축 혈장이 사용된 경우, 난소절제술이 시행된 골다공증 유발 쥐라고 하더라도 정상 쥐보다 골 재생 능력이 유의할 만큼 감소하지는 않았다 ($P > .05$).

이상의 결과를 종합할 때, 골전도성 합성골 이식재와 함께 쓰인 혈소판 농축 혈장은 정상 쥐에서보다 난소절제술이 시행된 골다공증 유발 쥐에서 골 재생 및 치유에 더 큰 효과가 있음을 알 수 있었다.

참고문헌

1. Lynch SE, de Castilla GR, Williams RC, Kiritsy CP, Howell TH, Reddy MS, Antoniadis HN. The effects of short-term application of a combination of platelet-derived and insulin-like growth factors on periodontal wound healing. *J Periodontol* 1991;62:458-67.
2. Terranova VP, Odziemiec C, Tweden KS, Spadone DP. Repopulation of dentin surfaces by periodontal ligament cells and endothelial cells. Effect of basic fibroblast growth factor. *J Periodontol* 1989;60:293-301.
3. Kiritsy CP, Lynch AB, Lynch SE. Role of growth factors in cutaneous wound healing: a review. *Crit Rev Oral Biol Med* 1993;4:729-60.
4. Giannobile WV. Periodontal tissue engineering by growth factors. *Bone* 1996;19:S23-37.
5. Kenley RA, Yim K, Abrams J, Ron E, Turek T, Marden LJ, Hollinger JO. Biotechnology and bone graft substitutes. *Pharm Res* 1993;10:1393-401.
6. Sculean A, Chiantella GC, Windisch P, Donos N. Clinical and histologic evaluation of human intrabony defects treated with an enamel matrix protein derivative (Emdogain). *Int J Periodontics Restorative Dent* 2000;20:374-81.
7. Jiang D, Dziak R, Lynch SE, Stephan EB. Modification of an osteoconductive anorganic bovine bone mineral matrix with growth factors. *J Periodontol* 1999;70:834-9.
8. Roberts AB, Sporn MB. Physiological actions and clinical applications of transforming growth factor-beta (TGF-beta). *Growth Factors* 1993;8:1-9.
9. Aspenberg P, Albrektsson T, Thormgren KG. Local application of growth-factor IGF-1 to healing bone. Experiments with a titanium chamber in rabbits. *Acta Orthop Scand* 1989;60:607-10.
10. Marx RE, Carlson ER, Eichstaedt RM, Schimmele SR, Strauss JE, Georgeff KR. Platelet-rich plasma: Growth factor enhancement for bone grafts. *Oral Surg Oral Med Oral Pathol Oral Radiol Endod* 1998;85:638-46.
11. Marx RE. Platelet-rich plasma: evidence to support its use. *J Oral Maxillofac Surg* 2004;62:489-96.
12. Sánchez AR, Sheridan PJ, Kupp LI. Is platelet-rich plasma the perfect enhancement factor? A current review. *Int J Oral Maxillofac Implants* 2003;18:93-103.
13. Aghaloo TL, Moy PK, Freymiller EG. Investigation of platelet-rich plasma in rabbit cranial defects: A pilot study. *J Oral Maxillofac Surg* 2002;60:1176-81.
14. Greenhalgh DG. The role of growth factors in wound healing. *J Trauma* 1996;41:159-67.

15. Mohan S, Baylink DJ. Bone growth factors. *Clin Orthop Relat Res* 1991;263:30-48.
16. Wergedal JE, Mohan S, Lundy M, Baylink DJ. Skeletal growth factor and other growth factors known to be present in bone matrix stimulate proliferation and protein synthesis in human bone cells. *J Bone Miner Res* 1990;5:179-86.
17. Yim SB, Lee KS, Park YC, You HG, Shin HS. The effect of platelet rich plasma combined with bovine bone on the treatment of grade II furcation defects in beagle dogs. *J Korean Acad Periodontol* 2000;30:257-78.
18. Wartiovaara U, Salven P, Mikkola H, Lassila R, Kaukonen J, Joukov V, Orpana A, Ristimäki A, Heikinheimo M, Joensuu H, Alitalo K, Palotie A. Peripheral blood platelets express VEGF-C and VEGF which are released during platelet activation. *Thromb Haemost* 1998;80:171-5.
19. Anitua E. Plasma rich in growth factors: preliminary results of use in the preparation of future sites for implants. *Int J Oral Maxillofac Implants* 1999;14:529-35.
20. Lozada JL, Caplanis N, Prousaefs P, Willardsen J, Kammeyer G. Platelet-rich plasma application in sinus graft surgery: Part I-Background and processing techniques. *J Oral Implantol* 2001;27:38-42.
21. Kassolis JD, Rosen PS, Reynolds MA. Alveolar ridge and sinus augmentation utilizing platelet-rich plasma in combination with freeze-dried bone allograft: case series. *J Periodontol* 2000;71:1654-61.
22. Wiltfang J, Schlegel KA, Schultze-Mosgau S, Nkenke E, Zimmermann R, Kessler P. Sinus floor augmentation with beta-tricalciumphosphate (beta-TCP): does platelet-rich plasma promote its osseous integration and degradation? *Clin Oral Implants Res* 2003;14:213-8.
23. Rodriguez A, Anastassov GE, Lee H, Buchbinder D, Wettan H. Maxillary sinus augmentation with deproteinized bovine bone and platelet rich plasma with simultaneous insertion of endosseous implants. *J Oral Maxillofac Surg* 2003;61:157-63.
24. Vercellotti T. Piezoelectric surgery in implantology: a case report--a new piezoelectric ridge expansion technique. *Int J Periodontics Restorative Dent* 2000;20:358-65.
25. Fennis JP, Stoelinga PJ, Jansen JA. Mandibular reconstruction: a histological and histomorphometric study on the use of autogenous scaffolds, particulate cortico-cancellous bone grafts and platelet rich plasma in goats. *Int J Oral Maxillofac Surg* 2004;33:48-55.
26. Fennis JP, Stoelinga PJ, Jansen JA. Mandibular reconstruction: a clinical and radiographic animal study on the use of autogenous scaffolds and platelet-rich plasma. *Int J Oral Maxillofac Surg* 2002;31:281-6.
27. Camargo PM, Lekovic V, Weinlaender M, Vasilic N, Madzarevic M, Kenney EB. Platelet-rich plasma and bovine porous bone mineral combined with guided tissue regeneration in the treatment of intrabony defects in humans. *J Periodontol* 2002;37:300-6.
28. Lekovic V, Camargo PM, Weinlaender M, Vasilic N, Aleksic Z, Kenney EB. Effectiveness of a combination of platelet-rich plasma, bovine porous bone mineral and guided tissue regeneration in the treatment of mandibular grade II molar furcations in humans. *J Clin Periodontol* 2003;30:746-51.
29. de Obarrio JJ, Araúz-Dutari JJ, Chamberlain TM, Croston A. The use of autologous growth factors in periodontal surgical therapy: platelet gel biotechnology-case reports. *Int J Periodontics Restorative Dent* 2000;20:486-97.
30. Choi BH, Im CJ, Huh JY, Suh JJ, Lee SH. Effect of platelet-rich plasma on bone regeneration in autogenous bone graft. *Int J Oral Maxillofac Surg* 2004;33:56-9.
31. Wiltfang J, Kloss FR, Kessler P, Nkenke E, Schultze-Mosgau S, Zimmermann R, Schlegel KA. Effects of platelet-rich plasma on bone healing in combination with autogenous bone and bone substitutes in critical-size defects. An animal experiment. *Clin Oral Implants Res* 2004;15:187-93.
32. Kim SG, Kim WK, Park JC, Kim HJ. A comparative study of osseointegration of Avana implants in a demineralized freeze-dried bone alone or with platelet-rich plasma. *J Oral Maxillofac Surg* 2002;60:1018-25.
33. Kim ES, Park EJ, Choung PH. Platelet concentration and its effect on bone formation in calvarial defects: an experimental study in rabbits. *J Prosthet Dent* 2001;86:428-33.
34. Aghaloo TL, Moy PK, Freymiller EG. Evaluation of platelet-rich plasma in combination with anorganic bovine bone in the rabbit cranium: a pilot study. *Int J Oral Maxillofac Implants* 2004;19:59-65.
35. Schlegel KA, Donath K, Rupprecht S, Falk S, Zimmermann R, Felszeghy E, Wiltfang J. De novo bone formation using bovine collagen and platelet-rich plasma. *Biomaterials* 2004;25:5387-93.
36. Whitman DH, Berry RL, Green DM. Platelet gel: an autologous alternative to fibrin glue with applications in oral and maxillofacial surgery. *J Oral Maxillofac Surg* 1997;55:1294-9.
37. Whitman DH, Berry RL. A technique for improving the handling of particulate cancellous bone and marrow grafts using platelet gel. *J Oral Maxillofac Surg* 1998;56:1217-8.
38. Plachokova AS, van den Dolder J, Stoelinga PJ, Jansen JA. The bone regenerative effect of platelet-rich plasma in combination with an osteoconductive material in rat cranial defects. *Clin Oral Implants Res* 2006;17:305-11.
39. Fürst G, Gruber R, Tangl S, Zechner W, Haas R, Mailath G, Sanroman F, Watzek G. Sinus grafting with autogenous platelet-rich plasma and bovine hydroxyapatite. A histomorphometric study in minipigs. *Clin Oral Implants Res* 2003;14:500-8.
40. Plachokova AS, van den Dolder J, Stoelinga PJ, Jansen JA. Early effect of platelet-rich plasma on bone healing in combination with an osteoconductive material in rat cranial defects. *Clin Oral Implants Res* 2007;18:244-51.
41. Froum SJ, Wallace SS, Tamow DP, Cho SC. Effect of platelet-rich plasma on bone growth and osseointegration in human maxillary sinus grafts: three bilateral case reports. *Int J Periodontics Restorative Dent* 2002;22:45-53.
42. Schaaf H, Streckbein P, Lendeckel S, Heidinger KS, Rehmann P, Boedeker RH, Howaldt HP. Sinus lift augmentation using autogenous bone grafts and platelet-rich plasma: radiographic results. *Oral Surg Oral Med Oral Pathol Oral Radiol Endod* 2008;106:673-8.
43. Schmitz JP, Hollinger JO. The biology of platelet-rich plasma. *J Oral Maxillofac Surg* 2001;59:1119-21.
44. Riggs BL, Khosla S, Melton LJ 3rd. A unitary model for involutional osteoporosis: estrogen deficiency causes both type I and type II osteoporosis in postmenopausal women and contributes to bone loss in aging men. *J Bone Miner Res* 1998;13:763-73.

45. Acarturk TO, Hollinger JO. Commercially available demineralized bone matrix compositions to regenerate calvarial critical-sized bone defects. *Plast Reconstr Surg* 2006;118:862-73.
46. Schmitz JP, Hollinger JO. The critical size defect as an experimental model for craniomandibulofacial nonunions. *Clin Orthop Relat Res* 1986;205:299-308.
47. Okamura A, Ayukawa Y, Iyama S, Koyano K. Effect of the difference of bone turnover on peri-titanium implant osteogenesis in ovariectomized rats. *J Biomed Mater Res A* 2004;70:497-505.
48. Ozawa S, Ogawa T, Iida K, Sukotjo C, Hasegawa H, Nishimura RD, Nishimura I. Ovariectomy hinders the early stage of bone-implant integration: histomorphometric, biomechanical, and molecular analyses. *Bone* 2002;30:137-43.
49. Cho P, Schneider GB, Krizan K, Keller JC. Examination of the bone-implant interface in experimentally induced osteoporotic bone. *Implant Dent* 2004;13:79-87.
50. Jakse N, Tangl S, Gilli R, Berghold A, Lorenzoni M, Eskici A, Haas R, Pertl C. Influence of PRP on autogenous sinus grafts. An experimental study on sheep. *Clin Oral Implants Res* 2003;14:578-83.
51. Park SI, Chung CH, Lim SB, Kim JK. Biologic effect of platelet rich plasma on the initial attachment, proliferation and cellular activity of osteoblast. *J Korean Acad Periodontol* 2001;31:513-29.
52. Riggs BL. Overview of osteoporosis. *West J Med* 1991;154:63-77.
53. von Wowern N, Klausen B, Kollerup G. Osteoporosis: a risk factor in periodontal disease. *J Periodontol* 1994;65:1134-8.
54. Hohlweg-Majert B, Schmelzeisen R, Pfeiffer BM, Schneider E. Significance of osteoporosis in craniomaxillofacial surgery: a review of the literature. *Osteoporos Int* 2006;17:167-79.
55. White SC. Oral radiographic predictors of osteoporosis. *Dentomaxillofac Radiol* 2002;31:84-92.
56. Kribbs PJ. Comparison of mandibular bone in normal and osteoporotic women. *J Prosthet Dent* 1990;63:218-22.
57. Kribbs PJ, Chesnut CH 3rd, Ott SM, Kilcoyne RF. Relationships between mandibular and skeletal bone in an osteoporotic population. *J Prosthet Dent* 1989;62:703-7.
58. Nagareddy PR, Lakshmana M. Withania somnifera improves bone calcification in calcium-deficient ovariectomized rats. *J Pharm Pharmacol* 2006;58:513-9.
59. Sozer V, Uzun H, Guner I, Aydin S, Yucel R, Karter Y, Simsek C, Kaya S, Yigit G, Simsek G. Bone metabolism in ovariectomized rats with induced hyperthyroidism: the effect of estrogen replacement. *Chin J Physiol* 2006;49:335-41.
60. Midy V, Plouët J. Vasculotropin/vascular endothelial growth factor induces differentiation in cultured osteoblasts. *Biochem Biophys Res Commun* 1994;199:380-6.
61. Shui C, Scutt A. Mild heat shock induces proliferation, alkaline phosphatase activity, and mineralization in human bone marrow stromal cells and Mg-63 cells *in vitro*. *J Bone Miner Res* 2001;16:731-41.
62. Augat P, Simon U, Liedert A, Claes L. Mechanics and mechanobiology of fracture healing in normal and osteoporotic bone. *Osteoporos Int* 2005;16:S36-43.
63. Akinci B, Bayraktar F, Saklamaz A, Demir T, Yener S, Comlekci A, Ozcan MA, Kebapcilar L, Yuksel F, Yesil S. Low transforming growth factor-beta1 serum levels in idiopathic male osteoporosis. *J Endocrinol Invest* 2007;30:350-5.
64. Pierce GF, Tarpley JE, Yanagihara D, Mustoe TA, Fox GM, Thomason A. Platelet-derived growth factor (BB homodimer), transforming growth factor-beta 1, and basic fibroblast growth factor in dermal wound healing. Neovessel and matrix formation and cessation of repair. *Am J Pathol* 1992;140:1375-88.

Effect of platelet-rich plasma on bone regeneration in ovariectomized osteoporotic rats

Jong-Moon Cho¹, DDS, MSD, Jeong-Kyung Kang², DDS, MSD,
Kyu-Won Suh², DDS, MSD, PhD, Jae-Jun Ryu^{2*}, DDS, MSD, PhD

¹Department of Dentistry, Graduate School of Medical Science,

²Graduate School of Clinical Dentistry, Korea University, Seoul, Korea

Purpose: The aim of this experimental study is to observe the effect of platelet-rich plasma (PRP) on early bone regeneration of rats both in normal condition and in osteoporosis induced by ovariectomy. **Material and methods:** Total 40 Sprague-Dawley female rats were divided into 4 groups. A 8-mm-diameter calvarial critical-sized defect (CSD) was made by drilling with trephine at the center of calvaria in cranium of every rat. Every CSD was augmented with an osteoconductive synthetic alloplastic substitute (MBCP™) and PRP as follows. Group A; 10 non-ovariectomized rats grafted with only MBCP™. Group B; 10 non-ovariectomized rats grafted with MBCP™ and PRP. Group C; 10 ovariectomized rats grafted with only MBCP™. Group D; 10 ovariectomized rats grafted with MBCP™ and PRP. At 4 weeks after graft, every rat was sacrificed. And histomorphometric analysis was performed by measuring calcified area of new bone formation within the CSD. **Results:** Comparing four groups, results were obtained as follows. 1. In non-ovariectomized groups, PRP showed a positive effect somewhat but not significant ($P > .05$). 2. In ovariectomized groups, PRP showed a positive effect significantly ($P < .05$). 3. In PRP untreated groups, ovariectomy diminished bone regeneration significantly ($P < .05$). 4. In PRP treated groups, ovariectomy diminished bone regeneration somewhat but not significant ($P > .05$). **Conclusion:** Within the limitation of this study, it can be concluded that PRP in combination with an osteoconductive synthetic alloplastic substitute has an effect on bone regeneration more significantly in ovariectomized osteoporotic rats than in normal rats. (*J Korean Acad Prosthodont* 2010;48:16-27)

Key words: Bone regeneration, Critical-sized defect (CSD), Osteoporosis, Ovariectomy, Platelet-rich plasma (PRP)

*Corresponding Author: Jae-Jun Ryu

Korea University Ansan Hospital, Gojan 1-dong, Danwon-Gu, Ansan, Kyunggi-Do, 425-707, Korea

+82 31 412 5878; e-mail, koprosth@unitel.co.kr

Article history

Received November 4, 2009/ Last Revision December 9, 2009/ Accepted January 4, 2010