

합치성낭에서 기원한 단방성 법랑모세포종: 증례보고 및 문헌고찰

전병도¹ · 이재열¹ · 김용일² · 허지예³ · 황대석¹

부산대학교 치의학전문대학원 ¹구강악안면외과학교실, ²치과교정학교실, ³부산대학교병원 치과병원

Abstract (J Korean Assoc Oral Maxillofac Surg 2010;36:553-5)

Unicystic ameloblastoma arising from dentigerous cyst: case report and literature review

Byung-Do Chun¹, Jae-Yeol Lee¹, Yong-Il Kim², Ji-Yae Heo³, Dae-Seok Hwang¹

Departments of ¹Oral and Maxillofacial Surgery, ²Orthodontics, School of Dentistry, Pusan National University,

³Dental Hospital, Pusan National University, Yangsan, Korea

Ameloblastoma is a common odontogenic tumor originating from the dental lamina, reduced dental epithelium and rests of Malassez, and represents 10% of all odontogenic tumors of the jaw.

Unicystic ameloblastoma is normally encountered in young patients, and often occurs in the mandible, and is particularly associated with an impacted tooth.

We encountered an unicystic ameloblastoma arising from a dentigerous cyst after the treatment of a radiolucent lesion on the mandible.

Key words: Ameloblastoma, Unicystic ameloblastoma, Dentigerous cyst.

[paper submitted 2010. 9. 15 / revised 2010. 12. 7 / accepted 2010. 12. 23]

I. 서 론

법랑모세포종은 치관잔사, 퇴축법랑상피, 말라세즈 상피 잔사(rests of Malassez), 구강점막상피의 기저세포층에서 기원하는 비교적 흔한 양성치성 종양 중의 하나로, 악골에 발생하는 낭종 및 종양의 약 1%를 차지하며, 치성 종양 중에서는 약 10%를 차지한다^{1,2}. 임상적으로 보통 천천히 성장하고 주로 하악에서 호발하며, 양성 종양으로 분류하나, 국소적으로 공격적인 침윤을 보이고 있으며 드물게 악성으로 전이하기도 한다.

법랑모세포종은 임상적, 방사선학적으로 충실형, 다방성 법랑모세포종(solid and multicystic ameloblastoma), 단방성 법랑모세포종(unicystic ameloblastoma), 주변성 법랑모세포종(peripheral ameloblastoma)로 나눌 수 있으며, 이 중 단방

성 법랑모세포종은 비교적 젊은 나이에 호발하고 주로 하악에서 발견된다. 보통 매복된 치아와 연관하여 발생하며 합치성 낭과 연관하여 발생하기도 한다. 본 교실에서는 하악의 방사선투과상을 가진 환자에서 적출술 시행 후, 합치성낭에서 기원한 법랑모세포종임을 발견하여 이에 대한 증례 및 문헌고찰을 보고하는 바이다.

II. 증례보고

2010년 2월 14세 여자환자가 하악 우측부의 종창을 주소로 본원에 내원하였다. 종창은 3일 전부터 시작되었으며, 초진 시 임상검사서 우측 협부의 종창 및 개구제한, 하악 우측 제2대구치 후방부로부터 배농이 관찰되었다. 특이할 만한 과거력 및 전신병력은 없었다.

파노라마사진에서 하악 우측 제2대구치 후방부에서부터 약 2×2.5 cm의 하악 우측 제3대구치를 포함하는 경계가 명확한 단방성의 방사선투과상이 관찰되었다. 인접치의 치근흡수는 관찰되지 않았으며, cone-beam computed tomography (CBCT)상에서는 미맹출된 하악우측 제3대구치가 설측으로 변위되어 있고, 하악골 우각부 설측 피질골의 천공을 관찰할 수 있었다(Fig. 1)

황 대 석

626-770 경남 양산시 물금읍 범어리

부산대학교 치의학전문대학원 구강악안면외과학교실

Dae-Seok Hwang

Department of Oral and Maxillofacial Surgery, School of Dentistry, Pusan National University

Beomeo-ri, Mulgeum-eup, Yangsan, 626-770, Korea

TEL: +82-55-360-5100 FAX: +82-55-360-5104

E-mail: kundo12@hanmail.net

임상적, 방사선학적 검사 및 환자의 나이를 고려하여 전신마취하여 외과적 적출술을 계획하여 2010년 3월 23일 시행하였다. 구내접근을 통하여 치아를 포함하여 병소의 적출술을 시행하였다. 병소는 제3대구치를 포함한 단방성의 명확한 경계를 보였다.(Fig. 2) 술후 감염이나 감각이상 등의 합병증은 관찰되지 않았다.

종괴에는 hematoxylin and eosin (H&E) 염색을 통한 검사를 시행하였다. 조직학적 검사에서 병소는 중층편평상피로 이장된 낭종상피와 범랑모세포종성 변화를 거친 조직이 혼재되어 있는 양상을 보였다. 병리조직사진(Fig. 3)에서 양성 병소를 이장하는 편평상피세포층의 두께가 증가

하면서 기저층 부분에서는 범랑모세포종성 변화가 관찰되었고, 그 아래 부분에서 범랑모세포 종물이 관찰되었다. 또한 그림의 왼쪽 부분에서 범랑모세포종의 tumor nest들이 관찰되며 이들 내부의 정상소포체(stellate reticulum)에서 변성으로 인한 미세낭(microcyst)들이 관찰되었다. 이를 통해 단방성 범랑모세포종 중 벽제성(mural type)으로 확진하였다.

Ⅲ. 고 찰

단방성 범랑모세포종은 1977년 Robinson과 Martinez³가 처음으로 소개하였고, 비교적 덜 공격적이고 단순 적출로 치료가 가능하다고 하였다. 단방성 범랑모세포종은 비교적 젊은 사람에게서 호발한다. 하악 후방부에서 가장 많이 발견되며, 50-80%의 경우에서 매복치, 특히 매복된 하악 제3대구치와 연관되어 나타난다.

단방성 범랑모세포종은 조직학적으로 이장상피가 내강으로 망상형태의 증식을 보이는 내강형(intraluminal)과 인접 결합조직으로의 상피성 침윤을 보이는 벽제성 또는 망상형 등의 아형(subtype)을 가진다^{4,7}.

단방성 범랑모세포종의 기원에 대해서 이전부터 많은 연구가 있었다. Cahn⁸이 1933년 낭종이라고 명명되는 많은 수의 병소가 조직검사를 통하여 범랑모세포종임을 발견하고 함치성낭이 범랑모세포종으로 변할 수 있는 잠재력을 가지고 있다고 보고한 이래⁹ 함치성낭과 범랑모세포종의 연관성에 대한 많은 연구를 진행하였다. Robinson과 Martinez³는 치성 낭종과 범랑모세포종이 비슷한 일반적 발생과정을 가지기 때문에 비종양성 낭종이 신생물로 변화하는 것이 가능하다고 하였다. Leider 등¹⁰은 단방성 범랑모

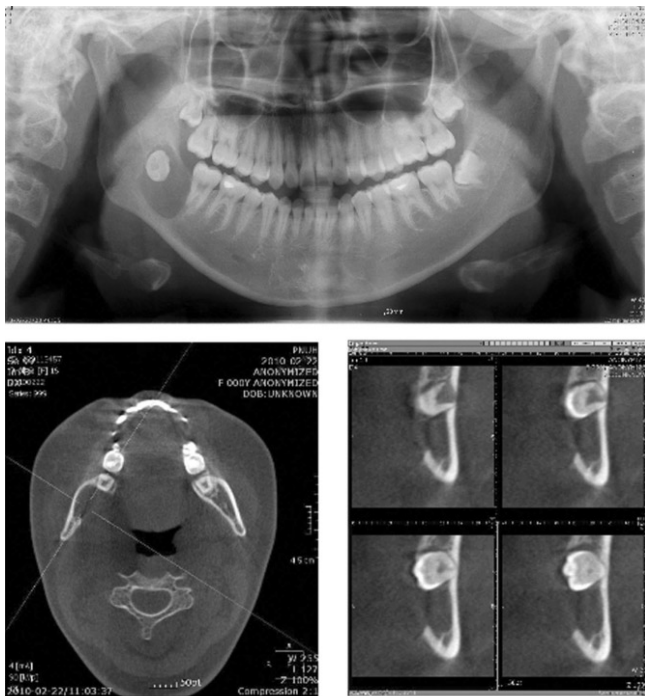

Fig. 1. Preoperative X-ray.

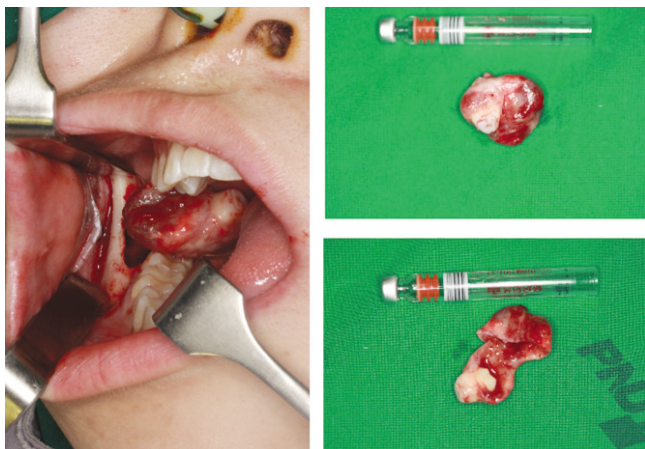


Fig. 2. Intraoperative photographs.

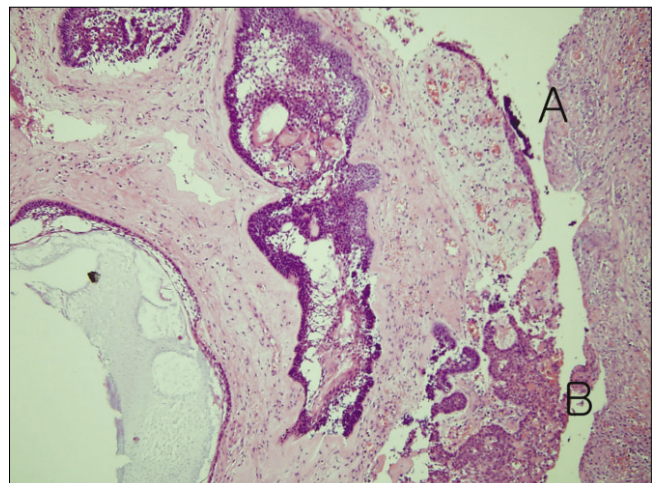


Fig. 3. Histopathological examination. A. Showing stratified squamous epithelium composed of 3 to 5 cell layer. B. Showing ameloblastomatic change under basal layer of widened lining epithelium.

세포종의 발생에 대한 세 가지 가설로 1) 치아가 발생할 때 퇴축법랑상피에서 ameloblastic formation이 일어나고 그 이후에 낭종성 변화를 가짐으로 발생, 2) 합치성낭 또는 다른 종류의 치성낭에서 비중양성 증층편평상피에 의해 일시적으로 neoplastic ameloblastic epithelium이 우세해져 법랑모세포종이 발생, 3) 충실형 법랑모세포종에서 법랑모세포종섬(ameloblastic islands)이 낭종성 변성을 거치고 이후에 다수의 작은 낭종들이 합쳐져 단방성 병소의 형성을 제시하였다.

Philipsen와 Reichart⁴은 이들 “합치성” 기원의 법랑모세포종과 “비합치성” 법랑모세포 간의 차이를 설명하였다. 합치성 집단의 평균발생연령은 16.5세로 비합치성집단의 35.2세보다 더 어리게 나타났고, 성별분포에 있어서도 합치성 집단이 1.5:1로 남성이 우세한데 반해 비합치성 집단은 1:1.8로 오히려 여성에서 우세함을 보인다고 하였다.

법랑모세포종의 치료방법은 아직까지 많은 논란이 있으나 소파술(curettage), 적출술(enucleation), 조대술(marsupialization) 등과 같은 보존적인 술식에서부터 변연절제술(marginal resection), 분절골절제술(segmental resection) 등과 같은 근치적 수술방법으로 분류하며 보통 조직학적 분류에 따라 치료법이 달라진다. 내강형 또는 망상형일 경우 적출 및 소파술만으로도 치료가 가능하나, 병소가 벽재성 침투를 보일 경우(intramural) 적출 시 높은 재발률을 보인다. 이는 보다 공격적인 치료가 필요함을 의미한다. 단방성 법랑모세포종의 적출술 및 소파술 후 재발률에 대해 Robinson과 Martinez³는 25%, Shteyer 등¹¹은 10% 이하, Olaitan과 Adekeye¹²는 18.2%라고 보고하였으며 이는 충실형, 다방성 법랑모세포종의 55-90%^{5,13,14}와 비교하였을 때 비교적 낮은 수치라고 할 수 있다. Pogrel과 Montes⁵는 술전 평가에서 치성 낭종과의 감별진단이 어려움을 이야기하면서 단방성 법랑모세포종의 치료에 있어 적출 및 소파와 더불어 Carnoy's solution의 사용을 추천하였고, Carnoy's solution을 사용하지 않은 경우, 0.5 cm에서 1 cm의 정상조직을 포함하는 절제(en bloc resection)를 권유하였다. 또한 Nakamura 등¹⁵은 단방성 법랑모세포종에서 악골의 광범위한 절제를 피하기 위해 조대술이 처음으로 고려되어야 한다고 주장하였다.

본 증례에서는 합치성낭과 유사한 병소에서 적출술 후 조직검사를 통하여 합치성낭에서 유래된 법랑모세포종임을 확인할 수 있었다. 비록 장기적인 관찰이 필요하겠지만 본 증례에서는 적출술을 이용한 보존적 술식으로 치료하였고 비교적 양호한 결과가 예상되기에 이를 보고하는 바이다.

References

1. Sapp JP, Eversole LR, Wysocki GP; Korean Association of Oral and Maxillofacial Pathology. Contemporary oral and maxillofacial pathology. 2nd ed. Seoul: DaehanNarae Publishing, Inc.; 2005.
2. Zhang J, Gu Z, Jiang L, Zhao J, Tian M, Zhou J, *et al.* Ameloblastoma in children and adolescents. Br J Oral Maxillofac Surg 2010;48:549-54.
3. Robinson L, Martinez MG. Unicystic ameloblastoma: a prognostically distinct entity. Cancer 1977;40:2278-85.
4. Philipsen HP, Reichart PA. Unicystic ameloblastoma. A review of 193 cases from the literature. Oral Oncol 1998;34:317-25.
5. Pogrel MA, Montes DM. Is there a role for enucleation in the management of ameloblastoma? Int J Oral Maxillofac Surg 2009;38:807-12.
6. Cohen MA, Hertzanu Y, Mendelsohn DB. Computed tomography in the diagnosis and treatment of mandibular ameloblastoma: report of cases. J Oral Maxillofac Surg 1985;43:796-800.
7. Williams TP. Management of ameloblastoma: A changing perspective. J Oral Maxillofac Surg 1993;51:1064-70.
8. Dahn LR. The dentigerous cyst is a potential adamantinoma. Dent Cosm 1933;75:889-93.
9. Madan R. Ameloblastoma developing from a dentigerous cyst. Oral Surg Oral Med Oral Pathol 1960;13:781-6.
10. Leider AS, Eversole LR, Barkin ME. Cystic ameloblastoma. a clinicopathologic analysis. Oral Surg Oral Med Oral Pathol 1985;60:624-30.
11. Shteyer A, Lustmann J, Lewin-Epstein J. The mural ameloblastoma: a review of literature. J Oral Surg 1978;36:866-72.
12. Olaitan AA, Adekeye EO. Unicystic ameloblastoma of the mandible: a long-term follow-up. J Oral Maxillofac Surg 1997;55:345-8; discussion 349-50.
13. Waldron CA. Ameloblastoma in perspective. J Oral Surg 1966;24:331-3.
14. Shatkin S, Hoffmeister FS. Ameloblastoma: a rational approach to therapy. Oral Surg Oral Med Oral Pathol 1965;20:421-35.
15. Nakamura N, Higuchi Y, Mitsuyasu T, Sandra F, Ohishi M. Comparison of long-term result between different approaches to ameloblastoma. Oral Surg Oral Med Oral Pathol Oral Radiol Endod 2002;93:13-20.