

교근에 발생한 근육 내 혈관종: 증례보고

김현우 · 길태준 · 최종명 · 남 웅 · 차인호 · 김형준

연세대학교 치과대학 구강악안면외과학교실

Abstract (J Korean Assoc Oral Maxillofac Surg 2010;36:423-6)

Intramuscular hemangioma formation in the masseter muscle: a case report

Hyun-Woo Kim, Tae-Jun Kil, Jong-Myung Choi, Woong Nam, In-Ho Cha, Hyung-Jun Kim

Department of Oral and Maxillofacial Surgery, College of dentistry, Yonsei University, Seoul, Korea

Hemangioma is a benign vascular proliferation. Intramuscular hemangiomas are rare, accounting for less than 1% of all hemangiomas, and occur normally in the trunk and extremities. Approximately 10-20% of intramuscular hemangiomas are found in the head and neck region, most often in the masseter muscles. The typical clinical characteristic is a painful soft tissue mass without cutaneous changes. The suggested treatment is a surgical excision.

We report a case of an intramuscular hemangioma of the masseter muscle. The patient was a 56 year old male who visited our clinic complaining of left facial swelling after 2 years of follow up at a different clinic. After magnetic resonance imaging (MRI), the mass was excised under general anesthesia. The biopsy revealed the mass to be an intramuscular hemangioma. We report the clinical and pathological characteristics as well as the treatment of a case of an intramuscular hemangioma of the masseter muscle.

Key words: Intramuscular hemangioma, Hemangioma, Masseter muscle

[paper submitted 2010. 5. 11 / revised 2010. 9. 28 / accepted 2010. 10. 15]

I. 서 론

근육 내 혈관종(Intramuscular hemangioma)은 양성의 혈관 증식성 질환으로 두경부에 생기는 경우가 흔치 않으며, 두경부에 발생하면 교근에 가장 발생한다고 알려져 있다^{1,2}. 근육 내 혈관종이 교근에 발생한 경우, 그 위치로 인하여 영상학적으로 이하선의 병변으로 오진하기 쉽다고 하였다³. 또한 병소의 특성 상 심부에 위치하여 불완전한 절제가 빈번하고, 그 발생 빈도가 낮아 술전 진단 시 정확히 진단되는 경우가 드물다고 알려져 있다⁴. 이에 저자 등은 좌측 협측 부위의 무통성 종창을 주소로 내원한 56세 남자 환자의 진단 및 치료과정을 문헌고찰과 함께 보고하는 바이다.

II. 증례보고

56세 남자 환자가 2009년 1월 14일 좌측 협측 부위의 무통성 종창을 주소로 본과를 내원하였다. 내원 당시 환자는 특이할 만한 전신질환을 가지지 않았으며, 병력 청취 시 최근 1년 간 병소 크기의 변화는 없다고 하였다. 임상 검사 시 3×3 cm 정도의 경결감 있는 종양성 병소가 촉진되었고, 안면신경의 이상은 관찰되지 않았다. 병소의 특이할 만한 박동(pulsation)이나 잡음(bruits)은 관찰되지 않았으며, 주변 림프선도 정상소견을 보였다. 병소를 덮고 있는 피부는 정상적인 색조를 보였고, 미세바늘흡입검사(fine needle aspiration)는 시행하지 않았다. 자기공명영상검사(magnetic resonance imaging)를 시행한 결과 T1 강조 영상에서 주변 근육과 비슷한 정도의 신호강도를 보였고, 조영 증강된 경우 주변 조직에 비해 매우 높은 신호강도를 보였다. 또한 T2 강조 영상에서는 주변 조직에 비해 중등도로 높은 신호강도의 소견을 보였다.(Fig. 1)

이하선 기원의 다형선 선종 또는 교근에서 기원한 연조직 종괴를 가진 하였으며 외과적 절제술을 계획하였다. 수술은 전신마취로 구내 접근법으로 이루어졌으며 주변 정상 조직과의 경계는 비교적 잘 지워져 있었으나 일부 부위

김 형 준

120-752 서울특별시 서대문구 성산로 250

연세대학교 치과대학 구강악안면외과학교실

Hyung Jun Kim

Department of Oral and Maxillofacial Surgery, College of Dentistry, Yonsei University

250 Seongsanno, Seodaemoon-Gu, Seoul, 120-752, Korea

Tel: +82-2-2228-3132 FAX: +82-2-2227-8022

E-mail: Kimoms@yuhs.ac

에서는 경계가 모호한 부위가 존재하였다. 입원기간은 6일이었고 정주 항생요법 및 통상적인 상처관리 후 퇴원하였다. 퇴원 후 수술 부위 감염 증상이 있어 구내 절개 및 배농술과 항생소염요법을 시행하였으며, 그 외 특기할 만한 합병증은 관찰되지 않았다.

술후 3, 6, 12개월 자기공명영상검사를 시행하였으며 술후 3개월째 영상소견에서 남아있는 병소로 의심되는 부위를 관찰하였으나, 이후 주기적인 자기공명영상검사 상 병소의 성장은 관찰되지 않았고 그 범위가 감소함을 관찰하였다.(Figs. 2, 3)

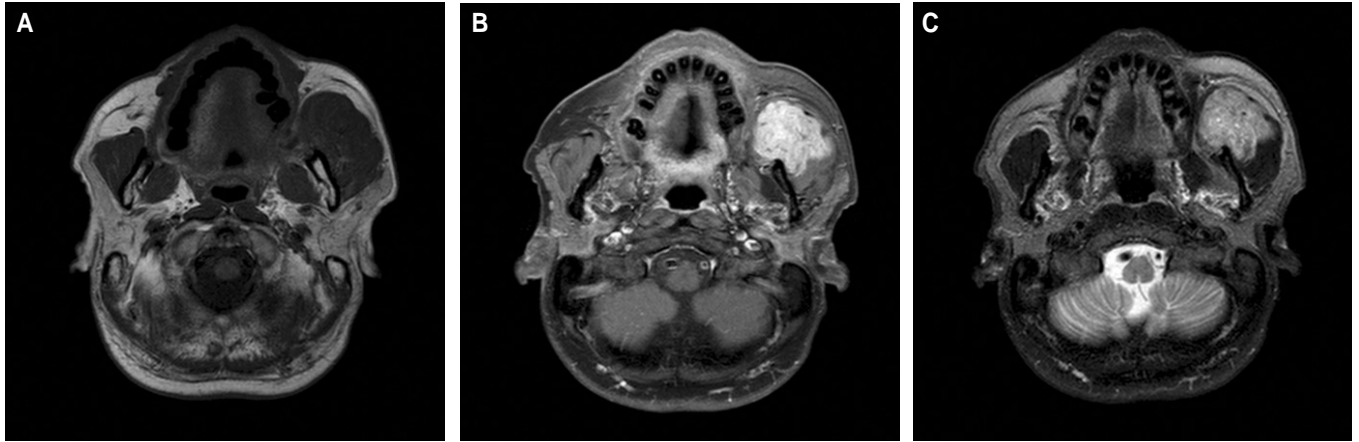


Fig. 1. Preoperative magnetic resonance imaging (MRI) shows 3.3 cm size, soft tissue mass at Lt. masticatory space. The mass shows intermediate signal on T2WI and strong enhancement. It is embedded in anterior side of Lt. masseter muscle with no bony invasion. A is the T1 weighted MRI, B is the enhanced T1 weighted MRI, and C is the T2 weighted MRI.

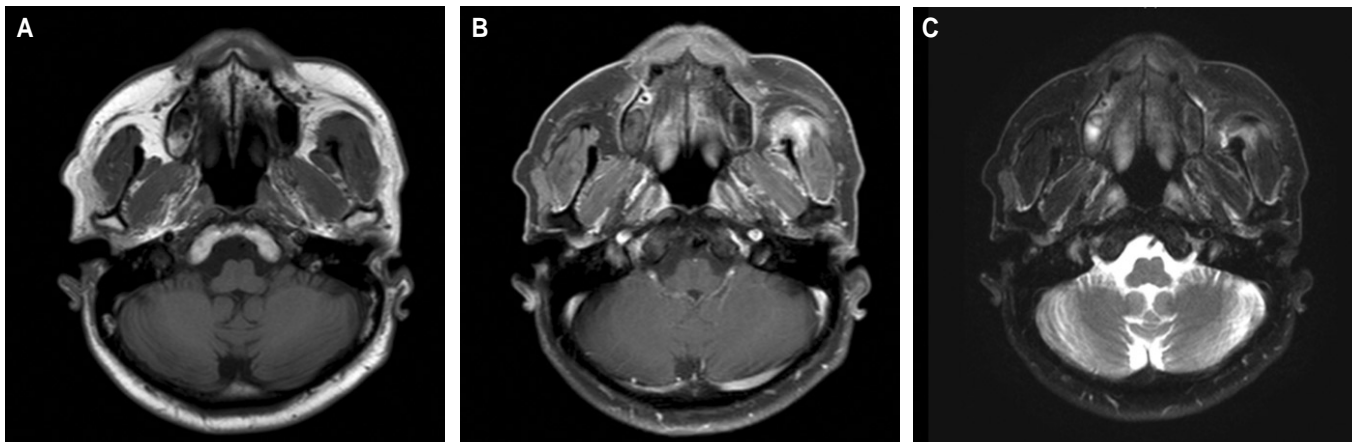


Fig. 2. Magnetic resonance imaging (MRI) of postoperative 3 months shows small residual lesion on anterior position of Lt. masseter muscle. A is the T1 weighted MRI, B is the enhanced T1 weighted MRI, and C is the T2 weighted MRI.

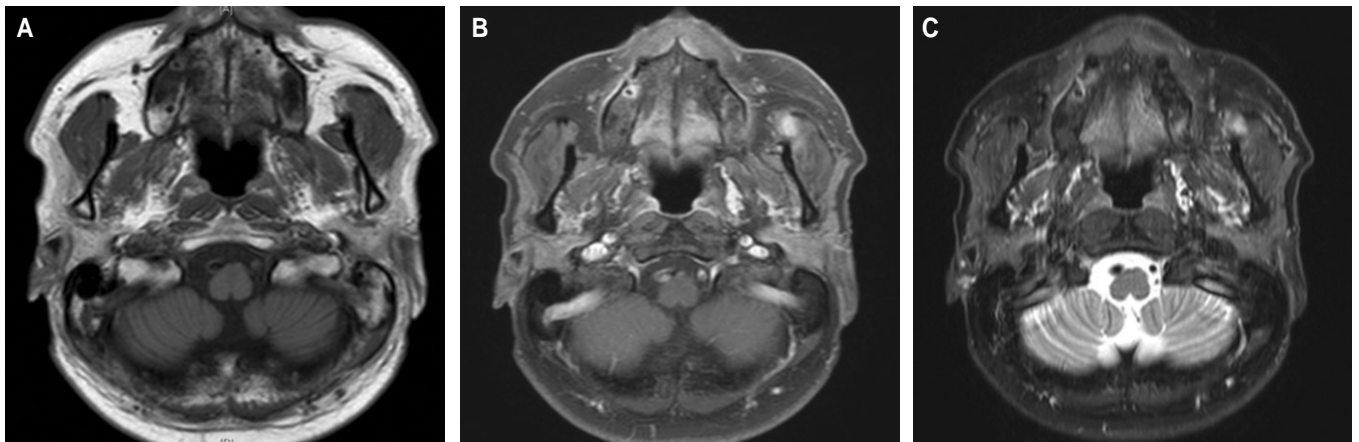


Fig. 3. Magnetic resonance imaging (MRI) of postoperative 12 months shows residual lesion on Lt. masticator space with localizing and decreasing in size. A is the T1 weighted MRI, B is the enhanced T1 weighted MRI, and C is the T2 weighted MRI.

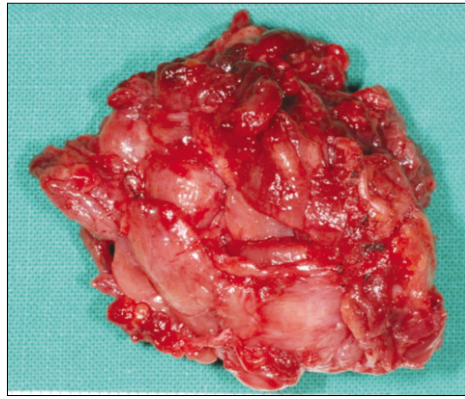


Fig. 4. Main mass is measured 4.5x3.5x4.0 cm.

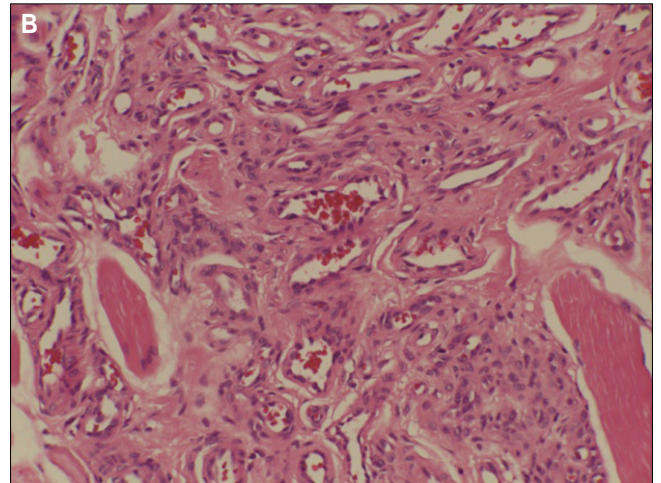
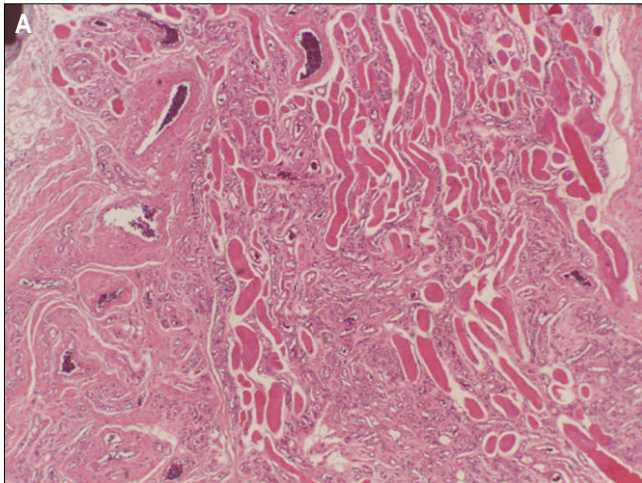


Fig. 5. A. Microscopic examination demonstrates multiple muscles (H & E staining, original magnificationx 40), B. Microscopic examination demonstrates many vessels inside muscles (H & E staining, original magnificationx 200).

Ⅲ. 고 찰

골격근에 발생한 혈관종은 전체 양성 혈관종물 중 0.8%로 매우 드물다⁵. 그 중에 13.8%가 두경부에 발생하며, 이때 교근에서 가장 호발하고 그 다음으로는 승모근 및 흉쇄 유돌근에서 호발한다고 알려졌다^{4,6}. 또한 근육 내 혈관종의 경우 30대 이내에 주로 발생한다고 알려져 있다⁷. 전체 근육 내 혈관종의 경우 성비가 동일하지만 교근에 발생한 경우 남성에서 더 발생한다고 알려져 있다. 이 병소의 발생원인은 정확히 밝혀지지는 않았으며, 외상이나 배아조직의 이상 등의 가설이 제시 되었다⁶. 또한 경구 피임약의 복용 시 병소의 급격한 크기 증가가 보고되었고, 이를 바탕으로 병소의 성장에 호르몬의 역할이 제시 되었다^{4,8-10}.

교근에 발생한 근육 내 혈관종은 진단에 결정적인 객관적 임상소견이 없고, 그 빈도가 낮아 술전 검사 시 이하선의 종양이나 저작근에서 기원한 다른 종양으로 오진되는 경우가 빈번하다^{4,11}. 또한 근육 내 혈관종은 술전에 먼저 정확하게 진단되는 경우가 전체의 8% 밖에 안 된다고 보고된 바 있다¹².

술전 진단에 있어 조영 증강 없는 전산화단층촬영은 병소 내 정맥석을 관찰하는데 효과적이며 전체의 25%에서 관찰된다고 알려져 있다¹³. 조영 증강된 전산화단층촬영의 경우 혈관 기원의 종양임을 나타내고, 주변 골의 침식 및 주요 혈관의 연관 여부를 알기에 용이하다고 알려져 있다¹¹. 이에 반해 자기공명영상은 병소와 주변 정상 근육과의 명확한 대조도를 보이며, 그 범위와 병소의 발견에 가장 정확한 수단이라고 알려졌다^{3,14,15}.

혈관종의 경우 혈액과 같은 액체성 성분이 주를 이루므로 자기공명영상 T2 강조 영상에서 주변 피하지방층에 비해 매우 높은 강도의 신호강도를 보인다고 알려졌다^{3,15}. 이는 자유수(free water), 즉 병소 내의 확장된 혈관 내에 고여 있는 혈액으로 기인한다. 그러나 본 증례에서는 T2 강조 영상에서의 신호강도가 주변 피하지방층 보다 약간 높은 중증도의 강도를 보여 영상학적으로 혈관종으로 진단되기에는 어려움이 있었다.(Fig. 1)

근육 내 혈관종의 치료는 종양의 위치, 크기, 환자의 나이 및 미용을 고려하여 그 방법을 결정하여야 한다. 냉동요법, 방사선치료, 스테로이드 투여 및 색전술 등이 치료방법으

로 제시되었으나, 가장 효과적인 치료는 외과적 절제술로 알려져 있다.^{4,10,16}

저자 등은 구내 접근법을 통한 병소의 절제술을 시행하였으며, 안면신경 및 주변 정상 조직에 손상은 관찰되지 않았다.(Figs. 4, 5) 술후 3개월째 자기공명영상검사 상 T2WI 및 enhanced-T1 에서 술전과 비슷한 정도의 신호강도를 보이는 병소를 발견하였고 수술 후 잔존해 있는 병소로 의심하였다.(Fig. 2) 이에 주기적인 자기공명영상검사를 시행하며 경과를 관찰하였고, 3개월 주기의 자기공명영상검사 결과 강조 부위의 크기가 감소하는 것을 관찰하였다. 술후 12개월째 영상에서 또 다른 부위에서의 재발이나 병소의 공격적 성장은 이루어 지지 않았고, 범위가 보다 국소적으로 제한되었다.(Fig. 3) 이는 술후 감염으로 인한 염증성 병소가 술후 3개월째 영상에서 잔존해 있는 병소보다 큰 범위의 강조 부분이 관찰되었던 것으로 생각하며, 술후 감염에 의한 염증의 완화와 함께 강조 부분의 범위가 제한되었던 것으로 판단된다.

국소적 재발률은 광범위 절제술을 시행했을 시에도 9-28%에 이르며, 이는 병소의 경계를 지우는 피막(capsule)이 없기 때문이라고 알려져 있다.⁴ 이와 같은 이유로 이하선절제술과 동일하게 전이개부를 통해 접근하여 이하선표층절제술 및 교근의 완전 절제를 포함한 광범위 절제술이 추천되기도 한다.⁵ 하지만 이러한 술식은 교근의 제거로 인한 술후 협측부의 함몰이 예상되며 저작 기능의 손실이 일어날 가능성도 있다.

근육 내 혈관종의 경우 공격적인 성향보다는 국소적인 재발을 주로 나타낸다. 환자의 특성 상 외모의 보존이 매우 중요할 경우, 본 증례와 같이 보존적인 절제술 후 주의 깊은 경과 관찰을 통해 병소의 성장을 관찰하는 것도 합병증을 최소로 하는 치료의 방법이라 생각한다.

References

1. Sato M, Shirasuna K, Imai J, Miyazaki T. Giant cavernous hemangioma of the masseter muscle: report of case. *J Oral Surg* 1979;37:496-9.
2. Shallow TA, Eger SA, Wagner FB. Primary hemangiomatous tumors of skeletal muscle. *Ann Surg* 1944;119:700-40.
3. Lee SK, Kwon SY. Intramuscular cavernous hemangioma arising from masseter muscle: a diagnostic dilemma (2006: 12b). *Eur Radiol* 2007;17:854-7.
4. Wolf GT, Daniel F, Krause CJ, Kaufman RS. Intramuscular hemangioma of the head and neck. *Laryngoscope* 1985;95:210-3.
5. Narayanan CD, Prakash P, Dhanasekaran CK. Intramuscular hemangioma of the masseter muscle: a case report. *Cases J* 2009;2:7459.
6. Ingalls GK, Bonnington GJ, Sisk AL. Intramuscular hemangioma of the mentalis muscle. *Oral Surg Oral Med Oral Pathol* 1985;60:476-81.
7. Rossiter JL, Hendrix RA, Tom LW, Potsic WP. Intramuscular hemangioma of the head and neck. *Otolaryngol Head Neck Surg* 1993;108:18-26.
8. Hoehn JG, Farrow GM, Devine KD, Masson JK. Invasive hemangioma of the head and neck. *Am J Surg* 1970;120:495-500.
9. Persky MS, Berenstein A, Cohen NL. Combined treatment of head and neck vascular masses with preoperative embolization. *Laryngoscope* 1984;94:20-7.
10. Sayan NB, Kogo M, Koizumi H, Watatani K, Saka M, Matsuya T, et al. Intramuscular hemangioma in the digastric muscle. *J Osaka Univ Dent Sch* 1992;32:14-20.
11. Elahi MM, Parnes L, Fox A. Hemangioma of the masseter muscle. *J Otolaryngol* 1992;21:177-9.
12. Rogalski R, Hensinger R, Loder R. Vascular abnormalities of the extremities: clinical findings and management. *J Pediatr Orthop* 1993;13:9-14.
13. Morris SJ, Adams H. Case report: paediatric intramuscular haemangiomata-don't overlook the phlebolith! *Br J Radiol* 1995;68:208-11.
14. Odabasi AO, Metin KK, Mutlu C, Başak S, Erpek G. Intramuscular hemangioma of the masseter muscle. *Eur Arch Otorhinolaryngol* 1999;256:366-9.
15. Buetow PC, Kransdorf MJ, Moser RP Jr, Jelinek JS, Berrey BH. Radiologic appearance of intramuscular hemangioma with emphasis on MR imaging. *AJR Am J Roentgenol* 1990;154:563-7.
16. Kim KW, Sang JK, Cheong JH. Sclerotherapy of benign oral vascular lesion with sodium tetradecyl sulfate: cases report. *J Korean Assoc Oral Maxillofac Surg* 2010; 36:280-5.