

구강암 수술 후 발생한 구강 경부 누공(orocutaneous fistula) 치료 시 진공 음압 폐쇄(vacuum-assisted closure) 시스템을 이용한 상처 치료

이승준¹ · 권진일¹ · 임경민¹ · 김형준¹ · 차인호^{1,2} · 남 웅^{1,2}

연세대학교 치과대학 ¹구강악안면외과학교실, ²구강종양연구소

Abstract (J Korean Assoc Oral Maxillofac Surg 2010;36:413-6)

Postoperative orocutaneous fistula closure using a vacuum-assisted closure system: a case report

Seung-June Lee¹, Jin-il Kwon¹, Kyung-Min Lim¹, Hyung Jun Kim¹, In-Ho Cha^{1,2}, Woong Nam^{1,2}

¹Department of Oral and Maxillofacial Surgery, ²Oral Cancer Research Institute, College of Dentistry, Yonsei University, Seoul, Korea

Fleischmann *et al.* first described the concept of using sub-atmospheric pressure to treat open or infected wounds in 1993. Since then, Argenta and Morykwas developed subatmospheric, or negative pressure dressings in 1997 as a means of managing complicated wounds. Since its introduction in 1997, the vacuum-assisted closure (VAC) system has been used widely in general plastic surgery, general surgery, and orthopedic surgery to manage complicated wounds of the torso and extremities. However, there is a paucity of literature describing its use in the head and neck region, particularly in oral and maxillofacial surgery. We report a successful case of postoperative orocutaneous fistula closure using a VAC system in a 59-year male with a review of the relevant literature.

Key words: Mouth neoplasms, Postoperative complications, Cutaneous fistula, Oral fistula, Negative-pressure wound therapy

[paper submitted 2010. 7. 8 / revised 2010. 10. 15 / accepted 2010. 10. 20]

I. 서 론

음압을 감염이나 개방된 상처의 치료에 사용하기 시작한 것은 1993년 Fleischman 등¹에 의해서이다. 이후 Argenta와 Morykwas²는 1997년 복잡한 상처를 관리하는 수단으로 음압을 이용한 dressing을 시행하면서 vacuum-assisted closure (VAC)이라 불리게 되었다. 1997년 이후 성형외과나 정형외과 영역에서는 이미 몸통이나 사지의 까다로운 wound의 치유에 광범위하게 사용되고 있으나 두경부 영역, 특히 구강악안면외과 분야에서는 아직 사용 예가 적다³.

저자 등은 59세 남자 환자에서 구강암 수술 후 발생한 구강-경부 누공의 치료에 Wound VAC system을 이용한 성공적인 치유 증례를 경험하였기에 문헌 고찰과 함께 이를 보고하는 바이다.

II. 증례 보고

본 59세 남자 환자는 2009년 6월 하악 우측 치은의 불편감을 주소로 거주지 인근 대학병원에 내원하여 시행한 절개 조직 생검 결과 암종으로 진단되어 술 전 방사선 치료 시행 후 수술을 하기 위해 2009년 9월 9일 본과로 협진 의뢰되었다. 고혈압, 당뇨, 진폐증 등의 전신 질환 병력을 가지고 있었으며 2009년 7월 27일부터 2009년 9월 2일 까지 상, 하 경부 부위에 총 5040 cGy의 방사선을 조사받은 병력이 있었다.

2009년 10월 12일 병소부의 광범위 절제술 및 부분적 하악골 절제술, 우측 선택적 경부 광창술(level I, II, III)을 시행한 후 경조직 결손부는 재건 금속판(reconstruction plate)을 이용하여, 연조직 결손부는 대흉근 피판을 이용하여 재건하였다. 술후 상처 관리(wound management)하던 중 치유 상태가 좋지 않고 구강 내에서 대흉근 피판 주위로 점막이 용해(lysis)되면서 구강 내 상처 열개(dehiscence)가 생겼다. 이후 열개 부위로 지속적으로 음식물이 끼어 들어가고 타액이 흘러 들어가게 되면서 우측 경부쪽으로 연조직이 괴사되어 최종적으로 구강-경부 누공이 형성되었다. 적극적인 항생제 치료에도 위의 상태가 지속되면서 패혈증 증상이 심화되어 2009년 11월 4일 재수술을 통하여 괴사 조직

남 웅

120-752 서울특별시 서대문구 성산로 250
연세대학교 치과대학 구강악안면외과학교실

Woong Nam

Department of Oral and Maxillofacial Surgery, College of Dentistry, Yonsei University, 250 Seongsanno, Seodaemoon-Gu, Seoul, 120-752, Korea
Tel: +82-2-2228-2971 FAX: +82-2-2227-8022
E-mail: omsnam@yuhs.ac

제거(debridement) 및 사강 폐쇄(dead space closure) 시행하였으나 연조직 결손부 및 사강이 광범위하고 상처 치유 상태가 좋지 않아 VAC system를 통한 상처 관리를 시도하였다.

수술 당시 경부 상처부위에 1차 봉합술을 시행하였으나 피부 가장자리에서 부분 괴사가 진행되면서 다시 구강-경부 누공이 형성되었으며 상처부위에서 화농성 삼출물이 지속적으로 흘러나오고 있었다.(Fig. 1. A) 피부 가장자리 부위를 duoderm을 이용하여 보호한 후 사강 내부를 polyurethane foam sponge로 채워 넣고 그 위로 acrylic tape를 붙여 한 부분에 구멍을 형성하여 패드(pad)를 연결하였다. 패드는 canister에 연결하여 삼출물 등을 외부로 모아줄 수 있도록 하였다. Foam sponge 교체 및 드레싱(dressing)은 2-3일에 한 번씩 시행하였다. 구강 내 열개 부위는 Aquacell을 이용하여 드레싱을 시행하였다.

VAC system 적용 3일째 삼출물이 음압(negative pressure)으로 외부로 배농(drainage)되면서 상처부위가 많이 깨끗해져 있었으며 군데군데 육아조직이 형성되는 것을 확인할 수 있었으며 뒤쪽으로 약 1.5 cm, 앞쪽으로 2.5 cm 깊이로 사강이 존재함을 면봉을 이용하여 확인할 수 있었다.(Fig. 1. B)

VAC system 적용 6일째 육아조직이 잘 형성되고 있으며 상처 안쪽까지 육아조직이 형성되고 있는 것을 확인하였다. 남아있는 silk를 모두 발사(stitch-out)하여 사강을 최대한 열어 주었다.(Fig. 1. C)

VAC system 적용 8일, 16일, 18일째 육아조직 형성되면서 사강이 점차적으로 감소되는 모습을 관찰할 수 있었다.(Figs. 1. D-F)

VAC system 적용 22일째 상처부의 전방 가장자리(margin)에서 거의 완전히 사강 폐쇄가 이루어진 모습을 관찰할

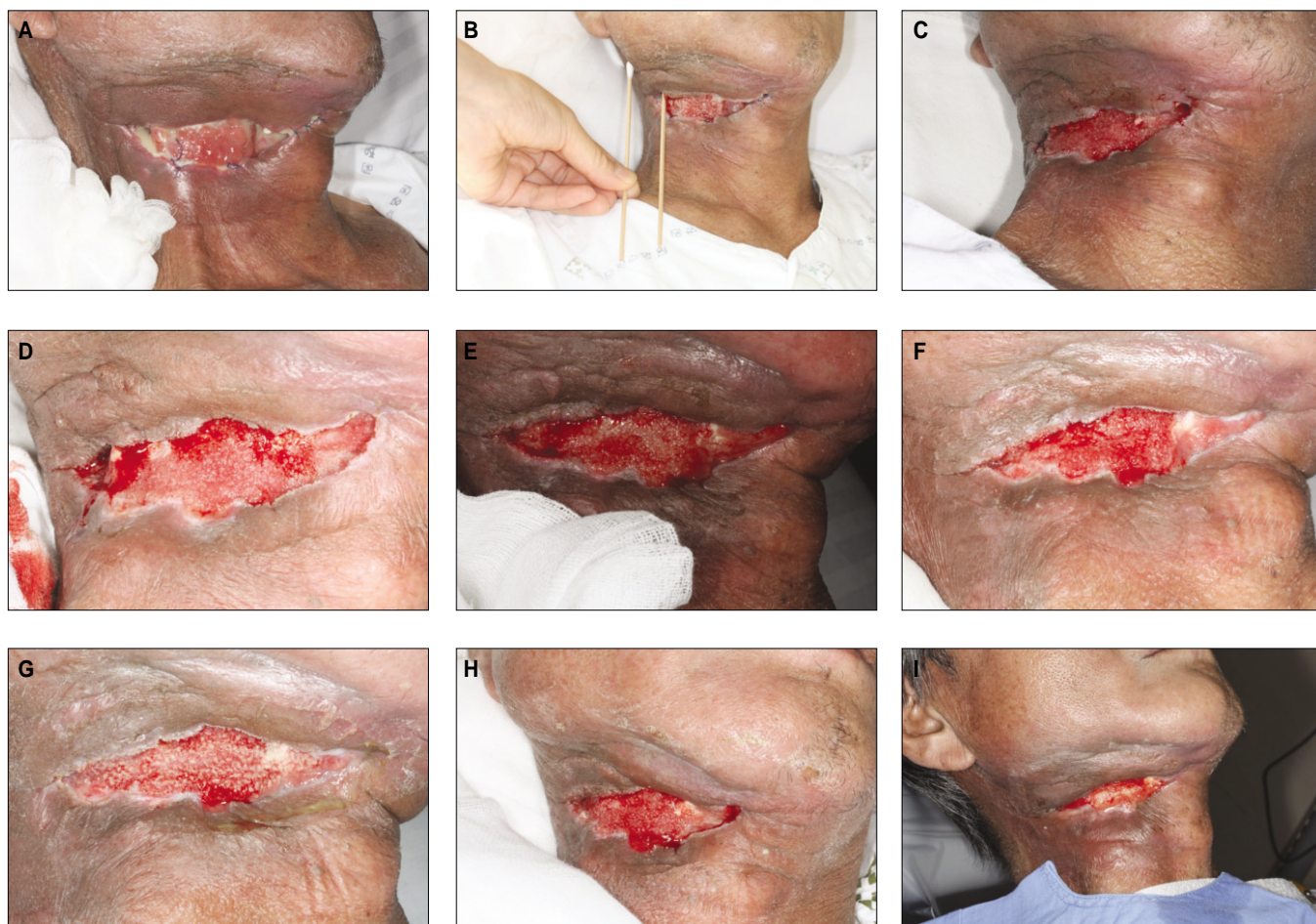


Fig. 1. A. Initial wound. Purulent exudate discharges via cutaneous dehiscence with exposed muscle, B. Minimal granulation tissue covering neck wound after 3 days of vacuum-assisted closure (VAC) therapy, C. Results after 6 days of VAC therapy, D. Results after 8 days of VAC therapy, E. Results after 16 days of VAC therapy, F. Results after 18 days of VAC therapy, G. Results after 22 days of VAC therapy show almost complete granulation tissue coverage and dead space closure of wound anterior margin, H. Results after 26 days of VAC therapy show complete granulation tissue coverage, I. Results after 7 days of VAC therapy completion show significant wound epithelization and contraction.

수 있었다.(Fig. 1. G)

VAC system 적용 26일째 사강 폐쇄가 완전히 이루어져 피부가 하방 육아조직들과 완전히 접합되었고, 구강 내 열개 부위도 폐쇄된 것을 확인하였으며, 이때 VAC system을 제거하였다.(Fig. 1. H)

VAC system 제거 후 상처부위에서 경도의 삼출액이 흘러나와 추가적으로 Aquacell 및 mediform dressing을 시행하였으며, 제거 7일 후 육아조직 표면으로 상피화가 잘 진행되고 있는 것을 확인할 수 있었다.(Fig. 1. I)

Ⅲ. 고 찰

Fleischmann 등¹은 1993년 처음으로 감염되거나 개방된 상처의 치료에 조절된 음압(controlled subatmospheric pressure)을 사용하였으며, Argenta와 Morykwas²는 이러한 연구를 발전시켜 1997년 국소적 음압을 2차 치유에 의해 상처 회복을 촉진시키는 하나의 방법으로 사용하면서 Wound VAC 장치를 발전시켰다.

Wound VAC system은 suction canister, suction tube, polyurethane foam, VAC advanced therapy system (ATS), Therapeutic Regulated Accurate Care (TRAC) pad로 구성되어 있으며 VAC ATS 기계로 상처에 적용되는 음압을 조절할 수 있다. 음압은 간헐적 방식(intermittent mode)이나 연속적 방식(continuous mode) 중 하나를 선택하여 적용하며 최적의(optimal) 음압은 125 mmHg이다. Polyurethane foam은 400-600 μ m의 기공 크기를 가지고 있으며 이는 삼출물을 제거하고 음압을 상처부위에 균일하게 분배하도록 한다. Foam sponge는 치료가 끝날 때까지 매 48-72시간마다 교환해 주어야 하며, 육아조직이 안쪽으로 자라 들어와 제거가 어려울 경우 더 자주 교환해 주어야 한다. Canister는 배농된 삼출액이 모이는 통이다. Morykwas 등⁴은 돼지 모델에서 간헐적인 음압(5분 on, 2분 off)을 이용하여 치료된 상처에서 control 그룹에 비하여 육아조직 형성에서 평균 $103.4 \pm 35.3\%$ 증가를 보였다는 것을 발표하였다. 이것은 연속적인 음압을 이용하여 치료된 상처에서 $63 \pm 26.1\%$ 의 증가를 보인 것에 비하여 의미 있게 더 증가한 것이었다.

현재, 음압을 이용한 상처 치료 요법의 작용 구조(action mechanism)에 대한 2가지 학설이 있는데 첫째는 조직에 응력(stress)을 가하여 조직의 세포 분열과 성장인자 합성을 자극한다는 것이고, 둘째는 부종을 형성하는 과도한 간질액을 적극적으로 배출시켜 미세 순환을 활성화시킨다는 것이다. 상처 내의 세포들에 가해진 기계적인 응력이 세포 증식을 활성화시켜 육아조직의 형성을 증가시키고, 음압이 metalloproteases같은 상처 치유를 방해하는 요소들을 제거하여 국소 성장 인자들이 더 효과적으로 기능할 수 있게 한다. 또한, 상처 내 세균의 수를 감소시켜 감염을 예방한다. 감염은 상처 치유의 염증기를 지속시켜 정상적인 상처 치유 과정을 방해하며 결국 육아 조직의 형성을 방해하게

된다⁵⁻⁸.

두경부의 상처는 여러 가지 이유 때문에 관리하기 어렵다. 외과의사들은 종종 두경부 영역에서 주위 조직과의 기능성(function)과 심미성(esthetic) 사이에서 적절한 조화를 얻어야 하는 상황에 직면하게 된다. 노출된 골을 포함하는 상처는 특히 관리하기가 어려우며 이는 노출된 골의 혈액 공급이 불량하기 때문이다. 이러한 상처는 광범위한 수술적 절제술, 재건술식의 실패, 외상 등의 후에 생기며 환자가 수술 전 방사선치료(radiotherapy)나 항암치료(chemotherapy), 또는 둘 다 받은 경우 더 자주 발생할 수 있다. 이러한 상처의 관리의 복잡하며 주변에서는 재건 목적으로 사용 가능한 조직들이 제한되어 있기 때문에 미세 혈관 재건술이 필요할 수 있을 것이다³.

VAC system은 상처의 3차원적 크기를 줄여줌으로써 외과의사가 좀 더 간단한 방법의 재건술을 선택할 수 있도록 한다⁹. 간단한 피부 이식술이나 국소 회전 피판을 이용할 수 있을 것이다. 몇몇 연구들에서 VAC system이 wet to dry dressing에 비해 2차 치유에 의한 회복이 더 빠르다고 보고되어 있다^{10,11}.

VAC 치료와 관련된 합병증은 드물고 이환율이 낮지만, 몇몇 심각한 결과들도 보고되고 있다^{2,12,13}. 대부분의 합병증들은 환자 선택이 좋지 않았거나 부적절한 기술(technique)에 의한 것이다. 이것에는 부적절한 상처 준비(preparation), 생명 유지와 관련된 구조(vital structure)와 sponge 사이의 불충분한 보호(protection), 너무 작은 압력의 적용, 드레싱 교체 시기의 지연 등이 포함된다.

Wound VAC 치료의 금기증은 드물며, 약한 피부(fragile skin), 국소 허혈 조직(ischemic tissue), 악성 종양의 존재 등이 있다. 피부 반창고(adhesives)을 견디지 못하는 환자는 이러한 장치를 이용해서 치료해서는 안된다. 또한, 허혈 상처를 가진 환자에서는 VAC 치료에 의해 피부 가장자리에서 괴사가 진행될 수도 있다. 그러므로, 허혈성 상처를 가진 환자에서는 상처가 재 혈관화 될 때까지 치료를 연기해야 한다. 악성 종양이 존재하는 경우는 wound VAC 적용의 절대적 금기증이며, 그것이 종양을 더 성장하도록 자극할 수 있다¹⁴.

전통적인 상처 관리 방법과 다르게 wound VAC 드레싱은 2-3일에 한번씩 교체하면 되기 때문에 레지던트 같은 의료전문가가 하루에도 몇 번씩 드레싱을 교체할 필요가 없다⁹. 이로 인해 환자 입장에서 비용 절감 효과가 있으며(cost-effective), 병원 의료인 입장에서는 시간과 에너지 절감 효과(time & energy-effective)를 볼 수 있어 매우 매력적인 방법이다. 더욱 빠른 치유뿐 아니라, 상피화를 촉진시켜 결손부의 크기를 감소시켜 1차 봉합이 가능해지거나 더 작은 국소 또는 원격 피판을 이용한 재건이 가능해진다.

본 증례에서는 수술 전 방사선치료를 받은 환자에서 구강암 수술 후 발생한 구강-경부 누공의 치료에 Wound VAC system을 이용하여 성공적인 2차 치유를 얻을 수 있

었으며 추가적인 피부 이식이나 피판 재건 없이 완전히 회복시킬 수 있었다. 저자 등은 이러한 방법에 의한 상처 치료가 두경부 영역의 복잡한 상처의 치료에 매우 효과적인 방법이며, 적용 방법 및 환자 선택이 적절하게 이루어진다면 환자와 의료인 모두에게 장점이 많은 방법이라고 평가한다.

References

1. Fleischmann W, Strecker W, Bombelli M, Kinzl L. [Vacuum sealing as treatment of soft tissue damage in open fractures]. *Unfallchirurg* 1993;96:488-92.
2. Argenta LC, Morykwas MJ. Vacuum-assisted closure: a new method for wound control and treatment: clinical experience. *Ann Plast Surg* 1997;38:563-76; discussion 577.
3. Andrews BT, Smith RB, Goldstein DP, Funk GF. Management of complicated head and neck wounds with vacuum-assisted closure system. *Head Neck* 2006;28:974-81.
4. Morykwas MJ, Argenta LC, Shelton-Brown EI, McGuirt W. Vacuum-assisted closure: a new method for wound control and treatment: animal studies and basic foundation. *Ann Plast Surg* 1997;38:553-62.
5. Webb LX, Pape HC. Current thought regarding the mechanism of action of negative pressure wound therapy with reticulated open cell foam. *J Orthop Trauma* 2008;22(10 Suppl):S135-7.
6. Ilizarov GA. The tension-stress effect on the genesis and growth of tissues. Part I. The influence of stability of fixation and soft-tissue preservation. *Clin Orthop Relat Res* 1989;249-81.
7. Robson MC, Stenberg BD, Heggers JP. Wound healing alterations caused by infection. *Clin Plast Surg* 1990;17:485-92.
8. Saxena V, Hwang CW, Huang S, Eichbaum Q, Ingber D, Orgill DP. Vacuum-assisted closure: microdeformations of wounds and cell proliferation. *Plast Reconstr Surg* 2004;114:1086-96; discussion 1097-88.
9. Dhir K, Reino AJ, Lipana J. Vacuum-assisted closure therapy in the management of head and neck wounds. *Laryngoscope* 2009; 119:54-61.
10. Byrd HS, Spicer TE, Cierney G 3rd. Management of open tibial fractures. *Plast Reconstr Surg* 1985;76:719-30.
11. Godina M. Early microsurgical reconstruction of complex trauma of the extremities. *Plast Reconstr Surg* 1986;78:285-92.
12. Armstrong DG, Lavery LA, Abu-Rumman P, Espensen EH, Vazquez JR, Nixon BP, *et al.* Outcomes of subatmospheric pressure dressing therapy on wounds of the diabetic foot. *Ostomy Wound Manage* 2002;48:64-8.
13. Clare MP, Fitzgibbons TC, McMullen ST, Stice RC, Hayes DF, Henkel L. Experience with the vacuum assisted closure negative pressure technique in the treatment of non-healing diabetic and dysvascular wounds. *Foot Ankle Int* 2002;23:896-901.
14. Venturi ML, Attinger CE, Mesbahi AN, Hess CL, Graw KS. Mechanisms and clinical applications of the vacuum-assisted closure (VAC) Device: a review. *Am J Clin Dermatol* 2005;6: 185-94.