

구강악안면 손상 후 과도한 출혈을 보인 정신지체 응급환자에서 신속지혈 예: 증례보고

모동엽 · 유재하 · 최병호 · 설성한 · 김하랑 · 이천의
연세대학교 치과대학 원주기독병원 구강악안면외과학교실

Abstract (J Korean Assoc Oral Maxillofac Surg 2010;36:303-8)

Emergency bleeding control in a mentally retarded patient with active oral and maxillofacial bleeding injuries: report of a case

Dong-Yub Mo, Jae-Ha Yoo, Byung-Ho Choi, Sung-Han Sul, Ha-Rang Kim, Chun-Ui Lee

Department of Oral and Maxillofacial Surgery, Wonju Christian Hospital, College of Dentistry, Yonsei University, Wonju, Korea

Excessive oral and maxillofacial bleeding causes upper airway obstruction, bronchotracheal and gastric aspiration and hypovolemic shock. Therefore, the rapid and correct bleeding control is very important for saving lives in the emergency room. Despite the conventional bleeding control methods of wiring (jaw fracture, wound suture and direct pressure), continuous bleeding can occur due to the presence of various bleeding disorders. There are five main causes for excessive bleeding disorders in the clinical phase; (1) vascular wall alteration (infection, scurvy etc.), (2) disorders of platelet function (3) thrombocytopenic purpura (4) inherited disorders of coagulation, and (5) acquired disorders of coagulation (liver disease, anticoagulant drug etc.). In particular, infections can alter the structure and function of the vascular wall to a point at which the patient may have a clinical bleeding problem due to vessel engorgement and erosion. Wound infection is a frequent cause of postoperative active bleeding.

To prevent postoperative bleeding, early infection control using a wound suture with proper drainage establishment is very important, particularly in the active bleeding sites in a contaminated emergency room. This is a case report of a rational bleeding control method by rapid wiring, wound suture with drainage of a rubber strip & iodoform gauze and wet gauze packing, in a 26-year-old male cerebral palsy patient with active oral and maxillofacial bleeding injuries caused by a traffic accident.

Key words: Active oral hemorrhage, Shock, Mentally disabled patient, Wound drainage, Emergency hemorrhage control

[paper submitted 2009. 10. 19 / revised 2010. 6. 17 / accepted 2010. 6. 29]

I. 서 론

과도한 구강악안면부 혈관 손상에 의한 출혈은 상기도 폐쇄, 폐기관계와 위장관 내 흡인 및 저혈량성 쇼크(hypovolemic shock)를 유발할 우려가 있다¹. 따라서 신속하고 정확한 지혈법은 응급실에서 환자의 생명을 구하는데 매우 중요하다. 통상적으로 악골 골절부 강선고정술, 창상봉합과 압박법으로 지혈을 시도함에도 불구하고 다양한 출혈성 장애들이 있어 술후에도 출혈이 계속되어 술자와 환자가 당황하기도 한다^{2,3}. 구강악안면외과 임상에서 과도한 출혈 장애를 보이는 원인들에는 5가지가 고려되는데, 첫째

창상감염이나 괴혈병 등의 혈관벽 약화변형, 둘째 혈소판 기능의 장애, 셋째 혈소판 감소성 자반증, 넷째 선천성 응고결함, 다섯째 간장질환이나 쿠마린 등의 약물사용에 따른 후천성 응고결함 등이 있다^{4,5}. 통상적으로 특기할 출혈성 내과적 질환이 없는 경우에는 지혈처치에 큰 어려움이 없지만, 정상인이라도 전신 건강상태가 불량한 장애자들(장기간 침상 생활자, 정신지체 장애인 등)인 경우에는 외상 등 손상으로 출혈이 발생하면 전신적인 약화상태(만성 hypoxia, 산성증 등)로 지혈기전이 손상되어 출혈이 더 지속되는 경향이 있다^{4,5}. 또한 혈관과 열창 봉합술 등으로 지혈이 달성되었다고 하더라도, 술후 창상감염 등이 발생되면 감염창상부 충혈과 혈관 미란(erosion) 등으로 후출혈이 발생하여, 임상의를 긴장하게 하고 환자의 생명을 위협한다^{3,4}. 시술 후 과도한 출혈의 가장 빈번한 원인은 창상감염과 관련있는데, 창상감염에 관련된 요소들은 세균이나 이물 같은 국소요소, 전신질환이나 노인에서 보이는 전신요소, 환자와 술자의 위생상태와 같은 내인성 요소, 수술실이나 외래 진료실의 환경요소, 혈종이나 수술 술기와 같은 외

모 동 엽

220-701 강원도 원주시 일산동 162

연세대학교 원주치과대학 원주기독병원 치과학교실 구강악안면외과

Dong-Yub Mo

Department of Dentistry, Wonju Christian Hospital,

Wonju College of Medicine, Yonsei University

162 Il-San Dong, Wonju, Kangwon, 220-701, Korea

Tel: +82-33-741-1434 Fax: +82-33-742-3245

E-mail: metalblack@hanmail.net

과적 요소들이 종합적으로 관련이 있다^{6,7}.

시술 후 출혈의 예방을 위해서는 창상봉합 시 감염 가능성에 대비해 혈종이나 장액종 배액로의 조기 설정으로 창상감염 방지가 필요한데, 특히 오염 가능성이 높은 응급실 환경에서 과도한 출혈을 보이는 창상관리에서 중요한 고려사항이다^{8,9}. 이에 근거하여 저자 등은 교통사고로 과도한 구강악안면 출혈 손상(악골 골절, 연조직 열창 및 다수 치아들 손상)을 보인 26세 남자 정신지체 환자에서 신속한 강선고정과 창상봉합 시 미리 고무와 요오드포름 거즈(iodoform gauze) 배농재 및 습윤거즈 압박 드레싱을 통해 과도한 출혈조절과 수술 감염 방지를 달성했고, 나중 전신 상태 개선 후 2차적인 수술로 적절한 치료를 시행했기에 이를 보고한다.

Ⅱ. 증례보고

환자는 26세 남자로 2007년 12월 9일 오후 7시경 강원도 원주 시내에서 교통사고로 길가에 쓰러져 있어 119구조대가 본원 응급실로 이송해 왔다.

초진 시 의식은 혼미와 혼몽(stupor and drowsy) 상태였고 방사선사진 검사상 상악 치조골과 하악골 정중부 복합 골절 소견이 심했고, 주위 연조직 열창들도 과도해서 구강 내 출혈이 과도했다.(Fig. 1) 먼저 응급의학과에서 저혈량성 쇼크, 뇌 손상, 출혈에 의한 상기도 폐쇄의 위험에 대비해 비인두 기관 내 삽관과 비위삽관을 시행했고, 신경외과와

본 구강악안면외과로 협진을 의뢰했다. 응급실 내원 시 생징후는 혈압 80/50 mmHg, 맥박 120회/분, 차고 끈적한 피부 등 저혈량성 쇼크 상태에 있었고 동맥혈 가스분석과 일반 혈액 검사에서도 빈혈, 낮은 산소포화도 등이 관찰되었다(Hg/Hct:8/23, pH 7.2, PO₂ 48, PCO₂ 31).

문제는 환자의 보호자가 연락이 안되고 신원 파악도 지체되어 “무명남”이라 호칭된 상태였는데, 신경외과의 뇌진찰 소견은 뇌진탕(concussion)이 경미할 뿐 과도한 뇌 손상은 없는데, 의식은 명료하지 않고 언어 구사가 되지 않았다(나중 밝혀진 바에 의하면 정신지체 장애자였음). 구강악안면 출혈 손상 부위를 방지할 수도 없고, 단순히 습윤거즈(wet gauze) 압박 전색술(packing)만 시행하기에는 손상 범위가 과도해 지혈이 어려워, 응급의학과에서 전신상태 monitoring을 계속하면서 수액 약물요법, 수혈 등 전신관리를 하였다. 구강악안면외과에서 Valium (Diazepam 10 mg, Daewon, Seoul, Korea) 1 ampule과 증류수 20 cc 혼합한 진정제를 정주한 후 국소마취하에 응급처치를 시행하기로 결정했다(전신마취하에 응급수술은 보호자가 없어 수술 동의서를 받지 못하여 실행 불가능했음). 통상적인 국소마취하에 먼저 하악골 정중부 복합 골절 부위에 1차 강선결찰 고정술(primary wiring)과 2차적인 감염방지를 위한 혈종과 장액종의 배농을 위해 고무조각 삽입에 의한 배농술을 시행했다.(Fig. 2)

또한 상악 다수 치아부 발치 창상 내부, 치조골 골절부, 인접 치은과 점막 열창들도 과도해서 구강 내 출혈이 심하기에 발치창 내부는 요오드포름 거즈(Nu-gauze, Johnson & Johnson Medical Inc., Arlington, TX, USA)의 삽입으로 압박 지혈과 배농효과를 기대했고, 치조 골절부와 치은 점막 열창 부위는 신속한 지혈을 위해 습윤거즈를 길게 펼치고 접어서 전색하는 방법으로 지혈처치를 시행했고, 요오드포름 거즈들의 이탈(displacement)을 방지하기 위한 신속한 거친 봉합술(rough suture)을 시행했다.(Fig. 3)

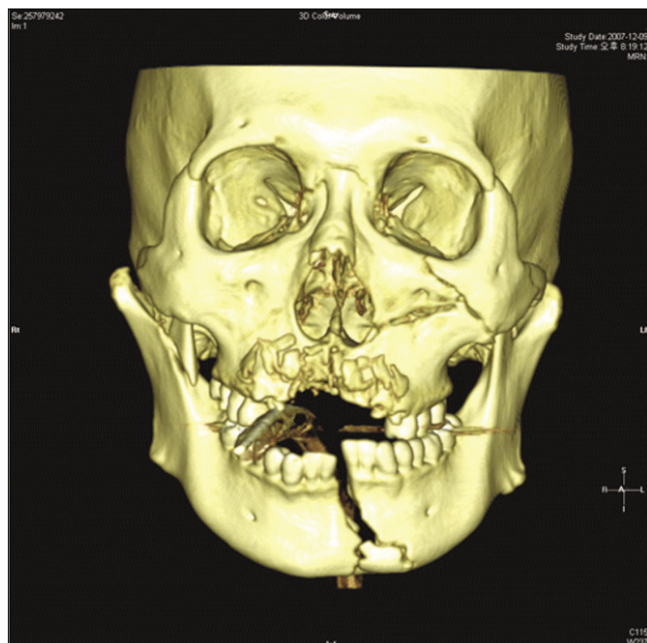


Fig. 1. Initial 3D-CT view of mandibular and maxillary compound fracture.
(3D-CT: 3 dimensional computed tomography)

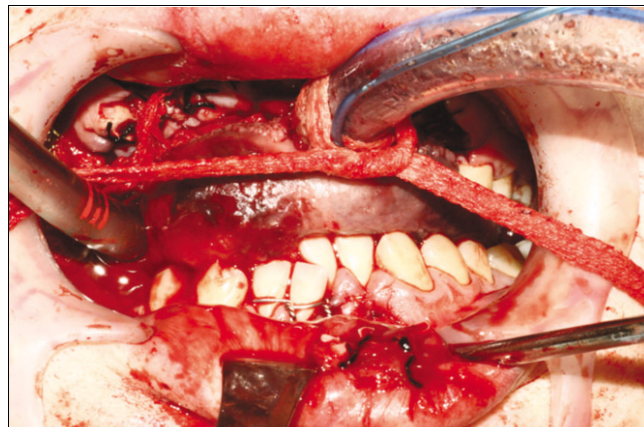


Fig. 2. Primary wiring and rubber strip drainage view of a mandibular compound fracture.

한편 설하부와 구강저의 심부 열창부의 출혈은 정확한 열창 봉합술이 중요하지만 쇼크 상태에서 치과적 처치에 장시간을 소요함이 환자의 전신 상태 회복과 안정에 오히려 악영향(창상 봉합 자극도 외상이어서 원래의 외상도 회복되기 전에 또 외상을 가하는 것으로, 환자의 외상으로 인한 인체의 신경 내분비 반응을 더 격화시킴 등)을 초래할 가능성이 높아, 부득이 신속한 거친 봉합술과 고무 조각 배농재 삽입술을 시행했다.(Fig. 4) 이는 혈종과 장액종 축적 방지로 차후의 창상감염과 출혈을 예방하는 것까지 고려하는 처치인 것이다.

또한 턱 정중 안면 이부(chin area)의 심부 열창부도 출혈이 있고 정확한 봉합술에 장시간이 소요되므로 전신상태 안정 후 명확한 치료를 하기로 하였다. 거친 봉합술(rough suture)과 술후 감염방지를 위한 고무 조각 배농재 삽입술을 시행한 다음 압박 드레싱을 시행했는데(Fig. 5), 신속한 지혈 위주의 처치들이어서 전체적인 술식에 소요된 시간은 약 1시간이었다.

구강악안면 손상부 지혈이 완료되고 응급실 도착 후 2일

째 저혈량성 쇼크는 개선되었다. 환자가 정신지체 1급 장애자임이 보호자에 의해 확인되어, 신경정신과에 협진의뢰를 한 결과 술후 창상관리에는 특기할 문제점이 없을 것으로 판단되었다. 응급의학과로 입원하여 중환자실로 환자를 옮겨 전신상태를 monitoring하면서, 본 치과(구강악안면외과)에서 구강악안면 손상부 후처치를 시행하기로 하고 환자를 이동하였다.

그 후 환자는 매일 창상 드레싱을 시행하면서 5-7일 간격으로 배농재 교환술(rubber strip drainage는 유지하고 요오드포름 거즈와 wet packing gauze만 교환)을 반복해 시행하였다. 2-3주일 후 모든 배농재를 제거하였고, 하악 골절부는 전신상태 안정 후 진정요법(Valium 1 ampule과 증류수 20 cc를 혼합해 서서히 정맥 주사함) 시행하에 국소마취를 하고서 arch bar 장착을 통한 비관혈적 정복 고정 수술을 시행해 골유합을 달성하였다. 다른 구강 내 거친 봉합부는 창상치유가 매우 양호해 추가적인 봉합술 없이 잔존 치근들의 발치 후 보철치료를 시행하기로 했으며(Fig. 6), 이부 열창 봉합부만 약 6개월 후에 반흔 제거 성형술을 시행하기로 하였다.

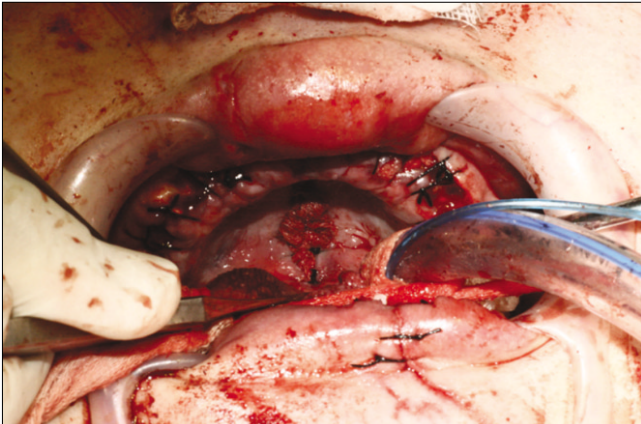


Fig. 3. Primary gauze packing and rough wound closure view by use of iodoform gauze, long wet gauze and black silk in the maxillary compound alveolar fracture regions.

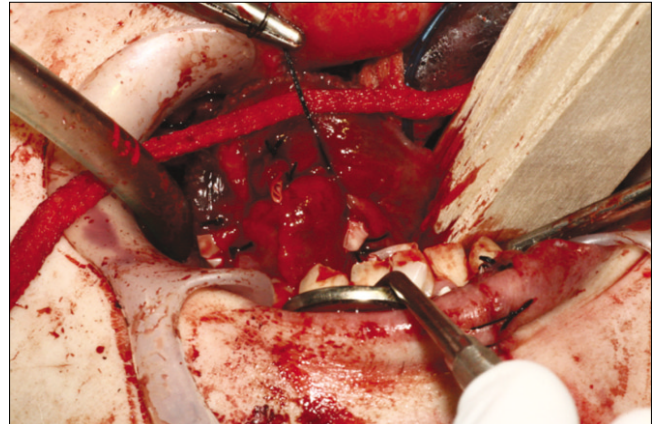


Fig. 4. Primary rough closure and rubber strips drainage view in the deep lacerated wounds of sublingual and mouth floor region.

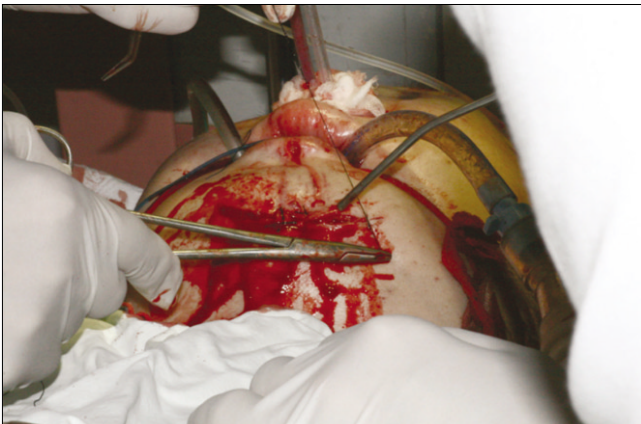


Fig. 5. Primary rough wound closure and rubber strips drainage view in the deep lacerated chin wounds.

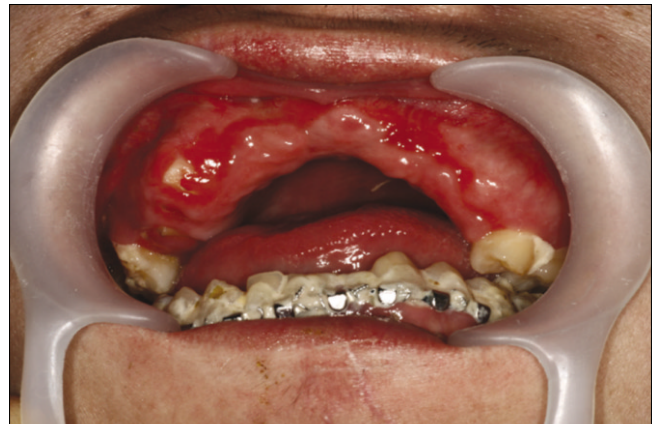

Fig. 6. Follow-up intraoral view of the mandibular arch bar application and the maxillary residual root rests with good healing of the adjacent soft tissue wounds.

Ⅲ. 고 찰

사고로 인한 혈관 손상이나 전신질환에 의한 출혈성 질환으로 구강악안면 부위에 출혈이 과도해지면 혈액 응고의 구강과 인두부 침착에 따른 상기도 폐쇄, 흘러나온 혈액을 본인이 직접 목격함에 따르는 불안 공포감으로 신경 내분비 반응에 의한 실신 가능성, 혈액을 삼키는 경우 삼켜진 혈액이 위장관에 자극(gastric irritation)을 주어서 위장관 기능 이상은 물론 구토의 우려가 크다^{10,11}. 특히 구토를 하는 경우 구토물에는 산성도가 높은 위산이 포함되어 있어 입맛이 이상해질 뿐만 아니라 구토물이 폐기관지계로 흡인되면 질식(asphyxia)이나 흡인성 폐렴의 가능성도 있다^{12,13}. 따라서 구강악안면 부위의 출혈을 신속 정확히 관리함은 모든 치과의사, 특히 당직생활을 하는 구강악안면외과 의사에게는 매우 긴요한 과제이다¹⁴.

전신질환이 없는 정상인에서 출혈의 정상조절 기전은 혈관기전, 혈소판기전, 응고기전으로 크게 대별된다. 그러나 전신질환이 동반되거나 정상인에서도 감염 등 다양한 원인들이 작용하면 출혈성 장애(bleeding disorders)가 발생하여 구강악안면 손상이나 수술 시 과도한 출혈로 술자, 환자(보호자) 모두가 당황하게 된다^{3,7}. (Table 1) 특히 응급환자에서는 전신 상태의 악화에 따른 저산소증 상태와 젖산 등 노폐물 축적에 따른 산성증 및 저장 혈액의 수혈에 따른 이상출혈 부작용 등으로 혈관 수축력과 응고기전에 장애를 초래할 가능성이 높아 주의가 필요하다^{15,16}. 본 증례에서도 환자가 사고 발생 후 신원파악 등에 시간이 많이 걸렸고 출혈이 과도하여 수혈을 다량 시행했으며, 그로 인한 응고장애 발생 등으로 지혈처치에 난관이 있었다. 특히 창상 자체가 감염 우려가 높아 술후 감염에 따른 2차적인 출혈에 대한 대비가 필요했다.

구강악안면 영역에서 사고 발생 시 출혈 가능성이 높은 혈관들에는 외경동맥의 분지들인 내상악 동맥, 설 동맥, 설하 동맥, 천측두 동맥, 상하치조 동맥 등과 내경 정맥의 분지들인 익돌정맥총, 상악 정맥, 하악후 정맥, 상하치조 정맥, 설 정맥, 설하 정맥 등이 있다¹². 이들 혈관들 가운데 많은 분지들이 상하악골 내 혈행과 관련이 있어서 구강악안면 손상 특히 상하악골 골절에는 골절편 내부 출혈이 과도해 지혈처치를 위해 골절편의 1차적인 정복 고정술(흔히 골절편 사이의 치아들을 이용한 강선결찰 고정술)이 필요하다^{8,10}.

본 증례에서도 하악골 정중부 복합 골절 부위에서 악골 내 출혈이 과도해서 신속한 1차 강선결찰 고정술을 시행해 지혈에 큰 도움이 되었는데, 우선은 조기지혈이 이루어진다고 하여도 나중 발생할 수 있는 혈종과 장액종의 축적으로 인한 감염 가능성과 창상감염 시 혈관 충혈과 미란(erosion)에 의한 후출혈도 방지하기 위해서 고무 조각 배농재를 삽입해 봉합고정하는 술식을 추가했다.

한편 혈관 손상과 관련된 지혈 방법에는 습윤거즈에 의

Table 1. Classification of bleeding disorders

I. Nonthrombocytopenic purpuras

a. Vascular wall alteration

- (1) Scurvy
- (2) Infections
- (3) Chemicals
- (4) Allergy

b. Disorders of platelet function

- (1) Genetic defects
- (2) Drugs
 - (a) Aspirin
 - (b) NSAIDs
 - (c) Alcohol
 - (d) Antibiotics
- (3) Allergy
- (4) Autoimmune disease
- (5) von Willebrand's disease
- (6) Uremia

2. Thrombocytopenic purpuras

a. Primary-idiopathic

b. Secondary

- (1) Chemicals
- (2) Physical agents
- (3) Systemic disease
- (4) Metastatic cancer to bone
- (5) Splenomegaly
- (6) Drugs
 - (a) Alcohol
 - (b) Thiazide diuretics
 - (c) Estrogens
- (7) Vasculitis
- (8) Mechanical prosthetic heart valves
- (9) Viral or bacterial infections

3. Disorders of coagulation

a. Inherited

- (1) Hemophilia A
- (2) Hemophilia B
- (3) Others

b. Acquired

- (1) Liver disease
- (2) Vitamin deficiency
 - (a) Biliary tract obstruction
 - (b) Malabsorption
 - (c) Excessive use of broad-spectrum antibiotics
- (3) Anticoagulation drugs
 - (a) Heparin
 - (b) Coumarin
 - (c) Aspirin and NSAIDs
- (4) DIC
- (5) Primary fibrinolysis

(NSAIDs: nonsteroidal anti-inflammatory drugs, DIC: disseminated intravascular coagulation)

한 압박지혈, 전기소작법에 의한 지혈, 손상 혈관의 결찰법, surgicel 이나 gelfoam 같은 국소지혈제의 사용, botropase, thrombokinase 등 전신약제 사용, 유출관(배농재: drain) 삽입에 의한 감염 관리로 지혈 달성 등의 다양한 방법이 있다.^{9,17} 본 환자의 경우 사고 후 신원 확인이 되지 않아 “무명남”의 이름으로 응급실에 내원해 보호자도 없었고, 뇌 손상으로 의식이 혼미하고 정신지체로 의사소통이 되지 않았다. 입원하여 수술동의서를 받고 수술실로 옮겨서 전신마취하 응급수술도 시행할 수 없는 상황이었다. 따라서 증례보고에서 언급한 대로 우선 하악 골절부 1차 강선결찰 정복 고정술과 고무 조각(rubber strips) 배농재 삽입술을 진정요법과 국소마취 하에 시행했고, 과도한 상악의 치은점막 열창부는 습윤거즈 전색에 의한 압박지혈 처치를, 이부(chin), 설하 구강저 부위는 신속한 거친 1차 봉합술(primary rough suture)과 고무조각 배농재 삽입으로 지혈을 달성했다. 특별히 구강저와 설 하방부위를 신속한 습윤거즈 전색 대신에 1차 봉합술과 고무 조각 배농재 삽입술을 시도한 이유는 해부학적 구조상 습윤거즈 packing이 설 조직들을 후방으로 밀리게 전위시켜서 기도의 폐쇄에 기여할 우려가 있기 때문이다. 또한 설하 구강저 봉합 부위에 혈종과 장액종의 축적으로 창상감염이 발생되면 지연성 후출혈(delayed post-operative bleeding)의 위험도 있기 때문이다.^{1,5,14}

추가로 고려할 사항은 외상환자의 면역성 감소의 문제인데, 특히 출혈이 과도하고 조직세포의 손상이 광범위한 경우에 인체의 신경 내분비 반응(neuroendocrine response)에 영향을 주어서 전신 면역성의 약화가 발생한다. 즉, 외상 등의 인체자극은 교감신경계를 자극하고 부신수질에 이르며 부신수질은 에피네프린을 분비하고 시상하부에 전달되면, 시상하부는 뇌하수체 전엽을 자극해 부신피질 호르몬인 corticosteroid를 방출하게 되는데, 그 정도가 과중하면 인체 면역에 중요한 T-림프구 기능을 약화시켜 면역력의 감소가 일어나게 된다. 이런 현상을 “아네르기(anergy)”란 용어로 별도로 정의하고 있는데, 외상환자들 중 감정적인 스트레스가 가중되는 환자에서 더 현저하다.^{10,16} 또한 외상의 스트레스로 인한 에피네프린의 방출은 인슐린의 분비를 억제하고 glucagon의 분비를 자극하며, 방출된 corticosteroid와 함께 포도당 신생(gluconeogenesis)을 촉진시키게 된다. 이런 현상은 결국 혈장 내 혈당량의 비정상적 상승을 야기하여 감염에 대한 감수성의 증가를 가져오게 되므로 임상에서 반드시 유념할 사항들이다.^{18,19}

본 증례에서도 이런 면들을 고려해서 1차 응급 지혈처치를 시행했고 2일간 응급실에 머무르는 동안 보호자가 내원하여 환자가 정신지체 장애자임을 확인하여 신경정신과 상의가 필요했다. 우선은 응급의학과에서 저혈량성 쇼크에 대한 관리를 하기로 하고 중환자실로 환자를 옮겼다. 그 후 본 치과(구강악안면외과)에서 구강악안면 손상 처치부 관리 드레싱을 시행했는데, 다행히 2차적인 창상감염의 소

견은 없었다.

통상적으로 외상에 의한 혈관 손상에 의한 저혈량성 쇼크는 구강악안면 손상 자체로는 발생하는 경우가 매우 드물고, 대부분 다발성 손상으로 흉부, 복부, 두경부, 대퇴부 혈관 손상이 연합되어 유발하는 경향이 있다. 그러나 본 증례의 경우는 사고 후 병원까지 전원되는 데에도 시간이 많이 소요되었고, 병원에 도착해서도 보호자가 없어 “무명남”으로 행정처리 되면서 정신지체자인 것을 몰라 의사소통도 불가능했던 관계로, 실혈량이 많아 저혈량성 쇼크까지 진행된 면이 있어 앞으로 이에 대한 대비도 필요하리라 생각한다.

IV. 결 론

저자 등은 구강악안면 손상 후 과도한 출혈로 저혈량성 쇼크를 보인 응급실 정신지체 환자에서 하악골 복합 골절부의 인접 치아들을 이용한 신속한 강선결찰 정복 고정술과 고무 조각 배농재 삽입술, 상악 다수 치아들 발치창과 치조골 복합 골절부의 요오드포름 거즈 배농술과 봉합, 습윤거즈 압박 및 봉합술을 이용한 전색술, 다발성 구강 내외 열창부의 신속한 1차 거친 봉합술과 배농술 등으로 응급 지혈처치와 술후 창상감염 및 출혈을 방지할 수 있었고, 시일이 경과되면서 전신상태가 안정을 회복해서 정상적인 후 관리를 시행할 수 있었다.

References

1. Conley JJ. Blood vessel complications, In: Conley JJ, ed. Complications of head and neck surgery. 1st ed. Philadelphia: WB Saunders; 1979:66-80.
2. Kruger GO, ed. Textbook of oral and maxillofacial surgery, 6th ed. St. Louis: Mosby; 1984.
3. Little JW, Falace DA, Miller CS, Rhodus NL. Bleeding disorders. In: Little JW, Falace DA, Miller CS, Rhodus NL, eds. Dental Management of the Medically Compromised Patient. St. Louis: Mosby; 2002:332-64.
4. Dembo JB. Diagnosis and management of oral surgical complications. In: Falance DA, ed. Emergency dental care: diagnosis and management of urgent dental problems. 1st ed. Baltimore: Lippincott Williams and Wilkins; 1995:227-53.
5. Koury ME. Complications in the treatment of mandibular fractures. In: Kaban LB, Pogrel MA, Perrott DH, eds. Complications in oral and maxillofacial surgery. 1st ed. Philadelphia: WB Saunders; 1997:121-63.
6. Goldberg MH. Prevention and control of infection in the surgical patient. In: Topazian RG, Goldberg MH, eds. Management of infections of the oral and maxillofacial regions. 1st ed. Philadelphia: WB Saunders; 1981:329-50.
7. Alling CC 3rd, Alling RD. Bleeding disorders and injuries. Dent Clin North Am 1982;26:71-86.
8. Schultz RC. The problems of beginning. In: Schultz. RC, ed. Facial Injuries. 2nd ed. Chicago: Year Book Medical Publishers; 1977:41-64.
9. Min BI. Color atlas of maxillofacial plastic surgery. Seoul: Koon Ja Publishing; 1990.
10. Bonn GE, Davis CL. Shock. In: Fonesca RJ, Walker RV, eds. Oral and maxillofacial trauma. Philadelphia: WB Saunders;

- 1991:58-73.
11. Yoo JH, Kang SH, Kim HS, Kim JB. A clinical study on the emergency patients with active oral bleeding. *J Korean Assoc Oral Maxillofac Surg* 2002;28:383-9.
12. Yoo JH, Jung IW. Hypovolemic shock owing to maxillofacial injury-Review of references and report of cases. *J Korean Assoc Maxillofac Plast Reconstr Surg* 1988;10:7-18.
13. Bartlett JG, Gorbach SL. The triple threat of aspiration pneumonia. *Chest* 1975;68:560-5.
14. London PS, Rowe NL, Williams JL. Definitive clinical examination. In: Rowe NL, Williams JL, eds. *Rowe and Williams' maxillofacial injuries*. 2nd ed. Edinburgh: Churchill Livingstone; 1994:93-148.
15. Douglas WW. Homeostasis: body changes in trauma and surgery. In: Sabiston DC Jr, ed. *Textbook of surgery*. Philadelphia: WB Saunders; 1986:23-37.
16. Kim GB, Kim CG, Lee YG, Jang ST. Contemporary general surgery. 1st ed. Seoul: Il Cho Gak Publishing; 1987:34-51.
17. Assael LA and Ellis III E. Soft tissue and dentoalveolar injuries. In : Peterson LJ, Ellis III E, Hupp JR, Tucker MR, eds. *Contemporary oral and maxillofacial surgery*. Saint Louis : CV Mosby; 1988:527-55.
18. Kim JB, Chung WG, Noh HJ, Jang SO, Yoo JH, Han SK, *et al*. A clinical study on the care of odontogenic infections in the patients with major bleeding disorders. *J Korean Assoc Oral Maxillofac Surg* 2003;29:330-7.
19. Hamilton GC. Disorders of hemostasis and polycythemia. In: Rosen PL, Baker FJ, Barkin RM, eds. *Emergency medicine, concepts and clinical practice*. 2nd ed. St. Louis: CV Mosby; 1987: 1647-64.