

가토 상악동 거상술 후 Bovine Bone (Bio-Oss®)과 함께 이식된 혈소판풍부혈장과 혈소판결핍혈장의 골치유능 비교

이태형 · 정유민 · 최용근¹ · 이의석 · 장현석 · 임재석
고려대학교 의과대학 구강악안면외과학교실, 'EB 치과

Abstract (J. Kor. Oral Maxillofac. Surg. 2010;36:39-42)

Effect of bovine bone (Bio-Oss®) and platelet rich plasma, platelet poor plasma on sinus bone graft in rabbit

Tai-Hyung Lee, You-Min Jeong, Yong-Kun Choi¹, Eui-Seok Lee, Hyon-Seok Jang, Jae-Suk Rim

Department of Oral and Maxillofacial Surgery, College of Medicine, Korea University, 'EB Dental Clinic

Maxillary sinus lift and bone graft are used to reconstruct atrophic maxilla molar area for endosseous dental implants. Many different grafting materials and techniques can be used for maxillary sinus bone graft.

Bio-Oss® has been proposed as bone substitute and successfully utilized as osteoconductive filler. Platelet rich plasma (PRP) is an autologous material with many growth factors, such as PDGF, TGF- β , IGF, VEGF, facilitating bone healing process. And Platelet poor plasma (PPP) is the by-product in procedure of producing PRP.

Six rabbits were used as experimental animal. Both maxillary sinus were grafted with Bio-Oss® and PRP, and Bio-Oss® and PPP. Rabbits were sacrificed at 4, 8 and 12 weeks. The grafting sites were evaluated by histomorphometric analysis.

As a result, using PRP showed excellent bone formation in the early stage, but no further significant effect after that. In late stage, the ability of bone formation of using PRP was even worse than using PPP. The further studies need to be considered in this case.

Key words: Maxillary sinus, Bio-Oss®, Platelet-rich plasma (PRP), Platelet poor plasma (PPP)

(원고접수일 2009. 10. 26 / 1차수정일 2009. 11. 11 / 2차수정일 2009. 12. 8 / 게재확정일 2010. 1. 6)

I. 서 론

상악의 구치 상실 이후 치조골의 흡수와 상악동 함기화(pneumatization)에 따른 상악 구치부의 부족한 잔존 치조골량은 임플란트 식립을 어렵게 만들며 잔존 치조골의 양을 증가시켜주는 다양한 외과적 술식이 필요하다. 특히 상악동 거상술은 1976년 Tatum¹이 자가골을 상악동에 이식하고, 1980년 Boyne²가 상악동에 sub-antral filling을 통해 자가골을 이식하면서 외과적 술식이 한층 더 발전하였으며 현재 상악동 거상술은 잔존 치조골의 높이가 낮을 경우 많이 시술되고 있다.

상악동 이식술에 사용하는 골이식 재료 중 자가골은 가장 예후가 좋고 재혈관화가 신속히 이루어지지만 흡수를 예측하기 힘들고, 공여부의 부가적인 수술이 필요하며, 채취량에 한계가 있다. 이것을 대체하기 위해서 많은 동종골

과 이종골이 연구되었는데, 이종골 중 Bio-Oss®는 우골을 화학적으로 처리하여 유기물질을 제거한 이식재료로서 생체친화성과 골전도성이 높아 골결손부 이식재료로 많이 사용되는 재료 중 하나이다³. 그러나 Bio-Oss®는 골형성과 골유도성이 없어 자가골보다 신생골의 형성이 떨어진다⁴. 이러한 단점을 보완하기 위해 다양한 방법이 연구되고 있으며 혈소판 농축 혈장(Platelet rich plasma, PRP)은 이중 하나이다. 혈소판 농축 혈장은 혈액 내 정상 혈소판 수($150-400 \times 10^3/\text{dL}$)보다 혈소판을 농축시킨 것으로 농축된 혈장 내에 있는 성장인자들이 골유도능이 있어 골전도능만 있는 Bio-Oss®와 함께 이식할 경우 좋은 효과를 볼 수 있다고 보고되었다⁵.

그러나 혈소판 농축 혈장이 골형성 능력에 큰 영향을 미치지 않는다는 의견도 많다. 많은 실험 결과에서 혈소판 농축 혈장이 신생골 형성에 전혀 영향을 미치지 않거나 유의할 만한 수준의 골형성을 보이지 않는다고 보고되었다.

이에 저자는 가토의 상악동에 Bio-Oss®와 혈소판 농축 혈장, Bio-Oss®와 혈소판 결핍 혈장(Platelet poor plasma, PPP)을 이식하여 혈소판 농축 혈장이 혈소판 농축 혈장을 만들 때 발생한 부산물인 혈소판 결핍 혈장에 비해 얼마나 골형성을 증진시키는지 알아보려고 하였다.

임 재 석

152-703 서울시 구로구 구로2동
고려대학교 구로병원 구강악안면외과

Jae-Suk Rim

Guro 2-dong, Guro-gu, Seoul, 152-703, Korea
Department of OMFS, Korea University Guro Hospital
Tel : +82-2-2626-3264
E-Mail : jaesrim@korea.ac.kr

II. 실험 재료 및 방법

A. 실험 재료

1. 실험 동물

체중 3.1-3.3 kg 내외의 건강한 수컷 가토 6마리를 이 실험에 사용하였으며, 동일 조건의 실온에서 동물용 고형 사료와 물을 이용하여 사육하였다.

2. 실험 재료

실험 동물 골결손부 이식재료는 Bio-Oss® (Geistlich-Pharma AG, Wolhusen, Switzerland, 0.25-1.0 mm, cancellous granules)를 사용하였다.

PRP와 PPP는 가토의 귀의 정맥에서 20 cc의 혈액을 채취하여 준비하였으며 혈액 응고를 막기 위해 소량의 heparin을 사용하였다.

B. 실험 방법

1. 실험 동물의 마취

Ketamine HCL (Ketara®, 유한양행, 서울, 한국) 10 mg/kg와 Xylazine (Rompun®, 한국바이엘, 서울, 한국) 0.15 mL/kg를 근주하여 마취를 유도하였고, 감염방지를 위해 항생제를 술전에 주사하였다.

2. 실험 동물의 수술 방법

가토 상악골 봉합부를 삭모하고 베타딘 용액으로 소독 후, 지혈 목적으로 1:100,000 epinephrine이 함유된 0.2% 염산 리도카인(유한)으로 국소마취를 시행하였다. 가토 상악골 봉합부에 40 mm 정도의 전층 절개 시행 후, 피하조직과 골막을 양측으로 박리하여 상악골을 노출 시켰다. 양측의 상악동에 직경 7 mm 정도의 창을 형성한 후, maxillary sinus membrane을 조심스럽게 거상하였다. 거상된 오른쪽의 상악동에는 Bio-Oss®와 준비된 PRP를 적절하게 섞어 이식하였고, 왼쪽의 상악동에는 Bio-Oss®와 PPP를 적절하게 섞어 이식하였다. 적절히 지혈된 후 골막과 피부는 3-0 vicryl를 이용하여 층별로 봉합하였다. 수술 직전과 이튿날까지 감염예방을 위해 항생제를 사용하였다. 술 후 매일 드레싱을 시행하였으며, 7일째 되는 날 봉합사를 제거하였다.

C. 조직 표본 제작 및 관찰

수술이 끝난 실험 동물을 4, 8, 12주째에 희생하여 수술 시와 동일하게 상악골을 노출시킨 후 디스크를 이용하여 인접 정상골을 포함하여 절제한 후 10% 중성 포르말린에 고정하였다. 고정된 표본은 Hematoxylin & Eosin (H&E)염

색을 시행하였다.

D. 통계학적 분석

광학현미경 상에서 얻은 조직 표본 사진을 Image Pro-plus (version 6.3.0.512)을 이용하여 이미지 분석하여 얻어진 신생골의 면적을 Wilcoxon signed rank test, Kruskal-Wallis test, Tukey-Kramer test로 통계 처리하여 4, 8, 12주째의 신생골 면적을 비교하였다.

III. 연구 결과

1. 임상 소견

실험에 사용한 가토들은 수술부위에 감염 및 염증의 소견을 보이지 않았다. 모든 실험 동물에서 PRP나 PPP는 모두 흡수되어 육안으로 관찰되지 않았고, Bio-Oss®는 육안으로 거친 표면을 나타냈다.

2. 조직 통계학적 소견(Table 1, Fig. 1, 2.)

본 실험에서는 광학현미경 상에서 얻은 조직 표본 사진의 신생골과 형성 면적을 측정 후 통계처리를 통하여 4주, 8주, 12주째의 신생골 형성을 비교하였다.

그 결과, 4주째 모든 군에서 신생 모세혈관의 증식이 보이며, 골결손부위의 변연부에 신생골이 보이기 시작했다. 신생골 면적은 상대적으로 4주째에서 PRP군은 123.64, PPP군은 79.09의 신생골 형성을 보였고, $P = 0.040$ 으로 $\alpha = 0.05$ 수준에서 유의할 만한 차이를 보였다.

8주째 모든 군에서 골결손부의 변연부에서 신생골의 증식이 4주째의 군보다 더욱 두드러지게 증식되어 있었으며 골아세포의 활성이 증가되어 있었다. 8주째에서 PRP군은 124.12, PPP군은 153.48의 신생골 형성을 보였으나, $P = 0.078$ 로 $\alpha = 0.05$ 수준에서 유의할 만한 차이를 보이지 않았다.

12주째 8주째보다 많은 골이 형성되었으며, 주변의 정상골과 비교했을 때 거의 구분이 되지 않는 신생골이 관찰되

Table 1. Newly formed tissue formation (Mean value, %) at 4, 8, 12 weeks after surgery (SD) & P -value ($\alpha=0.05$).

Time	RPR	PPP	P -value
4 weeks	123.64 (54.40)	79.09 (60.99)	0.040
8 weeks	124.12 (56.12)	153.48 (100.30)	0.078
12 weeks	150.67 (60.78)	226.31 (86.73)	0.040

PRP : Bio-Oss® + PRP

PPP : Bio-Oss® + PPP

PRP, Platelet rich plasma; PPP, Platelet poor plasma.

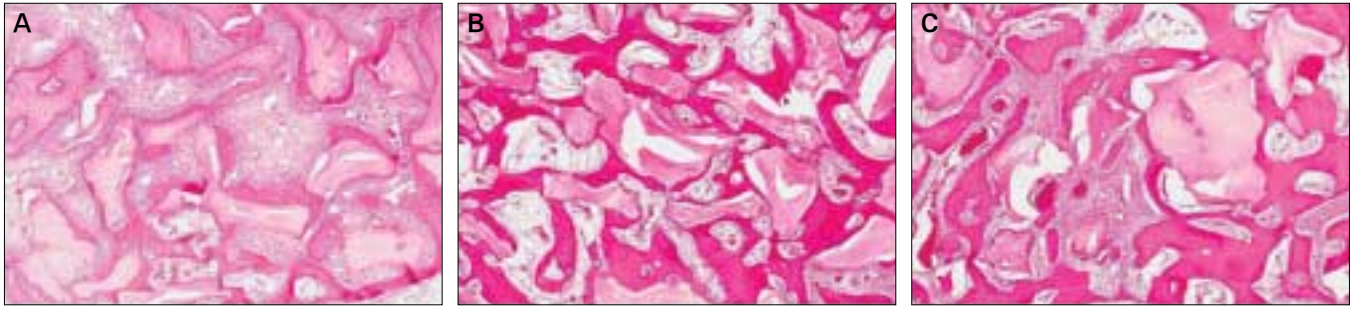


Fig. 1. A. Bio-Oss® + PRP, 4 weeks. B. Bio-Oss® + PRP, 8 weeks. C. Bio-Oss® + PRP, 12 weeks. PRP, Platelet rich plasma.

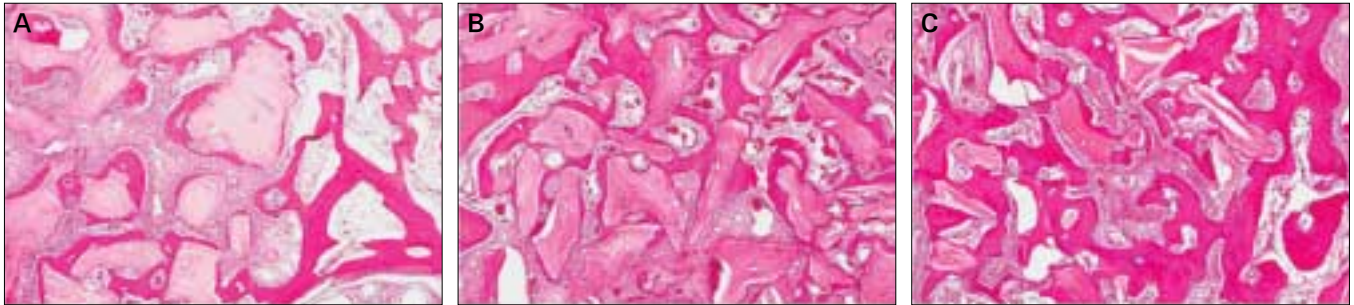


Fig. 2. A. Bio-Oss® + PPP, 4 weeks. B. Bio-Oss® + PPP, 8 weeks. C. Bio-Oss® + PPP, 12 weeks. PPP, Platelet poor plasma.

었다. 12주째에서 PRP 150.66, PPP 226.31의 신생골 형성을 보였으며 $P = 0.040$ 으로 $\alpha = 0.05$ 수준에서 유의할 만한 차이를 보였다.

4, 8, 12주의 군을 Kruskal-Wallis test한 결과 $P = 0.0096$ 으로 $\alpha = 0.05$ 수준에서 유의한 차이가 있어 어떠한 그룹 간에 차이가 있는지 비교 가능하여 Tukey-Kramer test 결과 4주와 8주는 유의할 만한 차이를 보이지 않으나 12주는 유의할 만한 차이를 보였다. 즉, 4주와 8주 간의 결과는 골 형성 정도가 큰 차이가 없는 것으로 나타났고, 4주와 12주, 8주와 12주간의 결과는 골 형성 정도가 큰 것으로 나타났다.

Ⅳ. 고 찰

임플란트가 현대 치과 임상에 중요한 부분으로 자리잡게 되면서 임플란트의 식립을 어렵게 만드는 상악동에 대한 많은 연구가 진행되어왔다. Bio-Oss®와 PRP의 조합은 현재 까지도 상악동 골이식에서 많이 사용되는 방법 중 하나이나 PRP의 골형성 능력에 대한 논란은 아직도 끊이지 않고 있다.

혈소판이 창상부위에서 기능하는 시간은 5-8일로 알려져 있으며 본 실험에서는 초기 4주 동안 Bio-Oss®와 PRP를 사용한 군이 Bio-Oss®와 PPP를 사용한 군보다 통계학적으로 유의할 만한 수준에서 월등히 높은 골형성 능력을 보여주었다. 그러나 8주에서는 통계학적으로 유의할 만한 수준은 아니었지만 Bio-Oss®와 PPP를 사용한 군이 오히려 Bio-Oss®와 PRP를 사용한 군보다 더 나은 신생골 형성을 보였으며,

12주째는 통계학적으로 유의할 만한 수준에서 Bio-Oss®와 PPP를 사용한 군이 Bio-Oss®와 PRP를 사용한 군보다 더 나은 신생골 형성을 보였다. 이것으로 보아 PRP의 사용이 초기에 월등한 골형성 능력을 보이지만 PRP가 흡수되고 난 후에는 장기적으로 관찰하였을 때 PPP를 사용한 그룹과 비교하여 골형성량이 더 적었던 연구결과는 이에 대한 연구가 더 필요하리라 사료된다.

현재 많은 연구에서 PRP의 골형성 능력에 대한 의문을 제기하고 있다. 저자는 PRP의 골형성 능력에 관한 국내 학회지에 발표된 16편의 논문과 외국 학회지에 발표된 40편의 논문을 조사하였다. 그 결과 국내 학회지에 발표된 논문 중 14편(87.5%)에서 긍정적인 효과와 2편(12.5%)에서 부정적인 효과가 발표되었고, 외국 학회지에 발표된 논문 중 14편(35%)에서 긍정적인 효과와 26편(65%)에서 부정적인 효과가 발표된 것으로 나타나 국내외의 연구에서 PRP의 골형성 능력에 대한 연구 결과 큰 차이가 있는 것으로 나타났다.

먼저 긍정적인 효과에서는 Fontana 등⁶은 PRP가 임플란트 주위 골반응에 미치는 영향에 관한 연구에서 임플란트 주위 골용적의 현저한 증가를 보고하였다. 국내에서 PRP의 우수한 골치유 능력에 대한 연구가 많이 진행되었는데, Ha 등⁷은 상악동 거상술이 필요한 임플란트 식립 환자와 낭종절출술 시행 환자 16명에게 PRP와 함께 동종골 또는 이종골 이식을 시행하였다. 사용된 PRP는 평균 2.8배로 농축되었으며 임상적, 방사선학적으로 좋은 결과를 보여 PRP의 우수한 지혈 효과, 신생골 형성 촉진 및 조직의 용이성을 고려할 때 골이식 시 PRP의 사용을 고려해 볼만하다

고 보고하였고, Seong 등⁸은 가토의 하악 골체부에 결손부 형성 후 이중골과 PRP 골이식을 시행하여 실험 결과 PRP는 일반 혈액에 비해 평균 3.57배의 혈소판을 함유하고 있으며 골이식 시 임상적으로 적용할 경우 초기 골형성 과정을 촉진할 수 있는 유용한 술식이라고 하였다. Oh 등⁹은 치근단 낭종을 가진 20명의 환자를 대상으로 Bio-Oss와 PRP를 이용한 이중골 이식술을 시행하고 술 후 2, 4, 8주에 동일 조건하에 방사선 사진 촬영을 시행하여 골변화의 정량 및 정성적 평가를 시행한 결과 PRP를 사용한 군이 사용하지 않은 대조군보다 더 우수한 골 증가 양상을 보인다고 하였다.

반면에 PRP가 골형성에 큰 영향을 미치지 않는다는 연구에서 Jakse 등¹⁰은 양의 자가골을 이용한 상악동 골이식술에 PRP를 사용한 군과 사용하지 않은 군의 골 재생능력에 대한 연구에서 PRP의 재생능력이 낮다고 보고하였고, Dudziak 등¹¹은 치조능 증강술에 PRP를 사용하여 12주 후 별다른 골전도 능력이 없음을 보고하였다. Choi 등¹²은 자가골의 재생에 있어서 PRP의 효과에 대한 연구를 시행하였으나 PRP의 첨가가 자가골 이식 시 신생골 형성을 촉진시키지는 않는다고 보고하였고, Harris 등¹³은 개의 관골궁 10 mm를 절단하여 결손부를 형성한 후 비탈회 동종골 및 PRP로 수복을 시도하였으나 비탈회 동종골과 PRP를 함께 사용한 군은 비탈회 동종골만을 사용한 군보다 좋은 결과가 나타나지 않았다고 보고하였다. Wiltfang 등¹⁴은 자가골과 PRP를 혼합하여 사용할 때는 초기 골치유를 촉진할 수 있으나, 이중골과 PRP를 혼합하여 사용할 때는 부가적인 장점이 없다고 보고하였고, Sánchez 등¹⁵은 여러 문헌들을 참고하여 골이식 시 PRP를 사용하는 것은 과학적인 연구 결과가 부족하다고 하였다. Klongnoi 등¹⁶은 상악동 골이식에서 PRP가 골재생에 미치는 영향에 대한 연구에서 자가골이나 Biogran에 PRP를 혼합하여 이식한 경우 골-임플란트 접촉의 증가에 별다른 효과를 보이지 않았다고 보고하였다.

V. 결 론

본 연구에서 가토의 상악동 거상 후 우측 상악동에는 Bio-Oss[®]와 PRP, 좌측에는 대조군으로 Bio-Oss[®]와 PPP를 이식한 후 4, 8, 12주 후 실험 동물을 희생하여 조직 통계학적으로 계측하여 다음과 같은 결론을 얻었다.

1. 4주째 PRP군은 PPP군에 비해 골형성 능력이 뛰어나며 통계학적으로 유의할 만한 수준이었다.
2. 8주째 PRP군이 PPP군에 비해 골형성 능력이 떨어졌으나 통계학적으로 유의할 만한 수준은 아니었다.
3. 12주째 PRP군이 PPP군에 비해 골형성 능력이 떨어지며 통계학적으로 유의할 만한 수준이었다.
4. PRP군은 4주까지 급격한 골형성 이후 완만한 골형성을 보이거나 대조군인 PPP군은 4주까지 골형성이 적었으나 오히려 4주 이후부터 PRP군보다 더 많은 골형성

을 보였다.

이를 바탕으로 골 이식 시 PRP의 사용은 초기에 우수한 골 형성 촉진 효과를 보이거나 초기 이후 별다른 효과가 없으며 오히려 PPP를 사용한 경우보다 골형성 능력이 떨어지는 것을 확인할 수 있었으나 추후 이에 대한 연구가 더 필요하리라 사료된다.

참고문헌

1. Tatum OH Jr. Maxillary and sinus implant reconstructions. *Dent Clin North Am* 1986;30:207-29.
2. Boyne PJ, James RA. Grafting of the maxillary sinus floor with autogenous marrow and bone. *J Oral Surg* 1980;38:613-8.
3. Piattelli M, Favero GA, Scarano A, Orsini G, Piattelli A. Bone reactions to anorganic bovine bone (Bio-Oss) used in sinus augmentation procedures: a histologic long-term report of 20 cases in humans. *Int J Oral Maxillofac Implants* 1999;14:835-40.
4. Tadjoein ES, de Lange GL, Bronckers AL, Lyaruu DM, Burger EH. Deproteinized cancellous bovine bone (Bio-Oss) as bone substitute for sinus floor elevation. A retrospective, histomorphometrical study of five cases. *J Clin Periodontol* 2003;30:261-70.
5. Aghaloo TL, Moy PK, Freymiller EG. Evaluation of platelet-rich plasma in combination with anorganic bovine bone in the rabbit cranium: a pilot study. *Int J Oral Maxillofac Implants* 2004;19:59-65.
6. Fontana S, Olmedo DG, Linares JA, Guglielmotti MB, Crosa ME. Effect of platelet-rich plasma on the peri-implant bone response: an experimental study. *Implant Dent* 2004;13:73-8.
7. Ha JW, Kim SG, Cho SI, Lee CW, Chung TY, Kim SH, et al. Use of platelet-rich plasma. *J Korean Assoc Maxillofac Plast Reconstr Surg* 2001;23:452-7.
8. Seong DH, Min SK. Effect of platelet-rich plasma on autogenous bone graft remodelling in rabbit. *J Korean Assoc Maxillofac Plast Reconstr Surg* 2004;26:34-44.
9. Oh SY, Kim SG, Cho SI, Kim JD. Xenobone grafting with platelet-rich plasma gel and Bio-Oss: radiological in humans. *J Korean Assoc Maxillofac Plast Reconstr Surg* 2002;24:489-92.
10. Jakse N, Tangl S, Gilli R, Berghold A, Lorenzoni M, Eskici A, et al. Influence of PRP on autogenous sinus grafts. *Clin Oral Implants Res* 2003;14:578-83.
11. Dudziak ME, Block MS. Ridge augmentation with PRP/PPP and mineralized bone in dogs. *J Oral Maxillofac Surg* 2003;61(8S):41a-42.
12. Choi BH, Im CJ, Huh JY, Suh JJ, Lee SH. Effect of platelet-rich plasma on bone regeneration in autogenous bone graft. *Int J Oral Maxillofac Surg* 2004;33:56-9.
13. Harris D, Farrell B, Block MS. Zygomatic arch defects grafted with mineralized bone with PRP or PPP in dogs. *J Oral Maxillofac Surg* 2003;61(8S):42-3.
14. Wiltfang J, Kloss FR, Kessler P, Nkenke E, Schultze-Mosgau S, Zimmermann R, et al. Effects of platelet-rich plasma on bone healing in combination with autogenous bone and bone substitutes in critical-size defects. *Clin Oral Implants Res* 2004;15:187-93.
15. Sánchez AR, Sheridan PJ, Eckert SE, Weaver AL. Regenerative potential of platelet-rich plasma added to xenogenic bone grafts in peri-implant defects: a histomorphometric analysis in dogs. *J Periodontol* 2005;76:1637-44.
16. Klongnoi B, Rupprecht S, Kessler P, Thorwarth M, Wiltfang J, Schlegel KA. Influence of platelet-rich plasma on a bioglass and autogenous bone in sinus augmentation. An explorative study. *Clin Oral Implants Res* 2006;17:312-20.