

악골 낭종의 적출술 후 골재생에 대한 파노라마 촬영과 컴퓨터 단층촬영의 비교 분석

김택성 · 이재훈

단국대학교 치과대학 구강악안면외과학교실

Abstract (J Korean Assoc Oral Maxillofac Surg 2010;36:100-7)

Spontaneous bone regeneration after enucleation of jaw cysts: a comparative study of panoramic radiography and computed tomography

Taek-Sung Kim, Jae-Hoon Lee

Department of Oral and Maxillofacial surgery, College of Dentistry, Dankook University, Cheonan, Korea

Introduction: A cyst is a closed pathologic sac containing fluid or semi-solid material in central region. The most common conventional treatment for a cyst is enucleation. It was reported that spontaneous bone healing could be accomplished without bone grafting. We are trying to evaluate bone reconstruction ability by analyzing panorama radiograph and computed tomography (CT) scan with retrograde studying after cyst enucleation. In this way we are estimating critical size defect for spontaneous healing without bone graft.

Materials and Methods: The study comprised of 45 patients who were diagnosed as cysts and implemented enucleation treatment without bone graft. After radiograph photo taking ante and post surgery for 6, 12, 18, 24 months, the healing surface and volumetric changes were calculated.

Results: 1. Spontaneous bone healing was accomplished clinically satisfying 12 months later after surgery. But analyzing CT scan, defect volume changes indicate 79.24% which imply incomplete bone healing of defect area.

2. Comparing volume changes of defect area of CT scan, there are statistical significance between under 5,000 mm³ and over 5,000 mm³. The defect volume of 5,000 mm³ shows 2.79 × 1.91 cm in panoramic view.

Conclusion: Bone defects, which are determined by a healed section using a panoramic view, compared to CT scans which do not show up. Also we can estimate the critical size of defects for complete healing.

Key words: Spontaneous bone regeneration, Critical size of defect

(원고접수일 2010. 3. 4 / 1차수정일 2010. 3. 15 / 2차수정일 2010. 3. 31 / 게재확정일 2010. 4. 5)

I. 서 론

구강악안면외과 영역에서 낭종이란 연조직 또는 경조직 내에 상피성 내막이 덮힌 결합조직으로 둘러싸인 공간으로 그 내부에 액체 또는 반유동성 물질을 함유하는 병적 조직을 말한다. 구강악안면 영역의 낭종은 대부분 이장 상피를 지니고 있어 진성 낭(true cyst)으로 분류되고, 이는 크게 발육성 낭종과 염증성 낭종으로 구분할 수 있으며, 발육성 낭종은 다시 치성과 비치성으로 나눈다^{1,2}.

일반적으로 낭종의 경우 2차적으로 감염이 되거나 인접

신경조직을 압박 하는 경우, 종창으로 인해 안모의 변형이 오기까지는 별다른 자각 증상이 없으며, 대부분이 구강 방사선사진에서 우연히 발견되는 경우가 많다. 낭종의 방사선학적 양상은 방사선 투과성의 중심부와, 변연부의 명백하고 조밀한 반응성 골 양상을 보인다^{1,3}.

악골 낭종은 점차 크기가 커지면서 악골의 흡수와 팽창, 안모의 변형을 유발할 수 있다. 또한, 악성 조직으로의 전환, 주변 정상 구조물의 변형 및 변위, 낭종의 성장에 따른 악골의 약화, 감각 이상, 상악동 폐쇄, 누공 형성 및 안모 비대칭 등의 합병증을 유발할 수 있기 때문에 제거가 필요하다⁴.

악골 낭종의 치료법으로는 원인 치아에 대한 발치 또는 근관 치료와 함께 낭종 적출술(enucleation)을 시행하는 방법이 가장 일반적이다. 그러나, 낭종의 크기가 크거나 외과적 적출 시 인접한 해부학적 구조물에 손상이 예상될 때는 기능적, 심미적인 손상을 최소화하기 위해 조대술(marsupialization)로 치료 방법을 변환시킬 수 있으며, 조대술을

이재훈

330-716 충남 천안시 신부동 산7-1

단국대학교 치과대학 부속치과병원 구강악안면외과

Jae-Hoon Lee

Department of Oral and Maxillofacial surgery, Dental Hospital,

College of Dentistry, Dankook University

San 7-1 Sinbu-dong, Cheonan, Chungnam, 330-716, Korea

TEL: +82-41-550-1995 FAX: +82-41-551-8988

E-mail: lee201@dankook.ac.kr

시행할 경우 2차적으로 병소의 적출술을 필요로 하는 경우가 많다⁴. 낭종의 치료 방법은 병소의 종류, 크기, 해부학적 위치 및 술자의 선호도에 따라 선택할 수 있다⁵.

술후 결손부의 재건에는 병소 크기가 큰 경우 골이식⁶이 추천되나, Chiapasco 등⁶은 하악골 내에 발생한 크기가 큰 낭종성 병소의 적출술 후 자발적인 골재생에 대한 파노라마 방사선 연구에서 골이식을 시행하지 않은 경우, 술후 24개월째에 병소 크기의 81.3만큼 골결손 부위가 회복되었으며, 91.01%만큼 골밀도가 증가하였다고 보고하였고, Ihan Hren 등⁷은 하악골의 큰 결손부에서 일어나는 자발적인 골치유에 대한 연구에서 파노라마 방사선사진상에서 수술 12개월 후 88%의 골재생이 일어났음을 보고하였다. Yim 등⁸도 파노라마 분석에서 술후 12개월에 3×4 cm 이하의 결손부는 평균 97% 이상의 불투과상의 회복을 보였다고 발표하였으나, 2차원에 머무른 파노라마 분석의 단점으로 정확한 판단을 위해서는 향후 컴퓨터 단층촬영에 의한 연구가 더 필요함을 제시하였다.

Santamaría 등⁹은 컴퓨터 단층촬영 영상에서 병소 제거 후 1차 봉합이 가능하다면 조직유도재생술의 시행 없이도 골재생이 유의한 차이 없이 일어날 수 있음을 보고하였고, van Doorn 등¹⁰은 50 mm 크기 이하의 낭종은 주로 1차 유합에 의해 치유되지만, 이보다 큰 결손부에서는 2차 유합에 의해서 치유된다고 발표하여 자발적인 골재생의 임계결손크기(critical size defect)에 대한 모델을 제시하였다. 또한 Schlegel 등¹¹은 어른 돼지의 두개골에 10×10 mm의 골창형성 후 골 결손부의 자발적인 재생에 대한 현미경적 연구에서 수술 12개월 후 광화되거나 골수가 형성되어있는 지역이 70%이고 비광화된 지역이 30%라고 발표하여 동물에서 골의 임계결손크기에 대해 제시하였다.

이에 본 연구에서는 악골 낭종 적출술 후 결손부 골재생에 대한 후향적 연구를 통해 악골 낭종의 적출술 후 골이식을 시행하지 않은 경우에, 자발적인 골재생이 얼마나 일어날 수 있는지에 대해 파노라마 방사선사진상에서 연구한 후 이를 컴퓨터 단층촬영 영상에서 비교 분석하여 술후 경

과시간에 따른 골재생 정도의 차이를 평가하고자 하였으며, 컴퓨터 단층촬영에서 얻어진 술후 경과시간에 따른 골재생 정도를 분석하여 골이식을 시행하지 않고도 자발적인 골재생이 일어나는 임계결손크기를 제시해보고자 하였다.

Ⅱ. 연구대상 및 방법

1. 연구대상

2006년 9월부터 2009년 9월까지 단국대학교 부속치과병원 구강악안면외과에 내원한 환자 중 악골 낭종으로 진단되어 적출술 후 골이식을 시행하지 않고, 병소의 1차 폐쇄를 얻었으며, 술후 창상의 이개가 발생하지 않은 45명의 환자(남 28명, 여 17명)를 대상으로 하였다.

2. 연구방법

1) 영상 채득

환자의 술전 파노라마 방사선사진과 컴퓨터 단층촬영 영상을 촬영하고, 낭종의 적출술 후 6개월, 12개월, 18개월 및 24개월에 파노라마 방사선사진과 컴퓨터 단층촬영 영상을 채득하였다.

2) 낭종의 경계 설정

파노라마 방사선사진상에서는 병소의 경계를 설정하기 위해 digital imaging and communications in medicine (DICOM) file로 디지털화 되어있는 사진을 joint photographers experts group (JPEG) graphic file로 변환하여 저장하였다. 저장된 image file을 Adobe Photoshop CS 프로그램에 삽입하여 gray-level histogram을 사용한 255 tonalities gray scale을 통해 병소 주변부의 정상 골의 흑화도와, 병소 내부의 흑화도를 비교하여 tonality의 비율이 90% 이하를 보이는 지역으로 경계를 정하였다⁷.(Fig. 1)

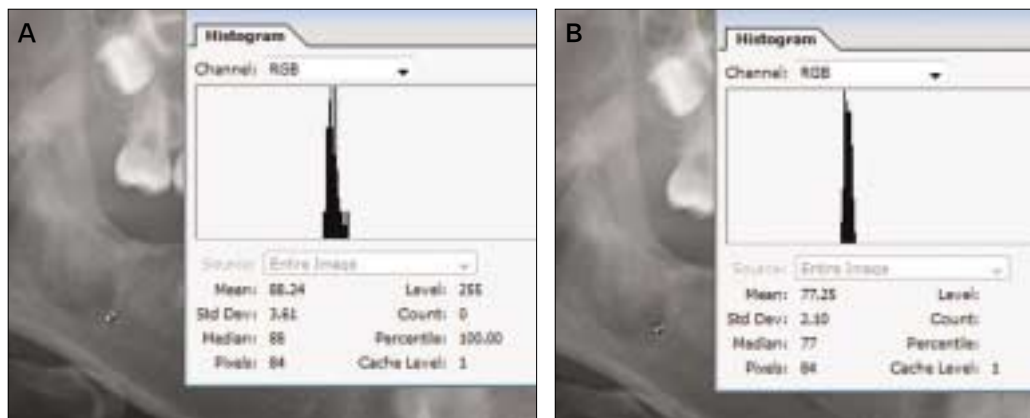


Fig. 1. Demarcation of the lesion under panoramic view. (A: bone, B: lesion)

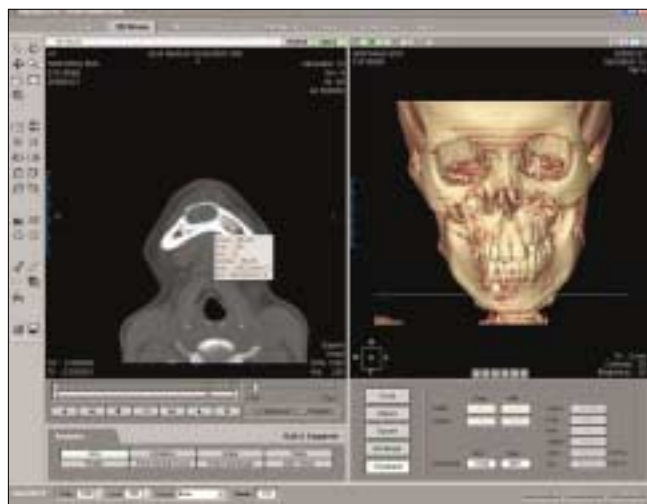

Fig. 2. Volume measurement of the lesion under CT view. (CT: computed tomography)

컴퓨터단층 촬영상에서는 촬영한 이미지를 Rapidia 2.8 program에 삽입하고, 컴퓨터단층 촬영상의 axial cut상에서 악골 낭종 경계부의 HU (Hounsfield unit)값을 +300 HU 이하로 설정하여 경계를 정하였다¹².(Fig. 2)

3) 낭종의 면적 및 체적 측정

파노라마 방사선사진상에서는 1×1 mm 단위의 계측 용지를 이용하여 술전 및 술후 6개월, 12개월, 18개월 및 24개월에 낭종의 면적을 측정하였다.

또한 술전 및 술후 6개월, 12개월, 18개월 및 24개월에 컴퓨터 단층촬영을 시행하여 Rapidia 2.8 program에 촬영한 이미지를 삽입하고, 컴퓨터 단층촬영의 axial view 상에서 각 컷마다 freehand drawing 방법을 이용하여 총 체적(total volume)을 측정하였다.(Fig. 2)

4) 파노라마 방사선사진과 컴퓨터 단층촬영의 술후 경과 시간에 따른 면적 및 체적 변화율 비교

술전 파노라마 방사선사진상에서 버니어 캘리퍼스로 낭종의 가로, 세로 크기를 측정하여 각각 4×3 cm 이하와 4×3 cm 이상으로 분류하고, 술후 6개월, 12개월, 18개월 및 24개월에 결손부의 면적 변화율을 파노라마 방사선사진상에서 관찰하였다.

파노라마 방사선사진상 4×3 cm 크기를 보이는 병소는 컴퓨터 단층촬영상에서 평균 8,000 mm³의 체적값으로 나타났다. 이를 기준으로 8,000 mm³ 이하와 8,000 mm³ 이상으로 병소를 분류하였다. 분류된 낭종은 각각 술후 6개월, 12개월, 18개월 및 24개월에 결손부의 체적 변화율을 컴퓨터 단층촬영을 통해 관찰하고, 파노라마 방사선사진과의 변화율 차이를 비교 분석하였다. 그리고 낭종의 종류, 성별, 나이 및 발생부위에 따른 컴퓨터 단층촬영상에서 결손부의 체적 변화율의 차이를 알아보고, 또한 낭종의 수술 후 골이식을 시행하지 않은 경우의 임계결손크기를 관찰하였다.

5) 통계 방법

낭종의 적출술 후 결손부의 면적 및 체적 변화율에 대한 수치는 정규성이 만족되지 않는 것으로 판단되므로 SPSS 12.0 프로그램(SPSS Inc., Chicago, US)의 비모수적 접근방식을 사용한 Mann-Whitney test를 이용하여 유의성을 분석하였다.

Ⅲ. 연구 결과

연구대상의 낭종은 치근단낭 6예, 함치성낭 19예, 치성각화낭 18예, 비구개관낭 1예, 외상성골낭 1예로 총 45예였다.(Table 1) 컴퓨터 단층촬영 검사상 형태학적으로는 모두 단방성의 형태를 이루고 있었다. 낭종의 적출술 후 모든 증례에서 골막을 포함한 연조직으로의 1차 폐쇄를 얻었으며, 치유기간 동안 창상의 이개는 관찰되지 않았다. 또한 추적 관찰 기간 동안 병소의 재발을 보이는 경우는 없었다.

Table 1. Cases of follow-up

Type	Total	Sex		Location		Age		Size and volume	
		Male	Female	Maxilla	Mandible	Above 20' s	Below 20' s	Above 4×3 cm, 8,000 mm ³	Below 4×3 cm, 8,000 mm ³
Radicular cyst	6	4	2	4	2	3	3	3	3
Dentigerous cyst	19	12	7	2	17	4	15	11	8
Odontogenic keratocyst	18	11	7	4	14	7	11	7	11
Nasopalatine duct cyst	1	1	0	1	0	1	0	0	1
Traumatic bone cyst	1	0	1	0	1	1	0	0	1
Sum	45	28	17	11	34	16	29	21	24

(Values: the number of cases)

1. 파노라마 방사선사진과 컴퓨터 단층촬영에서 술후 경과시간에 따른 결손부의 면적 및 체적 변화율 비교

파노라마 방사선사진에서 술전 병소의 크기를 4×3 cm 이상과 4×3 cm 이하로 구분하고, 술후 6개월, 12개월, 18개월 및 24개월에 각각의 결손부 크기 변화를 파노라마 방사선사진을 통해 관찰하였을 때, 결손부의 면적 변화율은 술전 병소의 크기가 4×3 cm 이하인 경우에는 6개월은 65.41%, 12개월은 96.54%, 18개월은 98.86%, 24개월은 99.26%이었고, 4×3 cm 이상인 경우에는 6개월은 62.79%, 12개월은 92.67%, 18개월은 94.71%, 24개월은 96.21%로 나타나, 12개월 이후에는 4×3 cm 이하의 병소에서 결손부 면적의 회복이 더 많이 이루어짐을 알 수 있었다.(Table 2, $P < 0.05$)

파노라마 방사선사진상 4×3 cm의 병소를 실제 컴퓨터 단층촬영상에서 체적을 측정하였을 때 평균 약 $8,000 \text{ mm}^3$ 로 나타났으며, 이를 기준으로 $8,000 \text{ mm}^3$ 이하의 병소와, $8,000 \text{ mm}^3$ 이상의 병소로 구분하여 술후 6개월, 12개월, 18개월, 24개월에 각각의 결손부 체적 변화를 컴퓨터 단층촬영을 통해 관찰하였다. 결손부의 체적 변화율은 술전 병소의 체적이 $8,000 \text{ mm}^3$ 이하인 경우에는 6개월은 55.74%, 12개월은 79.24%, 18개월은 90.9%, 24개월은 93.65%이었고, $8,000 \text{ mm}^3$ 이상인 경우에는 6개월은 55.38%, 12개월은 76.1%, 18개월은 85.93%, 24개월은 90.73%로 나타나 18개월 이후부터는 $8,000 \text{ mm}^3$ 이하의 병소에서 결손부 체적의 회복이 더 많이 이루어짐을 알 수 있었다.(Table 3, $P < 0.05$)

파노라마 방사선사진과 컴퓨터 단층촬영 영상의 술후 경과시간에 따른 면적 및 체적 변화율을 비교한 결과, 파노라

마 방사선사진상 술전 4×3 cm 이하의 병소들은 술후 12개월째에 96.54%의 면적 변화율을 나타내, 술후 12개월째는 임상적으로 인정할 수 있을 만큼 자발적인 골의 재생이 이루어졌다고 볼 수 있었으나, 컴퓨터 단층촬영 영상을 분석한 결과 술후 12개월째는 79.24%의 체적 변화율을 보임으로서 아직 결손부가 완전히 치유되지 않았음을 알 수 있었다.(Table 4, $P < 0.05$)

2. 컴퓨터 단층촬영에서 낭종 적출술 후 크기에 따른 결손부의 체적 변화율 분석

컴퓨터 단층촬영 영상에서 얻어진 술후 경과시간에 따른 결손부의 체적 변화율을 토대로 병소의 임계결손크기에 대해 연구해 본 결과, 결손부의 체적을 $4,000 \text{ mm}^3$ 기준으로 한 경우에는 술후 24개월까지 두 집단 간에 유의한 차이를 보이지 않았다.(Table 5, $P > 0.05$) 한편, $6,000 \text{ mm}^3$ 를 기준으로 한 경우에는 술후 18개월까지는 두 집단 간에 유의한 차이를 보이지 않았으나($P > 0.05$), 24개월째에는 유의한 차이를 나타냈다.(Table 5, $P < 0.05$) 이를 토대로 총 45예의 낭종들을 컴퓨터 단층촬영상에서 $5,000 \text{ mm}^3$ 를 기준으로 결손부의 체적값을 구분하여 관찰한 결과, 술후 12개월째부터 유의한 차이를 보이기 시작하였고, 술후 24개월에 체적이 $5,000 \text{ mm}^3$ 이하인 경우는 98.41%의 체적 회복율을, 체적이 $5,000 \text{ mm}^3$ 이상인 경우에는 91.75%의 체적 회복율을 보여 두 집단 간에 통계학적으로 유의한 차이가 있음을 알 수 있었다.(Table 6, $P < 0.05$)

3. 컴퓨터 단층촬영에서 낭종 적출술 후 성별에 따른 결손부의 체적 변화율 분석

진단에 따른 성별 분류에서 남자는 총 28명, 여자는 총 17명으로 조사되었다.(Table 1) 컴퓨터 단층촬영 영상에서 얻어진 체적 변화율을 성별에 따라 분석한 결과, 남자와 여자 사이에는 자발적인 골재생율에 대한 유의한 차이가 없는 것으로 나타났다.(Table 7, $P > 0.05$)

Table 2. Rate of change according to size of the lesion under panoramic view

Duration	Below 4×3 cm	Above 4×3 cm	P value
6 months	65.41 ± 4.44	62.79 ± 5.21	0.724
12 months	96.54 ± 2.29	92.67 ± 2.33	0.045 ¹
18 months	98.86 ± 1.94	94.71 ± 2.43	0.031 ¹
24 months	99.26 ± 1.43	96.21 ± 2.16	0.025 ¹

(Values: Mean \pm SD (%)) (1: $P < 0.05$)

Table 3. Rate of change according to size of the lesion under CT

Duration	Below $8,000 \text{ mm}^3$	Above $8,000 \text{ mm}^3$	P value
6 months	55.74 ± 6.42	55.38 ± 3.85	0.564
12 months	79.24 ± 2.69	76.1 ± 3.14	0.221
18 months	90.9 ± 1.42	85.93 ± 4.02	0.027 ¹
24 months	93.65 ± 1.80	90.73 ± 1.51	0.009 ¹

(Values: Mean \pm SD (%)) (1: $P < 0.05$) (CT: computed tomography)

Table 4. Rate of change according to size of the lesion: comparison of CT and panoramic view

Duration	Below 4×3 cm	Below $8,000 \text{ mm}^3$	P value
6 months	65.41 ± 4.44	55.74 ± 6.42	0.050
12 months	96.54 ± 2.29	79.24 ± 2.69	0.011 ¹
18 months	98.86 ± 1.94	90.9 ± 1.42	0.006 ¹
24 months	99.26 ± 1.43	93.65 ± 1.80	0.006 ¹

(Values: Mean \pm SD (%)) (1: $P < 0.05$) (CT: computed tomography)

Table 5. Rate of change according to size of the lesion under CT

Duration	Below 4,000 mm ³	Above 4,000 mm ³	P value	Below 6,000 mm ³	Above 6,000 mm ³	P value
6 months	48.33 ± 2.14	57.99 ± 3.08	0.143	55.74 ± 6.42	57.02 ± 3.93	0.827
12 months	79.90 ± 3.19	77.49 ± 3.22	0.149	79.24 ± 2.70	76.92 ± 3.46	0.286
18 months	91.25 ± 1.88	88.91 ± 2.34	0.197	90.90 ± 1.42	88.90 ± 2.80	0.117
24 months	96.81 ± 3.83	91.89 ± 2.53	0.120	93.81 ± 2.04	91.35 ± 1.73	0.049 ¹

(Values: Mean ± SD (%)) (1: $P < 0.05$) (CT: computed tomography)**Table 6.** Rate of change according to size of the lesion under CT

Duration	Below 5,000 mm ³	Above 5,000 mm ³	P value
6 months	53.71 ± 7.61	57.71 ± 3.49	0.355
12 months	81.52 ± 0.59	76.34 ± 2.61	0.04 ¹
18 months	91.91 ± 1.20	88.34 ± 2.80	0.043 ¹
24 months	98.41 ± 2.25	91.75 ± 1.76	0.046 ¹

(Values: Mean ± SD (%)) (1: $P < 0.05$) (CT: computed tomography)**Table 7.** Rate of change according to sex

Duration	Male	Female	P value
6 months	56.03 ± 5.29	58.11 ± 3.77	0.770
12 months	77.36 ± 2.60	77.66 ± 4.32	0.624
18 months	89.9 ± 1.37	91.02 ± 1.24	0.142
24 months	92.47 ± 2.49	94.01 ± 1.01	0.131

(Values: Mean ± SD (%))

Table 8. Rate of change according to age

Duration	Below 5,000 mm ³		P value	Above 5,000 mm ³		P value
	Below 20' s	Above 20' s		Below 20' s	Above 20' s	
6 months	55.81 ± 1.74	52.78 ± 4.43	0.248	59.21 ± 3.10	55.98 ± 1.63	0.149
12 months	82.76 ± 1.07	80.90 ± 1.58	0.083	77.21 ± 3.10	75.82 ± 2.08	0.309
18 months	92.60 ± 1.28	89.18 ± 1.73	0.043 ¹	88.91 ± 2.95	86.53 ± 2.46	0.248
24 months	98.78 ± 1.28	94.08 ± 2.25	0.021 ¹	92.93 ± 1.42	90.36 ± 2.05	0.058

(Values: Mean ± SD (%)) (1: $P < 0.05$)

4. 컴퓨터 단층촬영에서 낭종 적출술 후 연령에 따른 결손부의 체적 변화율 분석

진단에 따른 연령 분류에는 20대 이하가 총 29명, 20대 이상이 총 16명으로 조사되었으며(Table 1), 평균 연령은 26세였다. 컴퓨터 단층촬영 영상에서 얻어진 체적 변화율을 연령에 따라 분석한 결과, 5,000 mm³ 이하의 병소에서 술후 18개월에 20대 이하에서는 92.6%, 20대 이상에서는 89.18%의 체적 회복률을 보여, 20대 이하의 젊은 연령층에서 좀 더 큰 체적 변화를 보이는 것으로 나타났다.($P < 0.05$) 그러나 5,000 mm³ 이상의 병소에서는 연령에 따른 술후 체적 변화율에 술후 24개월까지 유의한 차이가 없는 것으로 나타났다.(Table 8, $P > 0.05$)

5. 컴퓨터 단층촬영에서 낭종 적출술 후 발생부위에 따른 결손부의 체적 변화율 분석

진단에 따른 악골 내 발생부위 분류에서는 상악이 총 11예, 하악이 총 34예로 조사되었다.(Table 1) 컴퓨터 단층촬영 영상에서 얻어진 체적 변화율을 낭종의 발생부위에 따라 분석한 결과, 상악과 하악의 술후 경과시간에 따른 체적 변화율은 유의한 차이가 없는 것으로 나타났다.(Table 9, $P > 0.05$)

Table 9. Rate of change according to location

Duration	Maxilla	Mandible	P value
6 months	52.66 ± 3.24	57.12 ± 4.98	0.380
12 months	77.95 ± 2.07	77.36 ± 3.61	0.770
18 months	89.66 ± 2.43	89.65 ± 2.75	0.827
24 months	92.27 ± 2.86	92.59 ± 2.14	0.850

(Values: Mean ± SD (%))

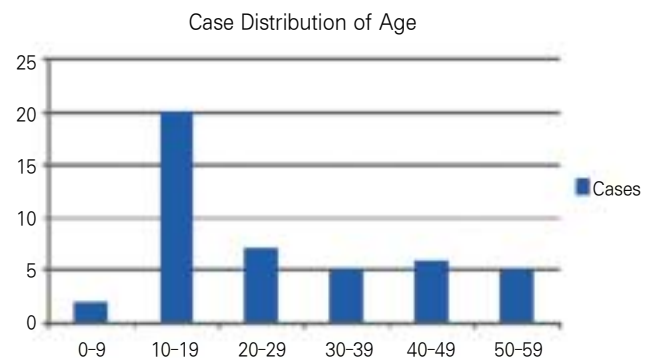
**Fig. 3.** Case distribution of age.

Table 10. Rate of change according to types of cyst

Duration	Radicular cyst	Dentigerous cyst	OKC	P value
6 months	52.66±2.14	58.61±0.70	56.13±6.76	0.651
12 months	76.48±1.98	76.44±6.60	78.77±2.10	0.717
24 months	92.83±2.54	92.51±2.33	92.47±3.72	0.913

(Values: Mean±SD (%)) (OKC: odontogenic keratocyst)

6. 컴퓨터 단층촬영에서 낭종 적출술 후 진단에 따른 결손부의 체적 변화율 분석

총 45예 중에서 치근단낭 6예, 함치성낭 19예, 치성각화낭 18예, 비구개관낭 1예, 외상성골낭 1예로 조사되었다.(Table 1) 컴퓨터 단층촬영 영상에서 얻어진 체적 변화율을 낭종의 종류에 따라 분석한 결과, 치근단낭, 함치성낭, 치성각화낭 사이에는 체적 변화율에 유의한 차이가 없는 것으로 나타났다.(Table 10, $P>0.05$) 한편 비구개관낭, 외상성골낭은 그 수가 적어 비교할 수 없었다.

Ⅳ. 총괄 및 고찰

악골 낭종의 적출술 후 결손부의 크기가 클 경우 악골의 구조적 약화로 인한 골절의 발생 가능성이 있다. 이 때문에 골 결손부의 빠른 치유를 통한 합병증의 감소를 위해 결손부의 크기가 큰 경우에는 골이식이나 통상적으로 추천되고 있다. 골이식제에는 자가골, 동종골, 이종골 및 합성골이 사용될 수 있으며, 이 중 자가골은 높은 골 형성능력 등의 장점을 지니고 있어 골이식술 시에 많이 이용되고 있지만, 한 번에 많은 양을 얻을 수 없고, 공여부의 2차적 수술을 필요로 하기 때문에 환자에게 불편감을 줄 수 있다. 또한 동종골, 이종골 및 합성골의 경우에는 많은 양을 손쉽게 얻을 수 있다는 장점이 있는 반면에, 골이식제 비용이 비싸다는 점과 골 형성능력이 낮고, 면역 반응을 일으킬 수 있다는 단점이 있다.

이런 이유로 골 결손부에서 골이식을 시행하지 않은 경우에, Chiapasco 등⁶은 파노라마 방사선 연구에서 술후 24개월째에 병소의 크기가 81.3%만큼 감소되었으며, 91.01%만큼 골밀도가 증가하였다고 보고하였고, Ihan Hren 등⁷은 파노라마 방사선사진상에서 수술 12개월 후 88%의 골재생이 일어났음을 보고하였다. 또한 Yim 등⁸은 파노라마 분석에서 술후 12개월에 3×4 cm 이하의 결손부는 평균 97% 이상의 불투과상의 회복을 보였으나 2차원에 머무른 파노라마 분석의 단점으로 인해 정확한 판단을 위해서는 향후 컴퓨터 단층촬영에 의한 연구가 더 필요함을 제시하였다.

이에 본 연구에서는 악골 낭종의 적출술 후 결손부 골재생에 대한 후향적 연구를 통해 악골 낭종의 적출술 후 골이식을 시행하지 않은 경우에 자발적인 골의 재생이 얼마나 일어날 수 있는지에 대해 파노라마 방사선사진상에서 연

구한 후, 이를 컴퓨터 단층촬영상에서 비교 분석하여 술후 경과시간에 따른 골재생 정도의 차이를 평가하고자 하였다. 또한 컴퓨터 단층촬영 영상에서 병소의 제거 후 1차 유합이 가능하다면 조직유도재생술의 시행 없이도 골재생이 유의한 차이 없이 일어날 수 있음을 보고한 Santamaría 등⁹과, 50 mm 크기 이하의 낭종은 주로 1차 유합에 의해 치유된다고 발표한 van Doorn 등¹⁰에 비추어 컴퓨터 단층촬영에서 얻어진 술후 경과시간에 따른 골재생 정도를 분석하여 골이식을 시행하지 않고도 자발적인 골재생이 일어나는 임계결손크기를 제시해보고자 하였다.

Ihan Hren 등⁷은 골 결손부에서 수술 12개월 후 최종 골밀도가 주변 정상골의 88%만큼 자발적인 골재생이 일어났음을 보고하였다. 이에 본 연구에서도 파노라마 방사선사진상에서 병소의 경계를 설정하기 위해 gray-level histogram을 통해 병소 주변부의 정상 골의 흑화도와 병소 내부의 흑화도를 비교하여 tonality의 비율이 90% 이하를 보이는 지역으로 경계를 정하였다.

컴퓨터 단층촬영상에서 화소(pixel)의 상대적 선감약계수를 측정된 후 이 값을 물과 공기를 기준으로 하여 표준화하는 시스템을 HU이라고 하며, 공기는 -1,000 HU, 물은 0 HU, 골조직은 +400~+1,000 HU, 연조직은 +40~+80 HU, 지방조직은 -60~-100 HU의 범주를 나타내며, 조직의 밀도는 방사선 조사시간 및 기기에 따른 차이는 없는 것으로 알려져 있다¹³. Shapurian 등¹²은 상악 및 하악 구치부의 정상 골 조직 HU 수치는 각각 +333 HU와 +321 HU라고 보고하였으며, Kim 등¹⁴은 치성낭종의 골경화성 경계부의 HU 수치는 약 +300~600 HU이라고 발표하였다. 이에 본 연구에서는 +300 이하의 HU값을 가지는 지역을 대상으로 악골 낭종의 경계를 설정하였다.

본 연구에서 다른 총 45예의 낭종들은 치근단낭, 함치성낭, 치성각화낭, 비구개관낭, 외상성골낭이었으며, 컴퓨터 단층촬영 검사상 형태학적으로는 모두 단방성의 형태를 이루고 있었고, 협설측의 피질골 상실은 보이지 않았다. Huh 등¹⁵은 개의 하악골의 임계결손크기에 대한 연구에서 골이식을 하지 않았을 경우 골막이 존재하지 않는 경우에는 골 결손부가 15 mm 이상만 되어도 치유가 실패하는 것을 관찰할 수 있었지만, 골막이 존재하는 경우 50 mm 까지 골이 재생되는 것이 관찰되었다고 보고함으로써 수술 술식에서 골막의 보존이 중요함을 역설하였다. 본 연구에서도 낭종의 적출술 후 모든 증례에서 골막을 포함한 연조직으로 1차 폐쇄를 얻도록 하였으며, 치유기간 동안 창상의 이개는 관찰되지 않았다.

Cha 등¹⁶은 악골 낭종에 대한 임상적 연구에서 악골 낭종의 병소 길이가 가로 45 mm, 세로 29 mm 이상인 경우 골이식을 고려해야 한다고 제시하였다. 이에 본 연구에서도 파노라마 방사선사진상에서 술전 병소크기의 경계를 4×3 cm 이하와, 이상으로 구분하여, 술후 결손부 크기 변화를 측정된 결과, 12개월 이후에는 4×3 cm 이하에서 4×3 cm

이상의 병소에 비해 결손부 면적 회복이 더 많이 이루어짐을 알 수 있었다.

파노라마 방사선사진상 4×3 cm의 병소는 컴퓨터 단층촬영상에서는 평균 $8,000 (\pm 374.8)$ mm³의 체적을 나타내, 이를 기준으로 병소를 $8,000$ mm³ 이하와, 이상으로 구분하였다. 컴퓨터 단층촬영상에서 결손부의 체적 변화율은 18개월 이후부터 $8,000$ mm³ 이상의 병소에 비해 $8,000$ mm³ 이하의 병소에서 결손부 체적 회복이 더 많이 이루어짐을 알 수 있었다.

즉, 파노라마 방사선사진과 컴퓨터 단층촬영 영상의 술후 경과시간에 따른 면적 및 체적 변화율을 비교한 결과, 파노라마 방사선사진상 술전 4×3 cm 이하의 병소들은 술후 12개월째에는 96.54%의 면적 회복률을 보여, 결손부가 임상적으로 인정할 수 있을 만큼 자발적인 골의 재생이 일어났다고 볼 수 있었으나, 컴퓨터 단층촬영 영상을 분석한 결과 술후 12개월째에는 79.24%의 체적 변화율을 나타내 아직 결손부가 완전히 치유되지 않았음을 알 수 있었다.

Chiapasco 등⁶은 술후 24개월째에 병소의 크기는 81.3% 및 골밀도는 91.01% 회복되었다고 하였으나, 이에 비해 본 연구에서 회복률이 더 높은 것은 병소의 크기를 구분해서 각각 따로 회복률을 측정하였으며, 골막 손상의 최소화, 창상의 무장력 봉합 및 충분한 혈병 형성 유도 등의 수술 술식에서 차이가 있었을 것으로 생각된다.

성별, 발생부위, 진단에 따른 분류에서는 각각 체적 변화율에 유의한 차이가 없는 것으로 나타났으며, 연령 분류에서는 $5,000$ mm³ 이하의 병소에서 술후 18개월에 20대 이하에서는 92.6%, 20대 이상에서는 89.18%의 체적 회복률을 보여, 20대 이하의 젊은 연령층에서 좀 더 큰 체적 변화를 보이는 것으로 나타났다. 이는 성장기에 있는 환자들은 골형성, 골개조 및 세포 대사 능력이 우수하기 때문으로 생각된다. 그러나 $5,000$ mm³ 이상의 병소에서는 연령에 따른 술후 체적 변화율에 술후 24개월까지 유의한 차이가 없는 것으로 나타나, $5,000$ mm³ 이상의 병소에서는 연령에 관계없이 술후 골이식이 필요할 것으로 생각된다.

컴퓨터 단층촬영 영상에서 얻어진 술후 경과시간에 따른 결손부의 체적 변화율을 토대로 병소의 임계결손크기에 대해 연구해 본 결과, 결손부의 체적을 $4,000$ mm³ 기준으로 한 경우에는 술후 24개월까지 두 집단 간에 유의한 차이를 보이지 않았고, $6,000$ mm³를 기준으로 한 경우에는 술후 18개월까지는 두 집단 간에 유의한 차이를 보이지 않았다. 이를 바탕으로 $5,000$ mm³를 기준으로 두 집단을 분류한 결과, 술후 12개월째부터 유의한 차이를 보이기 시작하였다. 하지만, 술후 12개월째의 각 집단의 체적 회복률은 $5,000$ mm³ 이하인 경우에 81.52%와 $5,000$ mm³ 이상인 경우에 76.34%로 아직 완전한 회복이 이루어지지 않은 상태였다. 이에 술후 24개월째의 체적 회복률을 조사한 결과, 체적이 $5,000$ mm³ 이하인 경우에 98.41%를 나타내 거의 완전한 골의 치유를 관찰할 수 있었으나, $5,000$ mm³ 이상인 경우에는

91.75%의 상대적으로 낮은 회복률을 보여, 술후 결손부로 인한 악골의 구조적 약화 방지 및 임플란트 식립을 조기에 시행하기 위해서는 체적이 $5,000$ mm³ 이상인 병소에서 골이식이 필요할 것으로 생각된다. 이 때 체적이 $5,000 (\pm 214.0)$ mm³인 병소의 파노라마 방사선사진상 크기는 $2.79 (\pm 0.38) \times 1.91 (\pm 0.31)$ cm로서, 이를 토대로 병소의 임계결손크기에 대해 생각해 볼 수 있었다.

V. 결 론

본 연구는 2006년 9월부터 2009년 9월까지 단국대학교 부속치과병원 구강악안면외과에 내원한 환자 중 악골 낭종으로 진단되어 적출술 후 골이식을 시행하지 않고, 병소의 1차 폐쇄를 얻었으며, 술후 창상의 이개가 발생하지 않은 45명의 환자(남 28명, 여 17명)를 대상으로 하여 악골 낭종의 적출술 후 결손부의 골재생에 대한 후향적 연구를 시행한 결과, 다음과 같은 결과를 얻을 수 있었다.

1. 파노라마 방사선사진과 컴퓨터 단층촬영 영상의 술후 경과시간에 따른 면적 및 체적 변화율을 비교한 결과, 파노라마 방사선사진상 술전 4×3 cm 이하의 병소들은 술후 12개월째에 96.54%의 면적 변화율을 나타내, 술후 12개월째는 임상적으로 인정할 수 있을 만큼 자발적인 골의 재생이 이루어졌다고 볼 수 있었으나, 컴퓨터 단층촬영 영상을 분석한 결과 술후 12개월째는 79.24%의 체적 변화율을 보임으로서 아직 결손부가 완전히 치유되지 않았음을 알 수 있었다.
2. 컴퓨터 단층촬영 영상에서 얻어진 결손부의 체적 변화율을 토대로 연구해 본 결과, 술후 24개월째에 체적이 $5,000$ mm³ 이하인 경우에는 98.41%, $5,000$ mm³ 이상인 경우에는 91.75%의 체적 회복률을 보여, 두 그룹 사이에 통계학적으로 유의한 차이가 있음을 알 수 있었다. 컴퓨터 단층촬영 영상이 $5,000 (\pm 214.0)$ mm³인 병소의 파노라마 방사선사진상 크기는 $2.79 (\pm 0.38) \times 1.91 (\pm 0.31)$ cm으로, 이는 악골 낭종의 임계결손크기라고 생각한다.
3. 성별, 발생부위, 진단에 따른 분류에서는 술후 경과시간에 따른 각각의 체적 변화율에서 유의한 차이가 없는 것으로 나타났다.
4. 연령 분류에서는 $5,000$ mm³ 이하의 병소에서 술후 18개월부터 20대 이하의 젊은 연령층에서 좀 더 큰 체적 변화를 보이는 것으로 나타났지만, $5,000$ mm³ 이상의 병소에서는 연령에 따른 체적 변화율에 술후 24개월까지 유의한 차이가 없는 것으로 나타났다.

이상의 결과를 종합하여 볼 때, 파노라마 방사선사진상에서 치유되었다고 판단된 골 결손부가 동일 시기에 촬영한 컴퓨터 단층촬영 영상에서는 실제로 완전한 치유가 일어나지 않은 것을 관찰할 수 있었으며, 컴퓨터 단층촬영 영상의 술후 경과시간에 따른 체적 변화율을 분석하여 병소

의 임계결손크기에 대해 유추해 볼 수 있었다. 그러나 이는 방사선적인 검사만으로 얻어진 결과임을 고려할 때 향후 조직검사 등에 의한 연구가 더 필요할 것으로 생각한다.

References

1. Korean association of oral and maxillofacial surgeons. Textbook of oral & maxillofacial surgery. 1st ed. Seoul: Dental & Medical Publishing Co.; 1998.
2. Saap JP, Eversole LR, Wysocki GP. Contemporary oral and maxillofacial pathology. St Louis: Mosby; 1997.
3. Peterson LJ, Ellis E III, Hupp JR, Tucker MR, eds. Contemporary oral and maxillofacial surgery. 3rd ed. St. Louis: Mosby; 1998.
4. Bodner L, Bar-Ziv J. Characteristics of bone formation following marsupialization of jaw cysts. Dentomaxillofac Radiol 1998;27:166-71.
5. Thomas EH. Cysts of the jaws: saving involved vital teeth by tube drainage. J Oral Surg (Chic) 1947;5:1-9.
6. Chiapasco M, Rossi A, Motta JJ, Crescentini M. Spontaneous bone regeneration after enucleation of large mandibular cysts: a radiographic computed analysis of 27 consecutive cases. J Oral Maxillofac Surg 2000;58:942-8.
7. Ihan Hren N, Miljavec M. Spontaneous bone healing of the large bone defects in the mandible. Int J Oral Maxillofac Surg 2008; 37:1111-6.
8. Yim JH, Lee JH. Panoramic analysis about spontaneous bone regeneration after enucleation of jaw cyst. J Korean Assoc Maxillofac Plast Reconstr Surg 2009;31:229-36.
9. Santamaría J, García AM, dxe Vicente JC, Landa S, López-Arranz JS. Bone regeneration after radicular cyst removal with and without guided bone regeneration. Int J Oral Maxillofac Surg 1998;27:118-20.
10. van Doorn ME. Enucleation and primary closure of jaw cysts. Int J Oral Surg 1972;1:17-25.
11. Schlegel KA, Lang FJ, Donath K, Kulow JT, Wiltfang J. The monocortical critical size bone defect as an alternative experimental model in testing bone substitute materials. Oral Surg Oral Med Oral Pathol Oral Radiol Endod 2006;102:7-13.
12. Shapurian T, Damoulis PD, Reiser GM, Griffin TJ, Rand WM. Quantitative evaluation of bone density using the Hounsfield index. Int J Oral Maxillofac Implants 2006;21:290-7.
13. McCullough EC. Factors affecting the use of quantitative information from a CT scanner. Radiology 1977;124:99-107.
14. Kim CH, Jung JI. Study for hounsfield units in computed tomogram with jaw lesion. J Korea Assoc Oral Maxillofac Surg 2006; 32:391-6.
15. Huh JY, Choi BH, Kim BY, Lee SH, Zhu SJ, Jung JH. Critical size defect in the canine mandible. Oral Surg Oral Med Oral Pathol Oral Radiol Endod 2005;100:296-301.
16. Cha SK, Kim IK, Oh SS, Choi JH, Oh NS, Lim YI, *et al.* Clinical study of cyst in the jaw. J Koreaa Assoc Oral Maxillofac Surg 2001;27:167-73.