

만곡된 근관 성형시 스테인레스 강 파일과 니켈 티타늄 파일의 anticurvature filing 영향

김의성^{1,2} · 김현정¹ · 서덕규¹ · 노병덕^{1,2*}

연세대학교 치과대학 ¹보존학교실, ²구강과학연구소

ABSTRACT

EFFECTS OF ANTICURVATURE FILING ON DANGER ZONE WIDTH IN CURVED ROOT CANALS

Eui Seong Kim^{1,2}, Hyun Jung Kim¹, Deog Gyu Seo¹, Byoung Duck Roh^{1,2*}

¹Department of Conservative Dentistry, ^{*}Oral Science Research Center, College of Dentistry, Yonsei University

The aim of this study was to compare the effects of anticurvature filing with stainless steel k-file versus nickel-titanium ProFile in the shaping of mesial root canals of extracted mandibular molars.

A total of 60 canals from 30 mesial roots of mandibular molar teeth were randomly assigned to three groups with n=20 each. They were prepared with different instruments and methods: The first group with stainless steel k-file and circumferential filing, the second with precurved stainless steel k-file and anticurvature filing and the third with ProFile (.06 taper) and anticurvature filing. Using a micro-computed tomography system (skyscan-1076, SKYSCAN, Antwerpen, Belgium), pre-and post-operative specimens were scanned. Subsequently, canal images were superimposed and changes in root dentin thickness were measured at distal side (danger zone) of the canal. The data was analyzed using a one-way ANOVA and the comparison of means was conducted using a post hoc multiple comparison Tukey test.

There were significant differences in the change of root dentin thickness at the 7.5~8.5 mm level between group 1 and 2, 3.5~6mm level between group 1 and 3 and 3.5~6mm level between group 2 and 3(n=20, P<0.05). [J Kor Acad Cons Dent 34(3):231-239, 2009]

Key words: anticurvature filing, stainless steel k-file, nickel-titanium ProFile

-Received 2009.4.9., revised 2009.4.24., accepted 2009.5.1.-

I. 서 론

성공적인 근관 치료를 위해서는 근관 내 치수 잔사, 감염 상아질을 제거하고 원래 형태를 변화시키지 않고 균일한 경사도를 유지하면서 근관을 성형하여 3차원적인 근관 충전이 가능하게 해야 한다¹⁾. 그러나, 스테인레스 강으로 제작된 파일을 사용해 만곡된 근관을 성형하는 경우에는 기구 자체의 경직성과 탄성의 한계 때문에 근관 자체의 만곡도를 일정하게 유지하면서 성형하기가 어렵다²⁾. Schneider는 근

관의 만곡도가 커질수록 더욱더 근관을 본래의 형태대로 성형하기가 더 어렵다고 하였다³⁾. 더구나 기구의 크기가 증가할수록 기구의 경직성이 더 증가하고 유연성은 더 감소하기 때문에 근관 치료의 실패를 가져올 수 있는 랫지, zip, 근관 천공, 근관 변이 등의 성형상의 오류가 발생하기 쉽다⁴⁾.

이렇게 근관치료를 어렵게 하고 예후를 불분명하게 할 수 있는 문제의 방지 및 해결을 위해 많은 임상가들이 여러 가지의 술식과 기구들을 개발해 왔다. 스테인레스 강 파일을 사용하여 근관을 성형하는 방법으로 스텝백 (step-back), 력균형 (balanced-force), 스텝다운 (stepdown)법 등이 소개 되어 왔었다. 만곡된 근관을 성형하는 경우에는 근관 변이 등의 문제점이 해결되지는 않았으며 특히 만곡된 근관의 성형시 만곡의 내측면은 근관 벽이 과도하게 얇아져 천공을 유발할 위험이 있어⁵⁾, Abou-Rass 등은 anticurvature filing technique을 주창하였다⁶⁾. 만곡된 근관에서는 내측 또

*Corresponding Author: **Byoung-Duck Roh**
Department of Conservative Dentistry, Oral Science Research Center, College of Dentistry, Yonsei University
250 Seongsanno, Seodaemun-Gu, Seoul, 120-752, Korea
Tel: 82-2-2228-3146 Fax: 82-2-313-7575
E-mail: operatys16@yuhs.ac

* 본 연구는 2007년도 연세대학교 치과대학 교내 연구비에 의하여 이루어졌음.

는 오목한 면이 가장 분지부 천공이 일어나기 쉬운 위험도가 높은 부위로 이 부위에서 파일 끝이 근관의 만곡을 따르지 못해 근관의 만곡도가 직선화되는 것과 천공되는 것을 막기 위해서 근관 성형 동안 압력을 바깥 벽으로 주면서 파일이 분지부나 만곡 중간 부위의 위험지역에서 멀어지는 방향으로 근관 성형 해야 한다고 했다. Goerig등도 하악 대구치의 근심 치근에서 만곡 근관의 안쪽 부분에서 근관 형성시 분지부 천공 위험성에 대해 언급하였다⁷⁾.

금속합금의 과학적이고 기술적인 진보로 인해 스테인레스 강 근관치료용 기구 보다 유연성 및 복원력이 강한 고탄력성 형상기억합금인 니켈 티타늄 기구가 개발되었다. Walia 등은 니켈 티타늄으로 제작된 파일을 처음 사용한 뒤 여러 물리적 장점을 보고하였는데, 특히 넓은 탄성 변형의 범위와 유연한 성질로 근관 확대시 파일이 근관의 만곡을 변형시키지 않고 근관을 잘 따라 들어갈 수 있다고 하였다⁸⁾. Glosson, Thompson 등은 니켈 티타늄 회전식 파일이 스테인레스 강 근관치료용 기구에 비해 근관의 중심을 유지하는 능력이 우수하며 더 둥근 형태의 근관을 성형할 수 있고, 근관 변이나 렛지를 줄일 수 있다고 하였다^{9,10)}.

Tachibana 등은 근관치료 영역에서 컴퓨터 단층촬영법(computed tomography, CT)의 사용 가능성을 연구했다¹¹⁾. 당시 일반 의료용 CT는 해상도가 1-2.5mm였고 CT에서 얻은 정보를 분석하기에 용이한 소프트웨어도 부족했기 때문에, 근관과 관련된 연구에 사용시 의미 있는 데이터를 얻을 수 없었다. 최근 기술의 발전은 micro-computed tomography (MCT)라는, 해상도가 최대 5-10 μ m에 달하는 소형화된 CT를 만들어 냈고, 이미지 소프트웨어(imaging software)의 발달은 근관 치료와 연관된 연구에 MCT를 유용하게 사용할 수 있게 했다. 따라서 MCT를 사용하여 근관 형태의 변화를 정확하고, 모사 가능하게 평가한 연구 결과들이 많이 보고되고 있다¹²⁻¹⁴⁾.

지금까지 anticurvature filing의 효과를 검증한 논문은 드물며, 대부분 제한된 위치에서만 근관 성형 결과를 비교했었다. 이에 본 연구에서는 만곡된 근관을 성형시에 분지부 천공을 막기 위해서 소개된 anticurvature filing의 효용성을 micro-computed tomography를 사용해 연속적으로 평가해보고, 또한 최근 많이 사용되고 있는 니켈티타늄 파일에서도 이 개념이 효과적이지를 알아보려고 하였다.

II. 재료 및 방법

1. 실험 재료

40개의 치주 질환으로 발거한 하악 대구치의 80개 근관을 대상으로 하였다. Schneider's method로 측정시 20-30도(중등도 만곡)인 치아를 실험대상으로 하였다³⁾. 실험

치아는 치관 부위를 삭제해 16-17mm의 일정한 길이가 된 것을 선택하였다.

한 명의 술자가 니켈 티타늄 ProFile (Dentsply Maillefer, Ballaigues, Switzerland) 06 series와 stainless-steel K File (Dentsply-Maillefer, Ballaigues, Switzerland)을 사용해 모든 근관을 성형했다. 엔진 구동형 니켈 티타늄 파일의 성형에는, X-smart (Dentsply-Maillefer, Ballaigues, Switzerland) 엔진을 300 RPM 속도로 사용하였다.

2. 실험 방법

가. 시편 준비 및 기구 조작

직경 30mm의 Micro-Computed Tomography (SkyScan-1076, Skyscan n.v., Belgium)의 스캔대(scanner bed)의 내면에 정확히 맞는 반원통형의 스티로폼을 제작한 뒤 그 안에 베이스 플레이트 왁스(base plate wax)를 녹여서 부었다. 왁스가 완전히 경화되기 전 실험 치아를 장축 방향으로 치아의 협설쪽의 1/2이 묻히게 왁스 내에 넣은 뒤 왁스가 완전히 경화 되면 빼냈다. 이 기구는 Micro-Computed Tomography (MCT) 촬영 시 실험 치아를 고정해 주며, 술전, 술후에 치아를 정확하게 재위치시키는데 사용하였다.

모든 실험 치아는 근관 입구까지 직선으로 기구가 도달할 수 있게 치수강을 개방하였다. 치근단 공에서 파일 끝이 보이는 길이에서 0.5mm 뺀 값을 작업장 길이로 잡았다. 근관 성형 동안, #08 파일을 근관 내로 넣어 치근단 개방(apical patency)을 확인하였고, #27 gauge의 needle (Endo-Eze®, Ultradent Product, Inc, USA)을 사용하여 2.5% 차아염소산나트륨(NaOCl) 5ml로 세척 하였다. 모든 근관은 작업장 길이에서 주치근단 파일(master apical file)이 #30 파일 크기가 되도록 다음과 같이 근관 성형하였다.

1군 (stainless steel K file - circumferential filing motion): circumferential filing으로 전 근관벽을 돌아가면서 30번 파일크기까지 근관 확대한 후 1mm 간격으로 #45까지 step back 시행하였다.

2군 (stainless steel K file - anticurvature filing motion): 미리 파일에 만곡을 준 후에 근관의 내측과 멀어지는 방향으로, 협, 설측과 만곡의 외측면으로 측방압을 가하면서 #30번 파일 크기까지 확대한 뒤, 1mm 간격으로 #45까지 step back 시행하였다.

3군 (ProFile 06 series - anticurvature filing motion): #10, 15 K-file로 glide path 확인한 뒤 Profile 06을 사용해 차례로 #40번부터 #30번까지 기구 크기를 감소해 가며 치관부에서 치근단 방향으로 내려간다. 파일은 in and out의 pecking motion으로 근관 성형을 하는데, pull motion시 근관 만곡의 외측 방향으로 파일에 측방압

을 가하면서 근관성형 하였다.

나. 3차원 영상의 획득과 분석

모든 치아는 술전, 술후에 Micro Computed-Tomography (SkyScan-1076, Skyscan n.v., Belgium)로 촬영해 절단면상을 얻었다. 촬영 조건은 다음과 같다. 관전압은 100kVp, 관전류는 100 μ A, 0.5mm 알루미늄 여과(filtration)를 이용하였고 촬영시간은 2400ms이었으며, 화소크기는 11.80 μ m였다. 한 치아당, 35 μ m 간격으로 약 300개의 절단면 상을 얻었다.

근관 성형 결과는 danger zone 폭경의 변화량을 구해 평가하였다. 치근단 공에서 0.5mm 떨어진 지점에서부터 0.5mm 간격으로 술전과 술후의 절단면상을 Adobe Photoshop 6.0 (Adobe Systems Incorporated, USA)를 사용하여 중첩하였다. SkyscanTMCT-analyzer software (CTAn, CT Analyzer Skyscan n.v.[®])를 사용하여 중첩된 치아의 절단면 상에서 위험부위 (danger zone)의 치근 표면에서 근관 벽까지 술전, 술후의 최단거리를 측정하였다 (Figure.1). Gluskin 등이 사용한 방법을 이용해 0.001mm 단위까지 측정하였다¹⁵⁾.

3D-Max를 이용하여, 술전, 술후 그리고 중첩된 3차원 영상을 재구성 하였다.

다.통계 분석

danger zone 폭경의 변화량은 T-test와 one-way ANOVA를 이용하여 유의성 검정을 하였고 Tukey test를 이용하여 사후검정 하였다.

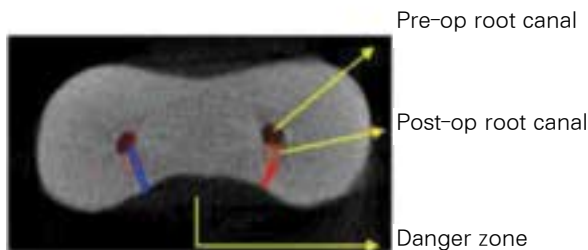


Figure 1. Pre-and Post-instrumentation canal images were superimposed and changes in root thickness were measured at distal side (danger zone) of the canal using the CTAn. Blue line is distance to external root surface pre-op and red line is post-op.

III. 결 과

1, 2, 3군의 술전, 술후의 danger zone의 두께(mm)와 폭경의 변화량(mm)은 Table 1과 Figure 2와 같다. 1군과 2군은 7.5~8.5mm 지점에서 유의성 있는 차이를 나타냈다(n=20, P<0.05). 1군과 3군은 3.5~6.0mm 지점에서 유의성 있는 차이를 나타냈다(n=20, P<0.05). 2군과 3군은 3.5~6.0mm 지점에서 유의성 있는 차이를 나타냈다(n=20, P<0.05). Figure 3, 4의 좌측에, MCT를 통해 얻은 상을 3차원적으로 재구성하여 놓았다. 좌측에서, 순서대로 술전, 술후, 중첩 한 뒤의 근관 모양을 나타내었다. 녹색은 술전, 빨강색은 술후를 나타낸다. 유의성을 보이는 지점의 절단면 중첩상 (superimposed images)은 Figure 3, 4의 오른쪽과 같다. 중첩상에서 근관의 검정색은 술전 근관의 형태이고 빨강색은 술후 근관의 형태를 나타낸다. 2군은 근관의 치관부 1/3부위에서, 3군은 근관의 중간 1/3 부위에서 1군보다 danger zone의 삭제량이 적었다.

IV. 총괄 및 고안

지난 수십 년 간 근관 성형 전, 후의 근관 형태 변화를 연구하기 위해 투명한Plastic models, 전자 현미경 관찰법 (scanning electron microscopic studies), 연속 절단법 (serial sectioning)등 여러 방법들이 사용되어 왔다. Plastic models은 silver cone을 주형으로 레진 블록 (resin block)을 만든 것으로 기구 성형 양상을 관찰하는데 있어 술전 근관의 모양이나, 크기, 경사도, 근관의 만곡 정

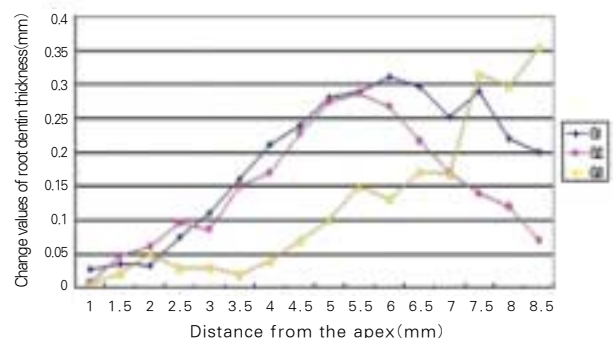


Figure 2. Change of root dentin thickness(mm) by canal preparation at danger zone before and after. At 7.5-8.5mm, significant differences were shown between group 1 and group 2(n=20, P<0.05). At 3.5-6mm, significant differences were shown between group 1 and group 3(n=20, P<0.05). At 3.5-6mm, significant differences were shown between group 2 and group 3(n=20, P<0.05).

Table 1. Change of root dentin thickness(mm) by canal preparation at danger zone (mean \pm S.D.). At 7.5~8.5mm, significant differences were shown between group1 and group2 (n=20, P<0.05). At 3.5~6mm, significant differences were shown between group1 and group3, 3.5~6mm level between group 2 and 3 (n=20, P<0.05).

(B): thickness of root canal dentin at danger zone before instrumentation.

(A): thickness of root canal dentin at safe zone after instrumentation.

(V): Change values of root dentin thickness by canal preparation at danger zone.

Distance from the apex(mm)

		1(mm)		1.5(mm)		2(mm)		2.5(mm)		3(mm)		3.5(mm)		4(mm)		4.5(mm)	
		Mean	S.D.	Mean	S.D.	Mean	S.D.	Mean	S.D.	Mean	S.D.	Mean	S.D.	Mean	S.D.	Mean	S.D.
G1	B	0.84	0.38	0.91	0.06	0.95	0.23	0.94	0.21	0.96	0.23	1.00	0.23	1.05	0.23	1.07	0.17
	A	0.81	0.36	0.88	0.28	0.91	0.21	0.86	0.24	0.85	0.27	0.84	0.25	0.84	0.24	0.83	0.25
	V	0.03	0.05	0.04	0.06	0.03	0.06	0.07	0.14	0.11	0.18	0.16	0.22	0.21	0.21	0.24	0.21
G3	B	0.72	0.19	0.74	0.24	0.73	0.27	0.80	0.27	0.82	0.33	0.87	0.38	0.86	0.35	0.86	0.34
	A	0.71	0.18	0.69	0.24	0.67	0.28	0.71	0.26	0.74	0.32	0.72	0.41	0.69	0.41	0.63	0.37
	V	0.01	0.03	0.05	0.73	0.06	0.08	0.10	0.13	0.09	0.14	0.15	0.15	0.17	0.16	0.23	0.13
G4	B	0.61	0.19	0.74	0.21	0.83	0.25	0.85	0.25	1.02	0.40	1.01	0.30	1.06	0.33	1.08	0.30
	A	0.60	0.19	0.72	0.23	0.78	0.22	0.82	0.25	0.91	0.32	0.98	0.33	1.02	0.32	1.00	0.35
	V	0.01	0.06	0.02	0.04	0.05	0.07	0.03	0.06	0.11	0.31	0.02	0.05	0.04	0.08	0.07	0.09

		5(mm)		5.5(mm)		6(mm)		6.5(mm)		7(mm)		7.5(mm)		8(mm)		8.5(mm)	
		Mean	S.D.	Mean	S.D.	Mean	S.D.	Mean	S.D.	Mean	S.D.	Mean	S.D.	Mean	S.D.	Mean	S.D.
G1	B	1.06	0.18	1.05	0.19	1.15	0.28	1.23	0.37	1.19	0.28	1.24	0.26	1.33	0.29	1.42	0.24
	A	0.78	0.25	0.76	0.28	0.84	0.37	0.93	0.50	0.94	0.44	0.95	0.38	1.11	0.41	1.21	0.34
	V	0.28	0.21	0.29	0.18	0.31	0.19	0.30	0.20	0.25	0.21	0.29	0.19	0.22	0.18	0.20	0.19
G3	B	0.00	0.34	0.94	0.30	1.04	0.20	1.19	0.21	1.31	0.21	1.37	0.20	1.38	0.25	1.37	0.28
	A	0.63	0.40	0.65	0.36	0.78	0.33	0.98	0.23	1.14	0.28	1.23	0.26	1.27	0.30	1.30	0.27
	V	0.27	0.11	0.29	0.10	0.27	0.17	0.22	0.13	0.17	0.16	0.14	0.15	0.12	0.14	0.07	0.17
G4	B	1.11	0.29	1.20	0.33	1.17	0.30	1.25	0.37	1.30	0.41	1.37	0.54	1.36	0.54	1.59	1.00
	A	1.01	0.32	1.01	0.33	1.04	0.32	1.08	0.38	1.17	0.44	1.05	0.43	1.06	0.40	1.13	0.34
	V	0.1	0.12	0.2	0.13	0.13	0.14	0.17	0.15	0.13	0.16	0.31	0.47	0.30	0.48	0.45	0.98

도를 동일화시킨 후에 실험을 시행할 수 있으나 레진 블록을 이용해 실험을 할 경우 모의로 만들어 놓은 근관의 형태가 실제 근관과 달리 단순하게 만들어 졌고 실험 결과를 이차원적 평면에서만 비교해야 한다. 또한 레진의 강도가 상아질보다 더 부드러우며, 근관 성형시에 기구와 레진 사이에 마찰로 인해 열이 발생하며 이에 의해 레진 블록이 연화된다. 이렇게 레진 블록이 연화된 경우에는 레진이 기구의 삭제날에 달라 붙어서 삭제력을 감소시키며, 기구의 운동을 제한시켜 기구의 파절이나 기구로 상아질을 삭제할 때와 다른 양상을 초래할 수 있다¹⁶⁾. 연속 절단법은 치아를 수평면을 따라서 자른 뒤, stone muffle 내에 다시 모아 술전, 술후의 결과를 비교하는 방법인데, 파괴적인 방법이며, 관찰하려는 수평면의 수를 늘리면 근관의 길이, 연속성, 만곡도

가 감소한다. 따라서 술전에 미리 결정한 몇 면만 한정해서 봐야 한다는 한계가 있다.

이전 방법의 한계를 극복해 근관을 성형한 결과를 비교하는 혁신적인 방법 한가지가 microcomputed tomography (MCT)를 이용한 것이다. 본 연구에는 MCT (SkyScan 1076, Skyscan n.v., Belgium)를 사용해 근관 성형 전후 근관 형태를 비교하였다. MCT를 사용해 실험을 하면 치아를 파괴하지 않고 어떤 부위든 관찰할 수 있으며 이를 이차원적, 삼차원으로 시각화할 수 있다. 또 3차원상에서, 근관 성형 전후의 치아의 내, 외부와 관련된 신뢰할 수 있는 양적 데이터를 얻을 수 있고 정량적 분석도 가능하다. 그러나 MCT를 사용해서 얻은 이미지를 과대 해석하지 않도록 주의해야 한다. 이미지를 형성하는 과정에서 날카로운 에지

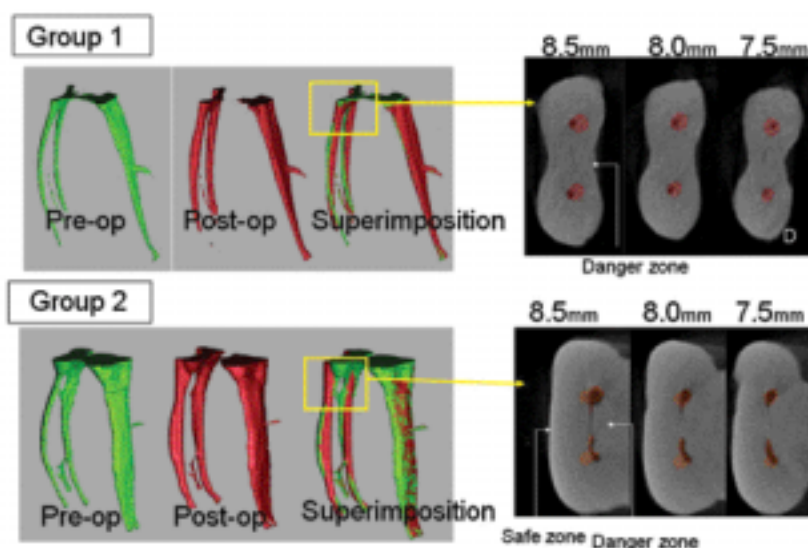


Figure 3. Comparison of group 1 and 2. The reconstructed 3-D root canal system before and after preparation is shown and superimposed cross-section images, which shows significant difference at 7.5-8.5mm level, are also shown. In group 2, more dentin was removed in the safe zone than in the danger zone at coronal 1/3 level.

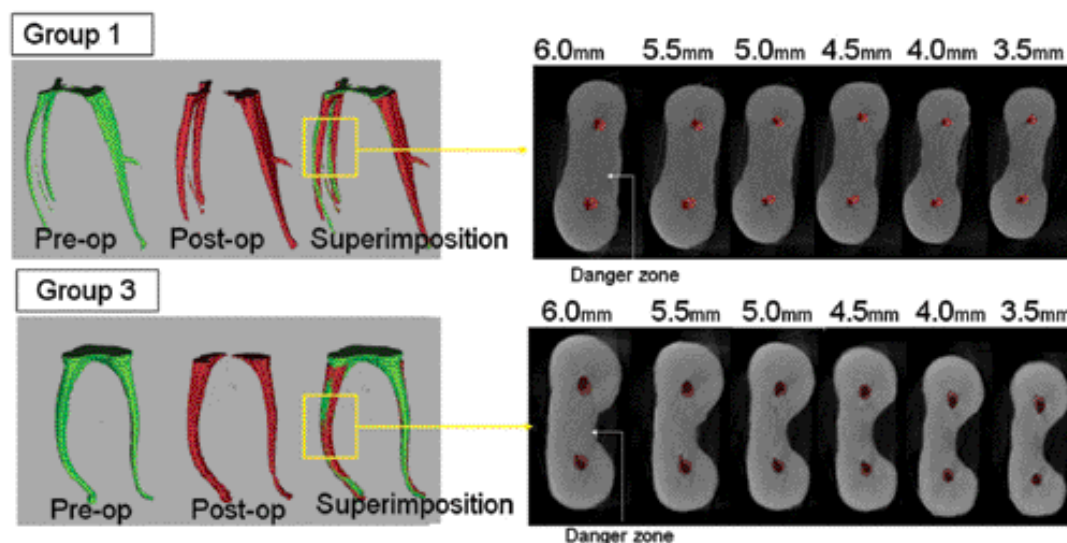


Figure 4. Comparison of group 1 and 3. The reconstructed 3-D root canal system before and after preparation is shown and superimposed cross-section images, which shows significant difference at 3.5-6mm level, are also shown.

(edge) 부위가 과장되는 경향이 있고, 만약 근관이 해상도보다 작다면 재현된 이미지에서 어떠한 근관도 볼 수 없다. 또한 표면의 미세한 것들은 실제보다 더 날카롭게 나타난다. 따라서 3차원 영상의 정량적 분석시에는 조심스럽게 판독해야 한다¹⁷⁾. 본 실험에서 부피나 면적으로 치근의 내측면과 외측면의 치근 두께의 변화량을 측정하려 했으나, 부피나 면적을 사용시 치근의 내외측면의 경계를 결정하는 기준이 불분명하여 0.5mm 간격으로 절단면에서의 최단거리의 변화량을 구해서 비교하였다.

현재 기술적으로 달성할 수 있는 가장 높은 해상도는 5-

10 μ m 범위이다. SkyScan-1076는 10 μ m에 달하는 공간적 해상도를 가진다. 그러나, 실제의 해상도는 여러 요소에 의해 영향을 받는다. 따라서, 각 실험 시편에 따른 이상적인 해상도를 찾아야 한다. 근관과 치근 상아질 사이는 가파른 감쇠 (attenuation) 추이도를 나타내고, 근관 해부학 (root canal anatomy)이 Z축에서 점진적으로만 변하기 때문에 35 μ m 정도의 화소 크기로 쓸만한 품질의 이미지를 얻을 수 있다고 많은 실험에서 보고되고 있다^{18,19)}. 본 실험은 화소 크기 (pixel size)는 35.48 μ m, 슬라이스 두께는 35 μ m 로 촬영하였다.

MCT를 사용해 3차원 영상을 얻는 방법은 다음과 같다. 조사된 원뿔 형태의 X선이 치아를 투과하면, 반대측의 검출기에서 projection data를 얻게 된다. 이 값은 기계적으로 발생될 수 있는 농도의 변화와 상의 왜곡을 보상하고 이를 수학적 알고리즘에 의거하여 역투사 (filtered back projection)함으로써 각각의 화소 (pixel)에 대한 농도값을 디지털화된 수치로 변환시키고 수백 매에 이르는 수많은 횡단면 상을 얻는다¹⁴⁾. 이렇게 얻어진 상은 V-works, 3D-Max 등 3차원 재구성 소프트웨어를 사용해 재구성한다. 본 실험에서는 3D-Max를 사용하여 3차원 영상을 획득하였다.

Abou-Rass은 anticurvature technique를 제안하였다⁶⁾. Abou-Rass의 논문에는 다음과 같은 방법으로 근관 성형을 해야 할 것을 제안하였다. 우선 기구의 비틀림 (torquing)을 최소화하기 위해 가능한 치근단 받침 (apical stop)까지 직선의 접근이 이루어도록 해야 한다. 두번째는 15번 파일을 넣고 찍은 방사선 사진으로 기구의 비틀림을 예상하고 근관의 만곡이나 근관 성형의 방향 등을 결정한다. 셋째, 파일은 삽입하기 용이하고 막히지 않게 미리 만곡 (precurve)을 준다. 만곡된 근관은 anticurvature filing 한다. 넷째, 과도한 circumferential filing이나 협소한 치수개방은 천공이나 치근벽의 stripping을 만들 수 있으므로 피해야 한다. 다섯째, 근관입구는 1번이나 2번 peeso reamer의 적절한 사용으로 넓힐 수 있으나 근관내로 3mm이상 넣지 말고 항상 전동 기구 사용 후에는 수동 기구로 근단 확인을 해주고 근관 벽을 다듬어 준다.

이상과 같은 Abou-Rass⁶⁾에 의해서 주장된 anticurvature technique은 몇몇 연구에서 그 효과를 평가했었다^{20,21)}. Lim 등에 의한 실험에서는 anticurvature technique이 효과가 없다는 결과를 얻었다. 그러나, Lim 등의 실험에서는 danger zone 폭경의 변화량을 근관 성형하지 않은 대조군에서 얻은 danger zone 폭경과 anticurvature technique으로 근관 성형한 치아의 danger zone 폭경을 가지고 비교하였다. 또한 치근단에서 5mm, 8mm 지점에서만 danger zone 폭경의 변화량을 측정하였다. Kessler 등에 의한 실험은 anticurvature technique이 효과가 있다는 결과를 얻었다. 그러나, round bur와 Gate Glidden bur를 사용해 근관의 상단 1/2 - 1/3을 확대한 후 근관 성형을 하였다. Lim의 실험처럼 근관 성형을 하지 않은 대조군과 근관 성형한 다른 실험 치아의 danger zone 폭경을 가지고 삭제량을 구하였고, 치근 분지부에서 2, 4mm 하방 지점에서만 폭경의 변화량을 측정하였다. 제한된 소수의 위치에서만 비교한 경우 근관의 전 길이의 변화된 양상을 정확히 알 수 없으며 본 실험에서와 같이 근관 성형 결과가 특정 지점에서만 일어난 경우는 이를 발견하지 못 할 수 있다. 본 연구에는 Abou-Rass가 제시한 방법대로 근관 성형을 한 뒤 근관을 0.5mm 간격으로 모든 위치에서 치질의 손실 없이 동일 치

아의 술전, 술후 danger zone 폭경의 변화량을 측정하였다. 파일을 미리 구부린 뒤에 anticurvature technique을 사용한 2군은 1군과 비교해 7.5-8.5mm 부위에서만 유의성 있는 차이를 나타냈다. 이는 치관부에서는 술자의 의도대로 근관 성형의 방향성을 부여할 수 있으나 치근단 부위로 갈수록 기구 자체의 유연성에 더 의존해서 근관 성형이 이루어 지기때문인 것으로 생각된다.

니켈 티타늄 파일로 anticurvature technique을 사용한 경우는 스테인레스 강 파일로 circumferential filing이나 anticurvature technique을 사용한 실험군들과 비교해, danger zone의 3.5mm에서부터 6.0mm 지점에서 유의성 있게 삭제량이 작았다. 이것은 니켈 티타늄 파일이 스테인레스 강 파일보다 더 유연하고 중심을 잘 유지하고, 치근 상아질을 적게 삭제하기 때문이다¹⁹⁾.

만곡된 근관 성형시 파일의 삭제 방향에 변화를 주는 방법은 술자에 의해서 조절되기가 어렵다. 특히 근관이 좁아져 있는 경우에는 더 그러하다. 따라서, 본 실험 결과, 성형 방법에 의한 영향보다는 사용하는 파일의 재질에 의해 더 많은 영향을 받는 것으로 관찰되었다. 파일이 원래의 형태로 돌아가려는 성질을 “기구의 restoring force” 라고 한다. 근관 성형 기구의 이러한 성질 때문에, 만곡된 근관을 성형할 경우 위치에 따라 내측 또는 외측으로 편향되어 삭제된다고 보고되었으²²⁾, 본 실험에도 비슷한 결과가 나왔다.

현재 만곡된 근관에서 니켈 티타늄 파일과 스테인레스 강 파일을 사용한 anticurvature filing motion의 효용성에 관한 연구는 부족한 실정이다. 본 실험은 자연치를 사용했기에 실험 치아가 모두 똑같이 동일한 조건은 아니었다. 또한 한 명의 술자에 의해 근관 성형을 했더라도 동작 자체를 객관화할 수 없다는 한계가 있었다. 따라서, 이러한 한계를 극복한 좀 더 객관화된 연구가 필요하겠다.

V. 결 론

이번 연구의 목적은 MCT를 사용해 스테인레스 강 파일과 니켈 티타늄 파일을 사용해 anticurvature filing의 효용성을 평가해 보는 것이다. 이 실험에서는 발거된 사람의 하악 대구치의 근심 근관을 스테인레스 강 파일과 니켈 티타늄 파일로 anticurvature filing을 시행한 뒤 danger zone의 삭제량을 비교하였고 결과는 다음과 같다.

1. 스테인레스 강 파일을 사용한 2군은 1군에 비해 danger zone의 7.5~8.5mm에서만 삭제량이 작았다 ($p<0.05$).
 2. 니켈 티타늄 파일을 사용한 3군은 스테인레스 강 파일을 사용한 1군과 2군 모두에서 danger zone의 3.5~6.0mm에서 삭제량이 작았다 ($p<0.05$).
- 위의 결과로 볼 때, 스테인레스 강 파일을 사용해 cir-

cumferential filing으로 근관 성형한 것보다, 스테인레스 강 파일을 사용해 anticurvature filing으로 근관 성형한 경우가 danger zone의 치관부 1/3 (7.5~8.5mm)의 변화량이 적었다. 스테인레스 강 파일을 사용해 circumferential filing 또는 anticurvature filing으로 근관 성형한 것보다 니켈 티타늄 파일을 사용하여 anticurvature filing으로 근관 성형한 경우는 danger zone의 중간 1/3 (3.5~6.0mm)의 변화량이 적었다

참고문헌

- Schilder H. Clean and shaping the root canal. *Dent Clin North Am* 18: 269-296, 1974
- K. Bishop, P. M. H. Dummer A comparison of stainless steel Flexofiles and nickel-titanium NiTiFlex files during the shaping of simulated canals. *Int Endod* 30: 25-34, 1997
- Schneider SW. A comparison of the canal preparations in straight and curved root canals. *Oral surg* 32: 271-275, 1971.
- Weine F, Kelly RF, Lio PJ. The effect of preparation procedures on original canal shape and on apical foramen shape. *J Endoo* 8: 255-262, 1975
- Meister F, Lommel TJ, Gerstein H. Endodontic perforation which resulted in alveolar bone loss. *Oral Surg Oral Med Oral Pathol* 47(5): 467-470, 1979
- Abou-Rass M, Frank AL, Glick DH. The anticurvature filing method to prepare the curved root canal. *J Am Dent Assoc* 101(5): 792-794, 1980
- Goerig AC, Michelich RJ, Schultz H. Instrumentation of root canals in molar using step-down technique. *J Endod* 8: 550-554, 1982
- Walia HM, Brantley WA, Gerstein H. An initial investigation of the bending and torsional properties of Nitinol root canal files. *J Endod* 14: 346-351, 1988
- Glosson CR, Haller RH, Dove SB, del Rio CE. A comparison of root canal preparation using Ni-Ti hand, Ni-Ti engine-driven, and K-Flex endodontic instruments. *J Endod* 21 (3): 146-151, 1995
- S. A. Thompson, P. M. H. Dummer Shaping ability of Hero 642 rotary nickel-titanium instruments in simulated root canals. *Int Endod* 33: 248-254, 2000
- Tachibana H, Matsumoto K. Application of x-ray computed tomography in endodontics. *Endod Dent Traumatol*. 1990.Feb; 6(1): 16-20
- R. Blake Nielsen, abdalmajeid M Microcomputed tomography: An advanced system for detailed endodontic research 21: 561-568, 1995
- Gambill James M, Marden Alder. Comparison of nikel-titanium and stainless steel hand file instrumentation using computed tomography *J Endod* 22: 369-375, 1996.
- J. S. Rhodes, T.R. Pitt Ford Micro-computed tomography: a new tool for experimental endodontology *Int Endod* 32: 165-170, 1999
- Gluskin AH, Brown DC. A reconstructed computed tomographic comparison of Ni-Ti rotary GT files versus traditional instruments in canals shaped by novice operators *Int Endod J*.2001.sep :34(6):476-84
- Schäfer E. Shaping ability of Hero 642 rotary nikel-titanium insruments and stainless steel hand K-Flexofiles in simulated curved root canals. *Oral Surg Oral Med Oral Pathol Oral Radilo Endod* 92: 215-220, 2001.
- Peter T. Esposito, Charles J. Cunningham. A comparison of canal preparation with nickel-titanium and stainless steel instrumentation *J Endod* 21: 173-176, 1995
- Peters OA, Laib A, Rueggsegger P, Barbakow F. Three-dimensional analysis of root canal geometry by high resolution computed tomography. *J Dent Res* 79(6): 1405-1409, 2000
- Bergmans L, Van Cleynenbreugel J, Wevers M. A methodology for quantitative evaluation using micro-computed tomography. *Int. Endod J*. 2001 Jul : 34(5) : 390-8
- Lim SS, Stock CJ. The risk of perforation in the curved canal : anticurvature filing compared with the step-back technique. *Int Endod J* 20(1): 33-39, 1987
- Joel R. Kessler, Donald D. Peters. Comparison of the relative risk of molar root perforation using various endodontic instrumentation techniques. *J Endod* 9: 439-447, 1983
- David A. Kosa, Gordon Marshall An analysis of canal centering using mechanical instrumentation techniques *J Endod* 25: 441-445, 1999

국문초록

만곡된 근관 성형시 스테인레스 강 파일과 니켈 티타늄 파일의 anticurvature filing 영향

김의성^{1,2} · 김현정¹ · 서덕규¹ · 노병덕^{1,2*}연세대학교 치과대학 ¹보존학교실, ²구강과학연구소

본 실험은 발거된 하악 대구치의 근심 근관을 스테인레스 강 K 파일과 니켈 티타늄 전동식 파일로 근관 성형했을 때 anticurvature filing 방법의 효용성을 평가하고자 했다.

30개의 발거된 하악 대구치 60개의 근심근관을 성형 방법과 기구에 따라 3개의 군으로 나누고 근단부 근관을 30번 크기로 일정하게 확대하였다. 1군은 스테인레스 강 K 파일을 사용해 circumferential filing technique을, 2군은 스테인레스 강 K 파일을 사용해 anticurvature filing technique을 3군은 니켈 티타늄 ProFile 06 series를 사용해 anticurvature filing technique으로 근관을 성형하였다. MCT를 이용해 얻은 술전, 술후 절단면 상을 중첩해 치근단 공에서 1mm 떨어진 지점에서부터 0.5mm 간격으로 위험부위 (danger zone)의 삭제량을 비교하였다. micro-computed tomography system (skyscan-1076, SKYSCAN, Antwerpen, Belgium)을 이용해 얻은 술전, 술후 절단면 상을 중첩해 치근단 공에서 1mm 떨어진 지점에서부터 0.5mm 간격으로 위험부위 (danger zone)의 삭제량을 비교하였다. danger zone 폭경의 변화량은 one-way ANOVA를 이용하여 유의성 검정을 하였고 Tukey test를 이용하여 사후검정 하였다.

그 결과, 스테인레스 강 파일을 사용한 경우 circumferential filing으로 근관 성형한 것보다, anticurvature filing으로 근관 성형한 경우가 치관부 1/3부위(7.5~8.5mm)의 danger zone의 삭제량이 유의성 있게 적었고 ($P<0.05$), 니켈 티타늄을 사용하여 anticurvature filing으로 근관 성형한 경우는 danger zone의 중간 1/3 부위 (3.5~6mm)의 삭제량이 유의성 있게 적었다 ($P<0.05$). 니켈티타늄을 사용하여 anticurvature filing으로 근관 성형한 경우, 스테인레스 강 파일을 사용하여 anticurvature filing으로 근관 성형한 경우보다 3.5~6mm의 삭제량이 유의성 있게 적었다 ($P<0.05$).

주요단어: 만곡 된 근관, anticurvature technique, K file, Ni-Ti file