

## C-shaped canal의 절단면 분석을 통한 근관형태의 변화와 근관과 치아외벽간의 최소거리 분석에 관한 연구

송병철 · 조용범\*

단국대학교 치과대학 보존학교실

### ABSTRACT

#### CROSS-SECTIONAL MORPHOLOGY AND MINIMUM CANAL WALL WIDTHS IN C-SHAPED ROOT OF MANDIBULAR MOLARS

Byung-Chul Song, Yong-Bum Cho\*

*Department of Conservative Dentistry, College of Dentistry, Dankook University*

The C-shaped canal system is an anatomical variation mostly seen in mandibular second molars, although it can also occur in maxillary and other mandibular molars. The main anatomical feature of C-shaped canals is the presence of fins or web connecting the individual root canals. The complexity of C-shaped canals prevents these canals from being cleaned, shaped, and obturated effectively during root canal therapy, and sometimes it leads to an iatrogenic perforation from the extravagant preparation.

The purpose of this study was to provide further knowledge of the anatomical configuration and the minimal thickness of dentinal wall according to the level of the root.

Thirty extracted mandibular second molars with fused roots and longitudinal grooves on lingual or buccal surface of the root were collected from a native Korean population. The photo images and radiographs from buccal, lingual, apical direction were taken. After access cavity was prepared, teeth were placed in 5.25% sodium hypochlorite solution for 2 hours to dissolve the organic tissue of the root surface and from the root canal system. After bench dried and all the teeth were embedded in a self-curing resin. Each block was sectioned using a microtome (Accutom-50, Struers, Denmark) at interval of 1 mm. The sectioned surface photograph was taken using a digital camera (Coolpix 995, Nikon, Japan) connected to the microscope. 197 images were evaluated for canal configurations and the minimal thickness of dentinal wall between canal and external wall using 'Root Thickness Gauge Program' designed with Visual Basic.

The results were as follows:

1. At the orifice level of all teeth, the most frequent observed configuration was Melton's Type C I (73%), however the patterns were changed to type C II and C III when the sections were observed at the apical third. On the other hand, the type C III was observed at the orifice level of only 2 teeth but this type could be seen at apical region of the rest of the teeth.
2. The C-shaped canal showed continuous and semi-colon shape at the orifice level, but at the apical portion of the canal there was high possibility of having 2 or 3 canals.
3. Lingual wall was thinner than buccal wall at coronal, middle, apical thirds of root but there was no statistical differences. [J Kor Acad Cons Dent 32(1):37-46, 2007]

**Key words:** C-shaped Canal, Morphology, Mandibular Molar, Canal Wall Width, Configuration

\* Corresponding Author: Yong-Bum Cho

Department of Conservative Dentistry  
College of Dentistry, Dankook University  
7-1 Shinbu-dong, Cheonan, Korea  
Tel: 82-41-550-1966 Fax: 82-41-550-1963  
E-mail: raindrop@dku.edu

- Received 2007.1.23., revised 2007.1.25.,  
accepted 2007.1.27. -

## I. 서 론

근관계의 세정과 형성 그리고 근관충진을 본질적으로 잘 하기 위해서는 근관의 형태를 완전히 숙지하여야 하며 치수강의 해부학적인 이해가 필수적이다. 하나의 치근단공을 가진 하나의 단순한 근관을 가진 치근은 예외라 여겨지므로 일반적인 근관이 아닌 생소하고 변이적인 근관 형태를 인지하고 있는 것은 근관치료를 하는데 있어 초석이다<sup>1)</sup>. 즉 치수강을 3차원적으로 올바르게 이해하지 못할 경우, 근관치료를 실패를 야기하는데 이는 진단이나 치료의 단계에서 혼란을 가져오기 때문이다. 하악 제 2대구치는 외형상이나 방사선 사진상으로 하악 제 1대구치의 외형과 유사한 형태를 가지나 치근의 이개도에서 서로 다른 양상을 흔히 보인다.

하악 제 2대구치에서 많이 보이는 C-shape 근관은 그 형태가 fin이나 web모양의 근관이 존재하여 각 근관을 연결하는 양상을 지니고 있는데, 이때 근관입구에서 두 개의 근관을 180°의 호(arc)형태로 잇는 리본형의 개구부를 연출한다. 이 근관은 전형적으로 치근이 협측이나 설측에서 융합된 치아에서 발견되며, 치수강저(floor of pulp chamber)는 매우 깊게 위치해 있고 특이한 해부학적 모양을 갖는다. 이는 백악질의 침착으로 형성되거나 Hertwig's epithelial sheath의 이개부로의 융합실패로 인해 발생한다고 알려져 있다<sup>2)</sup>. C-shape 치아의 근관형태는 전 근관을 통한 근관들의 수와 형태가 다양하여 임상가들이 근관치료를 행하는데 어려움을 주고 있다.

근관형태는 임상적인 치관형태로는 예측 및 판단이 불가능하며 방사선 사진상으로도 제한된 정보만을 얻을 수 있어 다양하고 비정상적인 변이의 근관형태를 분석하기 위한 많은 연구가 행해지고 있다. 이를 위해 치아를 파괴하거나 손상시키지 않는 방사선사진을 이용하는 방법<sup>3-5)</sup>, 수직이나 수평방향으로 치아를 연마하여 육안 및 현미경을 이용하는 방법<sup>6)</sup>, latex rubber<sup>7,8)</sup>을 치수강에 주입하여 근관형태를 분석하는 방법, polyester resin cast replica<sup>9,10)</sup>를 이용한 방법, 조직학적 단면을 이용하는 방법 등으로 근관형태를 연구해 왔으며, 최근엔 치아를 3차원으로 재구성하는 tomography를 이용한 방법<sup>11)</sup>도 사용되어지고 있다.

C-shape 근관의 복잡한 근관계는 적절한 세정, 성형, 충전을 어렵게 해 근관치료를 성공을 어렵게 하는 요인으로 알려져 있으며 근관 성형된 치아를 조직학적으로 연구할 때 치근단 부위나 서로 연결된 근관부에 제거하지 못한 잔사가 있고 또 기구가 도달하지 못한 근관을 관찰 할 수 있다. 또 근관의 형태가 불규칙하고 치아외면과 근관사이의 상아질의 두께가 얇아 근관 성형과 post 제작하려 할 때 strip

perforation의 위험이 있다. Weine 등<sup>12)</sup>은 근관전체로의 기구도달과 완전한 세정이 어렵기 때문에 C-shape 근관의 치료의 성공률은 일반적인 해부학적 근관을 갖는 하악 대구치보다 낮으며 근관입구 탐색 시 천공의 가능성이 높아 이를 방지하기 위해서는 해부학적인 구조를 정확히 이해하여 형태 변화를 빠르게 인지하는 것이 성공적인 근관치료를 위해서 중요하다고 하였다. 여러 문헌보고들을 고찰해 볼 때 우리나라는 지역적, 유전적 요인으로 C-shape 근관의 발현이 높은 것<sup>13)</sup>으로 보고되고 있으며 또한 임상에서 C-shape 근관의 치료는 근관치료에서 큰 비중을 차지하고 있어 그만큼 술자와 환자 모두에게 어려움을 주고 있다. 이에 본 실험에서는 C-shape 근관의 근관형태의 올바른 이해를 돕기 위해 절단면 분석을 통해 치근의 높이적인 위치에 따른 근관형태의 변화 및 근관과 치아외벽간의 최소 거리를 분석하였다.

## II. 연구재료 및 방법

### 1. 연구 재료

단국대학교 치과대학 부속병원에 내원한 환자 중에서 치주적인 원인으로 발견되어 치관과 치근 형태가 건전한 하악 제 2 대구치중 치근이 융합되고 협측이나 설측에 구(groove)가 있는 치근을 가진 치아를 30개 선별하였다. 심한 우식이나 파절 또는 수복이 되어 있는 치아는 연구 대상에서 제외하였다.

### 2. 연구 방법

#### 가. 치아 처리

선별된 30개의 치아를 Ultrasonic scaler을 이용하여 치근면 위에 부착된 치석과 착색을 제거하고 5% 차아염소산 나트륨용액에 2시간동안 담구어 외부에 부착되어 있는 연조직을 제거 하였다. 술 전 방사선 사진에 해당하는 협측, 설측 방향의 방사선 사진을 촬영하고 나중의 참고를 위하여 디지털 카메라를 수술용현미경에 연결하여 협측, 설측, 치근단부의 사진을 촬영하였다.

#### 나. 절단면 분석

##### 1) 치수강저 상의 촬영

치수강저 1 mm 상방에서 치관부를 삭제하고 치수강과 근관 내 유기조직을 제거하기 위해 2시간 동안 5% 차아염소산 나트륨용액에 담근 후 흐르는 물에 씻고 치수강저의 상을 촬영하였다.

## 2) 시편제작 및 부위별 절단면 촬영

자가 중합형 교정용 레진 (Orthodontics resin, Dentsply/Caulk, U.S.A.)을 이용하여 치관부를 제거한 치아를 매몰한 후 각 시편을 Accutom-50 (Struers, Denmark)에 고정시켜 1 mm 간격으로 절단, 연마한 후 얻은 각 면의 상을 촬영하여 Melton의 근관 유형 분류법<sup>9)</sup>으로 근관형태의 변화를 연구하였다 (Figure 1).

### Melton의 근관 유형 분류

C I : Any C canal outline without any separation (Continuous C-shaped canal).

C II : Dentin separated one distinct canal from a buccal or lingual C-shaped canal in the same section (Semicolon (;) shaped canal).

C III : 2 or more discrete and separate canals.

C IV : Single round oval canal.

## 3) 최소 근관벽 측정

30개 치아에서 촬영한 197개의 치아단면을 본 외국에서 Visual Basic으로 제작한 'Root Thickness Gauge Program'을 이용하여 부위별 근관과 치아외벽간의 최소거리를 측정, 분석하였다 (Figure 2).

## Ⅲ. 연구결과

### 1. 근관형태 분석

30개의 C-shape 근관 절단하여 얻은 197개의 상을 치아별로 분석, 분류해 보면 Table 1과 같다.

1. 근관입구 (orifice)에서는 C I 이 가장 많이 (73%) 관찰되었으나 치근단부로 갈수록 근관형태의 다양한 변화를 보여 C II 와 C III 의 근관형태가 많이 관찰 되었으며 (Table 2), 11개의 (36%)치아에서는 근관입구에서 치

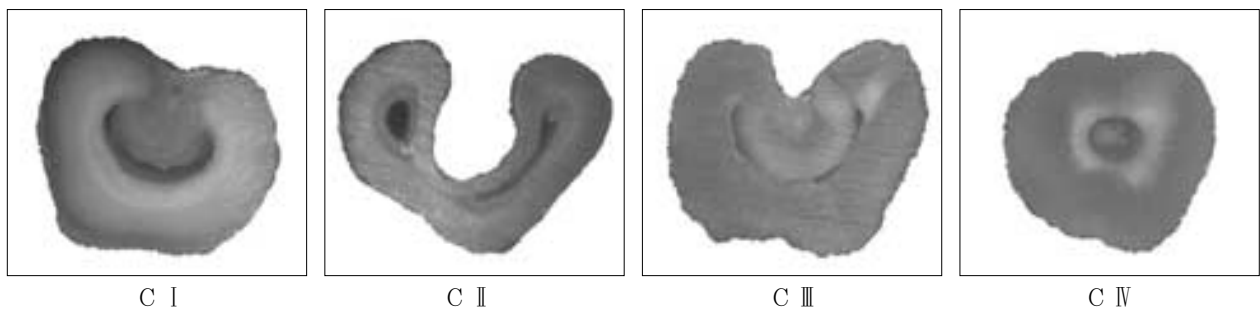


Figure 1. Classification of the canal configuration.

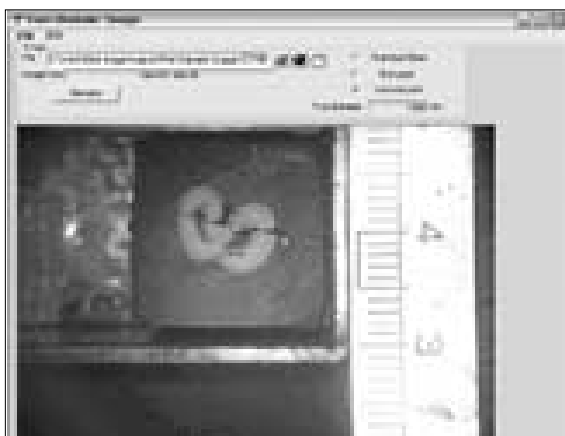

Figure 2. Computer program, measuring minimum wall thickness.

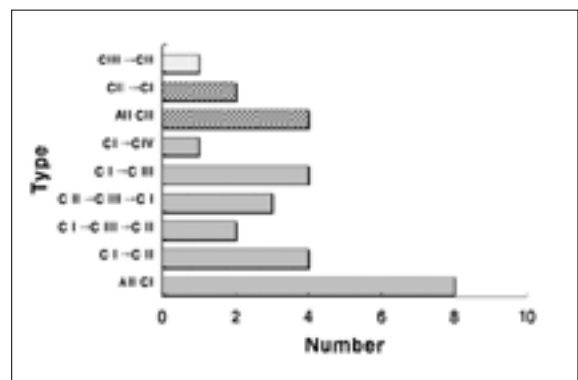


Figure 3. The transfiguration of the canal.

**Table 1.** The transfiguration of canals at different levels

No.	Level							
	Coronal						Apical	
1	C I	C I	C I	C I	C I	C I	C I	C I
2	C I	C I	C I	C I	C I	C I	C I	C I
3	C III	C III	C II	C II	C II	C II		
4	C I	C I	C III	C III	C III	C II	C II	
5	C I	C I	C I	C I	C III	C III	C III	
6	C I	C I	C II	C II	C II	C II		
7	C II	C II	C II	C II	C II	C I		
8	C I	C I	C I	C I	C I	C I		
9	C II	C II	C II	C I	C I			
10	C I	C I	C III	C II	C II			
11	C I	C I	C I	C IV	C IV	C IV	C IV	C IV
12	C I	C I	C I	C I	C I	C III	C III	
13	C I	C I	C I	C II	C III			
14	C I	C I	C III	C III	C III	C III	C III	
15	C III	C III	C III	C III				
16	C I	C I	C I	C III	C I	C I		
17	C I	C I	C I	C I	C II			
18	C II	C II	C II	C II	C II	C II	C II	
19	C I	C I	C I	C II	C II	C I	C I	
20	C I	C I	C I	C I	C I			
21	C I	C I	C I	C I	C I	C I	C I	
22	C II	C II	C II	C II	C II	C II		
23	C I	C I	C I	C I	C I	C I		
24	C I	C I	C III	C III	C III			
25	C I	C I	C I	C I	C II	C II		
26	C II	C II	C II	C II	C II			
27	C I	C I	C I	C I	C I	C I		
28	C I	C I	C I	C I	C III	C III	C III	
29	C I	C I	C I	C I				
30	C II	C II	C II	C II	C II	C II		

**Table 2.** Number of specific canal type at different levels

Type	Orifice	Level		
		Middle	Apical 3 mm	Apical 1 mm
C I	22	16	10	8
C II	6	9	13	12
C III	2	4	6	9
C IV		1	1	1

**Table 3.** Tooth without any change of configuration

Unchanged (from subpulpal to apical)	Number of C-shaped canals
C I	7
C II	3
C III	1
Total	11

근단부까지 근관형태의 변화를 보이지 않았다 (Table 3). 근관입구에서 단지 2개의 치아에서 나타난 C III type은 치근단부로 갈수록 높은 발현빈도를 나타내었다.

2. C-shape 근관은 근관입구부에서는 continuous 또는 semicolon canal을 가지나 치근단부위로 갈수록 2개나 3개의 근관을 가지는 경우가 많았다.

## 2. 근관과 치아외벽간의 최소거리를 분석

**Table 4.** Minimum wall thickness at buccal side (mm)

	Subpulpal	Middle	Apical 3 mm	Apical 1 mm
1	2.501	1.561	1.452	1.034
2	2.544	1.717	1.096	0.610
3	2.283	1.751	1.173	0.981
4	2.108	1.392	0.877	0.686
5	2.278	2.159	1.159	0.579
6	2.404	2.043	1.630	0.655
7	2.581	1.398	0.965	0.496
8	2.614	2.237	1.005	0.853
9	1.661	1.385	0.682	0.737
10	2.036	1.764	1.127	1.019
11	2.274	2.069	1.380	1.041
12	2.494	2.187	1.200	0.360
13	2.425	1.928	1.512	1.070
14	2.125	2.005	1.165	1.124
15	1.971	1.594	1.352	1.185
16	2.304	1.719	0.895	0.510
17	2.062	1.590	1.129	0.673
18	1.975	1.386	0.860	0.698
19	2.436	1.987	1.128	0.864
20	2.006	1.652	1.252	0.754
21	2.395	1.437	0.968	0.807
22	2.134	1.185	1.102	0.556
23	2.370	1.800	1.038	0.905
24	2.428	1.902	1.355	1.085
25	1.977	1.732	0.889	0.730
26	2.573	1.064	0.865	0.762
27	2.175	2.374	1.724	1.313
28	1.832	1.701	1.069	0.864
29	2.479	2.137	2.010	1.425
30	2.225	1.391	1.120	0.761
Mean value	2.260	1.74	1.17	0.84

**Table 5.** Minimum wall thickness at lingual side (mm)

	Subpulpal	Middle	Apical 3 mm	Apical 1 mm
1	1.763	1.443	1.093	1.304
2	1.897	1.455	0.561	0.285
3	2.194	1.507	0.850	0.531
4	1.991	1.184	0.540	0.387
5	2.136	1.425	0.539	0.373
6	1.952	1.563	0.659	0.320
7	2.373	1.335	0.942	0.451
8	2.237	2.100	0.970	0.668
9	1.578	1.355	0.961	0.357
10	2.007	1.369	0.566	0.379
11	2.164	1.660	1.239	0.950
12	2.244	1.925	0.296	0.133
13	2.237	1.668	0.726	0.371
14	1.880	1.604	0.571	0.881
15	1.594	1.208	0.940	0.46
16	2.112	1.095	0.482	0.409
17	2.003	0.842	0.465	0.359
18	1.632	1.006	0.724	0.495
19	1.914	1.498	0.528	0.432
20	2.094	1.130	0.525	0.447
21	2.233	1.614	0.826	0.449
22	1.953	0.655	0.360	0.331
23	2.432	1.594	0.890	0.509
24	2.305	1.653	0.832	0.846
25	1.794	0.836	0.763	0.267
26	2.197	1.490	0.614	0.772
27	2.143	1.943	1.353	0.996
28	2.024	1.618	0.751	0.477
29	2.106	1.653	0.816	0.542
30	1.859	1.234	0.812	0.692
Mean value	2.034	1.422	0.739	0.529

3. 협측 부위에서의 근관과 외벽간의 최소거리 값은 설측 부위에서 보다 큰 값을 나타내고 있으며 각각 치근단부로 갈수록 작은 값을 나타내고 있다.

### Ⅲ. 총괄 및 고안

1979년 Cooke와 Cox<sup>14)</sup>에 의해 단일 치근의 하악 제 2 대구치가 근관이 continuous slit로 연결된 C자형 근관형태가 근관치료 분야에 처음으로 소개된 이후 이 형태의 근관에 대한 많은 연구가 계속되고 있다.

C-shape 형태의 치아관 치근과 근관의 횡단면 형태에 대한 이름이며 여러 개의 분리된 근관입구를 가지는 대신에 C-모양 구치의 치수강은 근심 설측 선각에서 협측을 휘돌아 치수강의 원심측에서 끝나는 180도 (또는 그 이상) 궁형의 단일 리본 모양 근관입구를 가진다. 이는 백악질의 침착으로 형성되거나 Hertwig's epithelial sheath의 이개부로 융합실패로 인해 발생한다고 알려져 있다.

협측으로의 융합 실패의 결과로 설측에 구 (groove)가 형성되고 반대의 경우도 있으며, 협설측 양쪽으로의 융합 실패의 결과로 conical모양의 근관 형태를 갖는다<sup>15)</sup>. Melton

등<sup>9)</sup>은 polyester cast resin technique을 이용한 방법과 조직학적 연구에서 하악 제 2대구치의 모든 치근은 근심과 원심 치근사이의 융합을 보이는 occluso-apical groove가 관찰되었으며, 15개의 치아 중 8개는 협측에, 7개의 치아는 설측에 groove가 있다고 보고하였으며, Weine<sup>12)</sup>은 근관치료 된 하악 제 2대구치의 811개의 치아 중 62개인 7.6%가 C자형 치근형태를 보였고 설측구가 37개, 협측구가 16개였고 알 수 없는 경우가 9개였다고 설명하였다. C-shape 근관은 상악대구치나 하악 제 2대구치에서도 나타나나 주로 하악 제 2대구치에서 관찰되며<sup>16)</sup> 이러한 형태의 근관은 transverse anastomoses, lateral canal, apical delta 등이 존재<sup>2)</sup>하여 근관치료 성공의 중요한 요인인 근단부의 세정과 성형을 어렵게 하여 결국 근관치료의 실패를 일으켜 환자와 술자로 하여금 많은 어려움을 겪게 하고 있다. 따라서 C-shape 치아의 해부학적인 구조를 정확히 이해하는 것이 성공적 치료의 기회를 높이고 형태 변화에 대한 빠른 인지는 더 나은 근관성형과 충진을 가능하게 한다. Cooke과 Cox<sup>14)</sup>는 방사선 사진 상으로 C-shape 근관을 진단하는 것은 불가능하다고 설명하였는데 방사선사진상에서는 융합된 치근의 형태와 크기, 근심근관과 원심근관 사이에 존재하는 제 3근관의 존재만 확인 할 수 있기 때문이다. Weine<sup>12)</sup>은 근관의 file을 넣고 방사선사진을 촬영하면 치아에 대한 정보를 얻을 수 있다고 하였는데 이는 치근단부까지의 거리만 알려 줄 뿐 근관형태에 대해서는 알기 어렵다.

이러한 복잡한 근관형태의 분석을 위해 방사선 사진 상에서의 근관장 측정, 충진된 형태에 대한 임상적 연구, polyester resin cast replica<sup>9,10)</sup>와 조직학적 단면연구, 투명 표본 연구 등 많은 연구가 이루어져 왔다.

방사선사진을 이용한 방법<sup>3,4,5)</sup>은 치근내 주근관의 식별은 가능하지만 근관계의 복잡성을 보여주기가 어려운 2차원적인 사진만을 제공하며, polyester resin cast replica는 isthmus와 같은 협소한 부위로 레진이 들어갈 경우 찢어질 가능성이 있고 모든 근관의 분지부로 흘러 들어가지 않을 수도 있다. 조직학적 단면의 연구<sup>17)</sup>는 복잡하고 시간이 많이 소모되며 진행과정 중 다양한 artifact가 최종분석을 방해 할 수도 있다. 한편 투명표본은 전체 근관계를 보여주는 가장 믿을 만한 기술로 lateral canal, isthmus, apical delta 등 다른 복잡한 형태를 재현하여 보여줄 수 있다고 알려져 있다<sup>18,19)</sup>. 절단과 연마를 통한 근관형태의 연구는 disc나 stone을 이용해서 근관이 나타날 때까지 치아를 갈아내는 방법으로 대부분 수직방향으로 하나 많은 시간이 필요하고 주의를 기울이지 않을 경우 필요한 부위를 삭제, 연마하여 놓칠 수 있다. 본 실험에서는 근관입구에서 치근단부까지 근관형태의 변화와 근관과 치아외벽간의 최소의 거리를 분석하기 위하여 절단과 연마를 하여 실험하였다.

근관입구 아래 부위에서, C-shape 치아의 구조는 넓은

범위의 해부학적 다양성을 보였다. 이러한 복잡한 근관계를 설명하기 위해 여러 가지 분류법이 문헌을 통해 소개되어져 왔다. Vertucci<sup>18)</sup>는 영구치 근관의 해부학적인 형태를 hematoxylin dye를 이용한 투명표본을 제작하여 관찰한 결과 8가지 유형으로 분류하였으며, Melton 등<sup>9)</sup>은 치아단면 형태 (Figure 1)에 따라 C I은 나누어지지 않는 연속적인 'C'의 외곽선을 갖는 경우, C II는 C자형 근관의 협측이나 설측에 하나의 근관을 나누는 상아질을 가지는 'semi-colon' 형태이며, C III는 2개 혹은 3개의 분리된 근관을 가지는 경우이며, C IV는 전 근관을 통해 1개의 근관만을 갖는 형태로 분류하였다. 본 실험에서는 치질의 최소 두께를 측정하기위해 1 mm마다 치아의 단면을 1 mm간격으로 section하여 Melton의 정의를 사용하여 분류하였다.

C-shape 근관의 연구가 시작된 백인계에서 발현빈도가 2.7-8%<sup>9,14)</sup>로 비교적 적은 비중을 차지하고 있어 교과서나 문헌상에 잘 보고 되어 있지 않지만, 일본과 중국인의 경우는 31.5%의 높은 빈도를 보여 아시아계에서 많이 발현되는 형태임을 알 수 있다<sup>3,20)</sup>. 한편 레바논에서는 19.14%를 보이는데<sup>3)</sup> 이는 Cooke과 Cox<sup>14)</sup>에 의한 8%와 Yang 등<sup>20)</sup>에 의한 31.5%의 중간값을 레바논의 일부와 중동의 대부분을 차지하는 지역적인 위치와 관련지어 생각해 볼 때 극동부와 북아프리카의 중간적 위치라는 점을 보면 발현율이 지역적인 영향을 받는 것으로 볼 수 있다. 문헌보고들을 고찰해 볼 때 우리나라는 지역적, 유전적 요인으로 C-shape 근관의 발현율이 높은 것으로 보고되고 있으며<sup>13)</sup> 또한 임상에서 많은 C-shape 근관의 치아의 치료가 행해지고 있는 우리나라에서 이러한 치아의 형태분석에 대한 연구는 의미가 있을 것으로 사료된다.

Table 1의 부위별 근관형태의 변화 분석을 통해 C-shape 근관은 근관입구부에서는 continuous한 형태나 semicolon canal을 가지나 치근단으로 갈수록 2 개나 3 개의 근관을 가지는 경우가 많다는 것을 알 수 있었다. 술자는 근관와동 개방 후 file을 근관에 isthmus를 따라 움직였을 때 file이 움직이지 않을 때에는 근관이 독립적으로 나누어져 있다고 생각해야 한다. 이러한 isthmus의 존재는 C-shape 형태 치아의 근관치료를 어렵게 하는 요인 중 하나이다. Melton 등<sup>21)</sup>은 치아 부위별 근관 형태가 변한다고 하였으며 본 실험에서는 19개의 치아 (64.7%)에서 두 개 이상의 근관형태의 변화를 보였다. 근관과 치아외벽간의 최소 거리 분석결과 orifice, middle, apical 3 mm, apical 1 mm에서 모두 설측부위가 협측보다 더 작은 값을 나타내었다. 치근단부위로 진행 될수록 작은 값을 나타내며 측정값이 0.267 mm인 치아 절단면도 관찰되었다.

이 같은 결과로 유추해 볼 때 C-shape근관을 성형할 때 주의해야 할 점은 #25 보다 큰 file은 strip perforation의 위험이 있으므로 협부 (isthmus) 부위에서는 사용해서는

안 되며, 근관형성 초기에 많이 이용되는 Gate-Glidden bur도 천공을 야기하지 않도록 주의할 것을 기울여야 한다<sup>24)</sup>. C-shape 근관의 분지부와 isthmus의 치수조작을 효과적으로 제거하기 위해서는 다수의 내원을 통한 차아염소산 나트륨 용액의 장시간 사용함으로써 부족할 수 있는 mechanical instrumentation을 보상해 주어야 하며 에너지를 부여할 초음파 기구를 사용하는 것도 고려해 볼 수 있다. 또한 무리한 근관성형은 천공을 일으킬 수 있으므로 anti-curvature filing을 통한 조심스러운 시술을 추천하기도 한다<sup>22)</sup>.

C-shape 근관의 분지부와 isthmus의 밀폐를 위해서는 측방가압으로는 어렵고 thermoplasticized gutta-percha<sup>23,24)</sup>와 같은 열연화 수직가압법이나 ultrasonic을 사용, 내부 복잡한 해부학적 구조에 밀어 넣는 법<sup>25)</sup>도 고려될 수 있다. 한편 C-shape 치근을 가진 치아에 post가 필요한 경우에는 본 시험에서 알아본 결과와 같이 근관주위의 상아질이 1 mm 보다 적은 부위가 관찰되기도 하므로 특별한 주의를 기울여야 하며 원심근관에만 적용되어야 하고 다른 근관은 천공의 위험이 있어 피해야 한다. Marshak 등<sup>26)</sup>은 치근의 파절을 방지하기 위해 근관과 치근 외면사이에 1 mm의 치질이 있어야 하며 밀폐를 위해 4 - 5 mm의 gutta-percha가 필요하다고 하였다. 또한 이 외에도 통상적인 근관치료가 어려워 외과적 수술이 불가피할 경우라도 이개부가 없으므로 hemisection이나 root amputation은 금기증이 됨을 알아야 하며 isthmus나 fin과 같은 복잡한 근관은 치근단 절제술에 따르는 치근단 역충전을 위한 와동형성과 치근단 역충전 시 직면하게 되는 어려움이 있으므로<sup>27)</sup> 외과적 시술이 꼭 필요한 경우에는 이에 대한 세심한 고려가 필요할 것으로 사료된다.

본 실험에서는 절단면 분석을 통해 근관형태의 변화와 근관과 치아외벽간의 최소 거리에 대해 알아보고자 하였다. 비록 좁은 근관을 지나쳐 연마 할 수 있고 근관과 치아 외벽의 정확한 구분의 어려움이 있었지만 근관과 치아외벽간의 최소거리를 데이터화하고 근관형태의 변화에 대하여 분석하였다.

#### IV. 결 론

C-shape 치아의 복잡한 해부학적인 구조를 정확히 이해하는 것이 성공적 치료의 기회를 높이고 형태 변화에 대한 빠른 인지는 더 나은 근관성형과 충전을 가능하게 한다. 이에 본 실험에서는 C-shape 근관을 가진 하악 제2대구치 30개를 절단면 분석을 통해 부위별 근관형태를 분류하고 근관과 외벽사이의 상아질의 최소두께를 분석해 다음과 같은 결과를 얻었다.

1. 근관입구(orifice)에서는 C I이 가장 많이 (73%) 관찰되었으나 치근단부로 갈수록 근관 형태의 다양한 변화를

보여 C II와 C III의 근관형태가 많이 관찰 되었으며, 11개의 (36%)치아에서는 근관입구에서 치근단부까지 근관형태의 변화를 보이지 않았다. 근관입구에서 단지 2개의 치아에서만 나타난 C III type은 치근단부로 갈수록 높은 발현빈도를 나타내었다.

2. C-shape 근관은 근관입구 부위에서는 continuous 나 semicolon canal을 가지나 치근 단부로 갈수록 2개나 3개의 근관을 갖는 경우가 많다.
3. 협측 부위에서의 근관과 외벽간의 최소거리 값은 설측에서 보다 큰 값을 나타내고 있으며 각각 apical 부위로 갈수록 작은 값을 나타내고 있다.

본 실험 결과 C-shape 근관의 danger zone의 위치 파악을 위한 분석이 이루어 졌으나 근관형태를 정확하게 인지할 수 있도록 많은 연구가 필요하며 성공적인 치료 결과를 위해서는 근관형태의 올바른 이해뿐만 아니라 이를 바탕으로 한 적절한 근관 성형, 충전과 수복이 이루어져야 할 것이다.

#### 참고문헌

1. Rice RT, Gilbert BO. An unusual canal configuration in a mandibular first molar. *J Endod* 13(10):515-519, 1987.
2. Manning SA. Root canal anatomy of mandibular second molars. Part 2 C-shaped canals. *Int Endod J* 23(1):40-45, 1990.
3. Haddad GY, Nehme WB, Ounsi HF. Diagnosis, classification, and frequency of C-shaped canals in Mandibular second molars in the Lebanese population. *J Endod* 25(4):268-271, 1999.
4. Weine FS, Pasiewicz RA, Rice RT. Canal configuration of the mandibular second molar using a clinically oriented in vitro method. *J Endod* 14(5):207-213, 1988.
5. Weine FS, Healey HJ, Gerstein H, Evanson L. Canal configuration in the mesiobuccal root of maxillary first molar and its endodontic significance. *Oral Surg* 28(3):419-425, 1969.
6. Seidberg BH, Altman M, Guttuso J, Surson M. Frequency of two mesiobuccal root canals in maxillary permanent first molars. *J Am Dent Assoc* 87(4):852-856, 1973.
7. Sidow SL, West Liewehr FR, Loushine RJ. Root canal morphology of human maxillary and mandibular third molars. *J Endod* 26(11):675-678, 2000.
8. Hess W, Zeushcer E. The anatomy of the root canals of the teeth of permanent dentition. London: John Bale, Sons and Danielsson 32-34, 1925.
9. Melton DC, Krell KV, Fuller MW. Anatomical and histological features of C-shaped canals in mandibular second molars. *J Endod* 17(8):384-388, 1991.
10. Lyrroudia K, Nikolaidis N, Pitas I, Zervas P, Palakidis K. Computerized three-dimensional reconstruction: a method to study pulpal vessels and nerves. *J Endod* 19(12):604-608, 1993.
11. H Cimilli, T Cimilli, G Mumcu, N Katal and P Wessellink. Spiral computed tomographic demonstration of C-shaped canals in mandibular second molars. *Dentomaxillofacial Radiology* 34(3):164-167, 2005.

12. Weine FS. The C-shaped mandibular second molar: incidence and other considerations. Members of the Arizona Endodontic Association. *J Endod* 24(5):372-375, 1998.
13. Seo MS, Park DS. C-shaped root canals of mandibular second molars in a Korean population: clinical observation and in vitro analysis. *Int Endod J* 37(2):139-144, 2004.
14. Cooke HG, Cox FI. C-shaped canal configurations in mandibular molars. *J Am Dent Assoc* 99(5):836-839, 1979.
15. Bolger WL, Schindler WG. A mandibular first molar with a C-shaped root configuration. *J Endod* 14(10):515-519, 1988.
16. Dankner E, Friedman S, Stabholz A. Bilateral C-shape configuration in maxillary first molars. *J Endod* 16(12):601-603, 1990.
17. Blaskovic-Subat V, Smojver B, Maricic B, Sutalo J. A computerized method for the evaluation of root canal morphology. *Int Endod J* 28(6):290-296, 1995.
18. Vertucci FJ. Root canal anatomy of human permanent teeth. *Oral surg* 58(5):589-599, 1984.
19. Sidow SJ, West LA, Liewher FR, Loushine RJ. Root canal morphology of humal maxillary and mandibular third molar. *J Endod* 26(11):675-678, 2000.
20. Yang ZP, Yang SF, Lin YC, Chi CY. C-shaped root canals in mandibular second molars in a chinese population. *Endod Dent Traumatol* 4(4):160-163, 1988.
21. Melton DC, Krell KV, Fuller MW. Anatomical and histological features of C-shaped canals in mandibular second molars. *J Endod* 17(8):384-8, 1991.
22. Abou-Rass M, Frank AL, Glick DH. The anticurvature filing method to prepare the curved root canal. *J Am Dent Assoc* 101(5):792-794, 1980.
23. Liewher FR, Kulild JC, Primack PD. Obturation of a C-shaped canal using an improved method of warm lateral condensation. *J Endod* 19(9):474-477, 1993.
24. Weines FS. Endodontic therapy on the mandibular second molar: easiest to treat of the difficult, molar teeth. *Compendium* 15(9):623-628, 1994.
25. Walid N. The use of two pluggers for the obturation of an uncommon C-shaped canal. *J Endod* 26(7):422-424, 2000.
26. Marshak BL, Helft H, Filo R. Factors mitigating against the use of dowels in endodontically treated teeth. *Quintessence Int* 19(6):417-421, 1988.
27. Manning SA. Root canal anatomy of mandibular second molars. Part 1 .C-shaped canals. *Int Endod J* 23(1):34-39, 1990.

## 국문초록

### C-shaped canal의 절단면 분석을 통한 근관형태의 변화와 근관과 치아외벽간의 최소거리 분석에 관한 연구

송병철 · 조용범\*

단국대학교 치과대학 보존학교실

C-shape 근관은 주로 하악 제 2대구치에서 보이는 해부학적 변이 형태로서, 그 특징은 각 근관을 연결하는 fin이나 web이 존재한다. 이런 해부학적으로 복잡함은 근관치료시에 세정과 성형 및 근관충전을 방해하며, 과다한 기구 조작시에 뜻하지 않는 천공을 유발하기도 한다.

이 연구의 목적은 C-shape 치근을 가진 하악 제2 대구치의 해부학적인 형태와 치근의 위치에 따른 최소 근관벽 두께에 대하여 연구하고자 하였다. 발거된 하악 대구치중 C-shape 치근을 가진 치아를 30개 선별하여 방사선 사진 및 협측, 설측, 치근단 부위를 디지털 카메라를 이용하여 촬영하였다. 자가 중합형 교정용 레진 (Orthodontics resin, Densply/Caulk, U.S.A)을 이용하여 치관부를 제거한 치아를 매몰한 후 각각의 시편을 Accutom-50 (Struers, Denmark)에 고정시켜 1 mm 간격으로 절단, 연마한 다음 절단면을 수술용현미경에 연결된 디지털 카메라 (Coolpix 995, Nikon, Tokyo, Japan)를 이용하여 각각의 상을 촬영하였다. 30개 치아에서 촬영한 197개의 치아단면을 Root thickness gauge program을 이용하여 근관형태의 변화를 분류하고 부위별 근관과 치아외벽 사이에 존재하는 상아질의 최소두께에 대해 연구, 분석하였다.

1. 근관입구에서 C I 이 가장 많이 (73%) 관찰되었으나 치근단부로 갈수록 근관 형태의 다양한 변화를 보여 C II 와 C III 의 근관형태가 많이 관찰 되었으며, 11 개의 (36%)치아에서는 근관입구에서 치근단부까지 근관형태의 변화를 보이지 않았다. 근관입구에서 단지 2개의 치아에서 나타난 C III type은 치근단부로 갈수록 높은 발현빈도를 나타내었다.
2. C-shape 근관은 근관입구 부위에서는 continuous 나 semicolon canal을 가지나 치근단부로 갈수록 2개나 3개의 근관을 갖는 경우가 많다.
3. 평균적인 근관과 치질사이의 최소거리는 근첨부의 설측부위에서 나타났다.

**주요어:** C형 근관, 근관형태, 하악 제 2대구치, 근관벽 두께