

## · 증례 보고

### Periapical cemental dysplasia의 진단에 대한 치험례

이순영 · 이찬영 · 노병덕\*

연세대학교 치과대학 치과보존학교실

#### ABSTRACT

#### DIAGNOSIS OF PERIAPICAL CEMENTAL DYSPLASIA

Soon-Young Lee, Chan-Young Lee, Byoung-Duck Roh\*

Department of Conservative Dentistry, College of Dentistry, Yonsei University

Periapical cemental dysplasia(PCD) is a condition most commonly seen in the mandibular incisor region. Radiographically it passes through the three phases(osteolytic stage, intermediate stage, and mature stage). At osteolytic stage, the lesion is similar to features associated with granuloma or cyst that arise following pulpal necrosis. So, it is important to confirm the vitality of the pulp to diagnosis.

In this case, it is difficult to confirm the vitality of involved tooth because the tooth was covered with PFG bridge. And it is unusual that the PCD lesion at mandibular incisors has occurred at first and the lesion of mandibular canine and mandibular premolar were occurred afterward. [J Kor Acad Cons Dent 30(1):66-71, 2005]

**Key words** : Periapical cemental dysplasia(PCD), Diagnosis, Vitality

- received 2004. 1. 7, revised 2004. 4. 8, accepted 2004. 6. 26 -

#### I. 서 론

Periapical cemental dysplasia는 1860년 Forget<sup>1)</sup>에 의해 처음 발표된 이래 발생빈도와 조직학적인 발생 원인 등에 대한 많은 보고서들이 발표되었다.

Periapical cemental dysplasia의 원인에 대해서는 아직까지 명확하게 밝혀진 바는 없으나, 1921년 Gottlieb<sup>2)</sup>은 Malassez epithelial rest의 석회화 반응으로 그 조직학적 변화를 설명하였으며 현재는 치주 인대 세포로부터 발생하는 Benign fibro-osseous lesion으로 분류되고 있다<sup>1-3)</sup>.

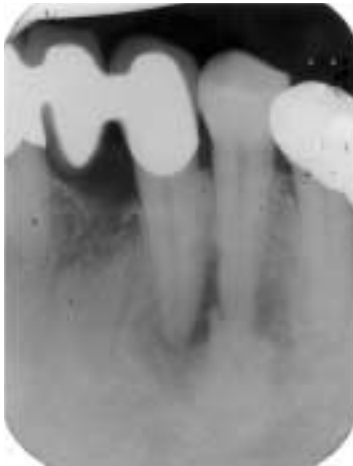발생 빈도를 보면 Periapical cemental dysplasia는 주

로 중년 여성에 호발하며 특히 흑인 여성에서 많이 발생한다<sup>4,5)</sup>. 1934년 Stafne<sup>6)</sup>은 10,000명의 방사선 사진 중 24명에게서 (0.24%) Periapical cemental dysplasia를 발견할 수 있었다고 보고하였다. 반면에 흑인 여성에서의 발생 빈도에 대해 보고한 1986년 Neville과 Albenesius<sup>7)</sup>에 따르면 발병률이 5.5%로 다른 인종에 비해 발생 빈도가 상당히 높은 것으로 알려져 있다.

Thoma<sup>8)</sup>에 의하면 Periapical cemental dysplasia는 방사선상으로 3단계의 변화를 거치며 진행하게 된다. 1단계는 방사선 투과성기 (osteolytic lesion)로 골이 파괴되는 단계이다. 이 단계에서 치근단 부위의 경조직이 결합 조직으로 대체되기 때문에 방사선 사진 상으로는 치근단 육종이나 치근단낭과 감별이 어렵다. 2단계는 혼합기 (intermediate stage)로서 방사선 투과성 병소내에 방사선 불투과성 물질이 침착되는 변화가 나타난다. 이것은 백악모세포의 활성도가 증가하면서 다시 병소 부위에 석회화가 일어나기 때문이다. 3단계는 방사선 불투과성기 (mature stage)로 방사선

\* Corresponding author: Byoung-Duck Roh

Department of Conservative Dentistry,  
College of Dentistry, Yonsei University  
134 Shinchon-Dong, Seodaemoon Gu, Seoul, 120-752, Korea  
Tel: 82-2-361-8716  
E-mail: operatys16@yumc.yonsei.ac.kr



**Figure 1.** Periapical view of left mandibular canine (2003. 3. 13.).

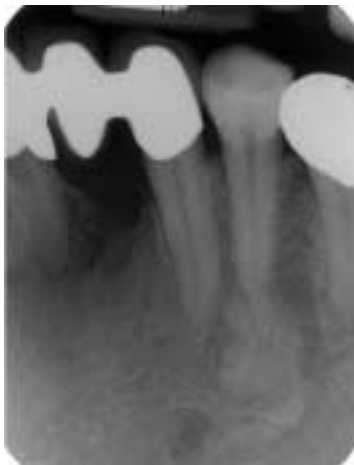불투과성 병소 주변으로 방사선 투과성대가 둘러싸는 양상을 보인다.

이처럼 Periapical cemental dysplasia는 시간의 흐름에 따른 방사선 사진상의 변화양상이 독특하기 때문에 정기적인 방사선 사진 검사와 생활력 검사를 토대로 확진을 내리기가 쉬운 양성 병소이다.

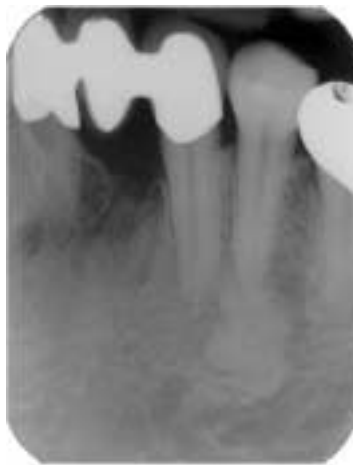이 증례 또한 시간의 흐름에 따른 병소 부위의 방사선 상의 변화를 통해 Periapical cemental dysplasia의 진행 양상을 관찰한 후 진단을 내리게 된 경우이다.

## Ⅱ. 증례 보고

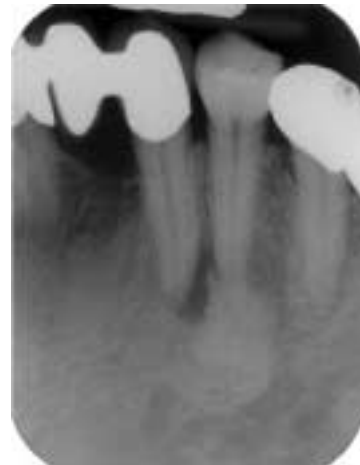46세 여자 환자로서 치주과에서 치주 치료 후 정기적인 검사 도중 #33 치근단 부위에 치근단 병소가 발견되어 이에 대한 치료를 받고자 본원 보존과로 내원하였다.



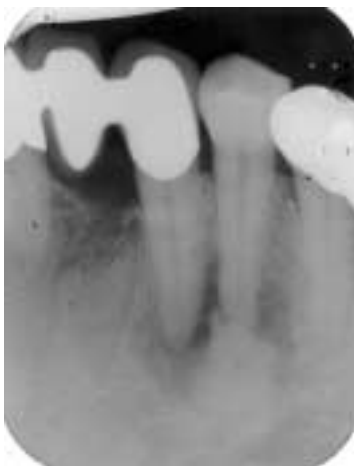A) 1996. 9. 30.



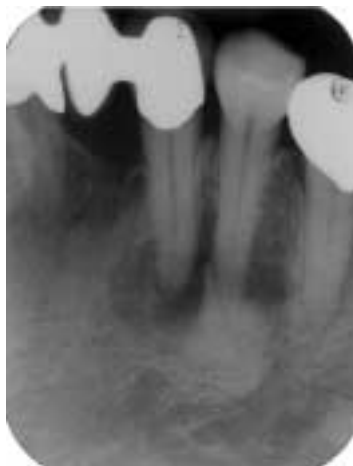B) 1998. 1. 13.



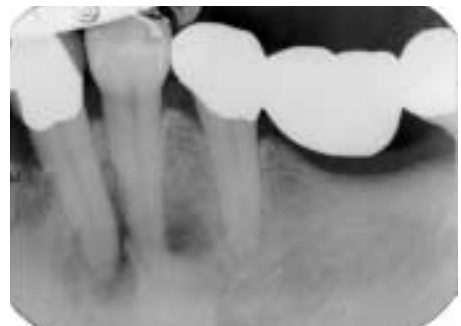C) 2002. 11. 22.



D) 2003. 3. 13.



E) 2003. 6. 5.



F) 2003. 6. 5.

**Figure 2.** Radiographic change: Apical region of left mandibular canine and premolar.

방사선 사진 검사 상 #33과 #34의 치근단 부위에 방사선 투과성 병소가 관찰되었으며 #34 치근단 부위에는 방사선 불투과성 양상도 관찰되었다 (Figure 1). 임상 검사 상으로

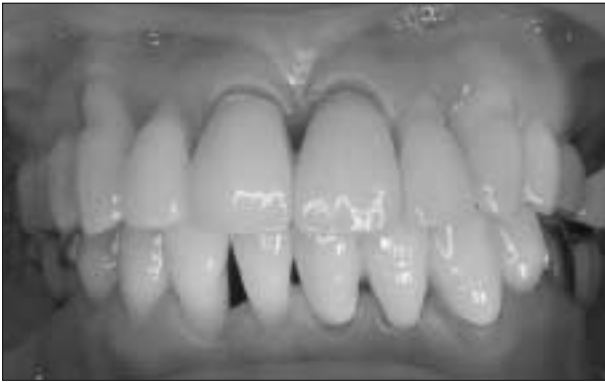
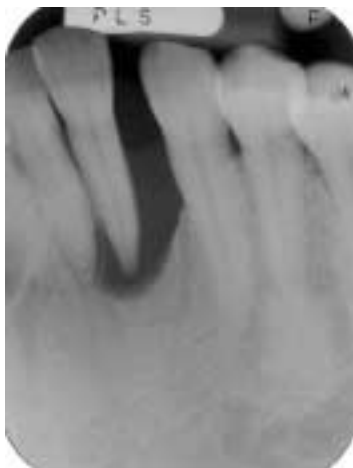
Figure 3. PFG bridge on #31-#33

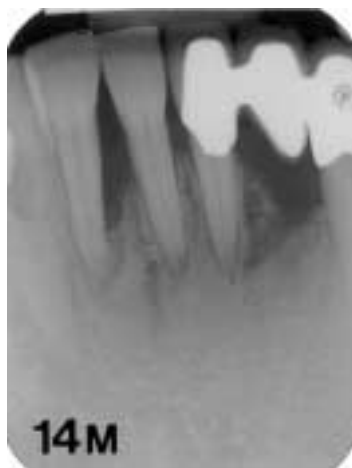는 #33 #34 모두 냉자극 검사 시 정상적인 반응을 보였으며 타진 반응 검사나 치주탐침 검사 시에도 모두 정상이었다.

해당 부위에 대한 방사선 사진을 약 7년 전부터 최근까지 평가해 본 결과 (Figure 2) #34치근단 부위의 방사선 불투과성 양상의 물질은 그 이전부터 존재했던 것으로 보이고 있으며 크기와 흑화도는 변화가 없는 것으로 보인다. 반면에 #33 부위의 방사선 투과성 병소는 약8개월 전부터 관찰되기 시작했으며 치근첨단에서 원심으로 치우쳐 나타났다. 병소는 현재 #33과 #34의 치근단에 걸쳐 크기와 흑화도가 증가해 가고 있는 상태이다.

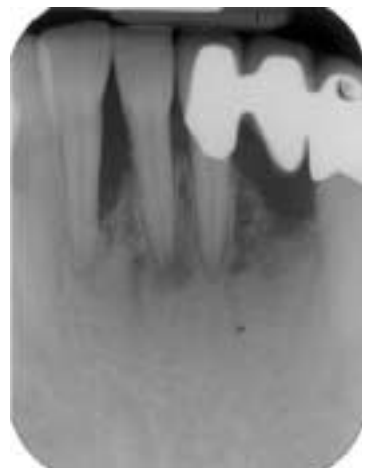
환자의 성별, 나이, 병소의 양상, 치아의 치수 생활력 등을 고려해 볼 때 Periapical cemental dysplasia로 가진할 수 있었다. 이 병소의 호발 부위는 하악 전치부이기 때문에 이 부위에 대한 방사선적 변화 양상은 없는지 과거력을 조사하였다.



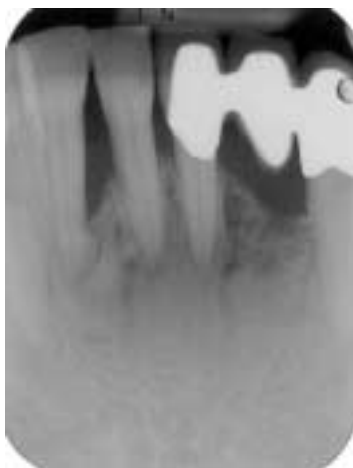A) 1995. 6. 30.



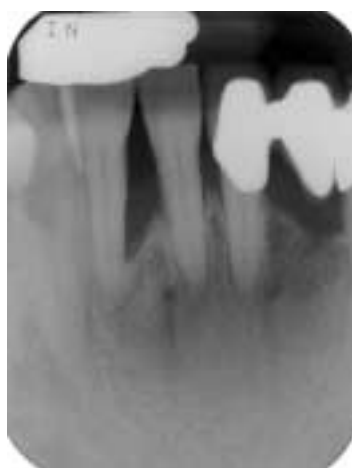B) 1996. 11. 30.



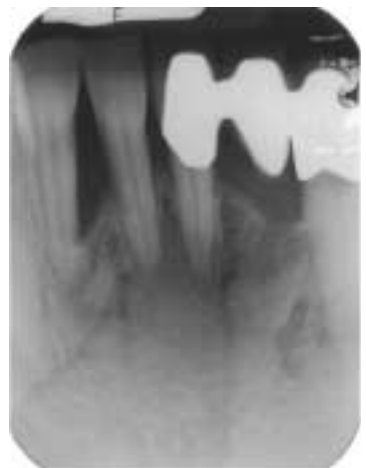
C) 1998. 1. 13.



D) 2001. 7. 10.



E) 2002. 11. 22.



F) 2003. 6. 5.

Figure 4. Radiographic change: Apical region of mandibular incisors.

95년 9월 #32는 Advanced periodontitis로 발치되었으며 96년에 #31에서 #33까지 bridge가 시행되었다 (Figure 4). 96년 9월 방사선 사진 상에서 볼 때 #41 치근단에 방사선 투과성 병소의 양상이 관찰되었다. 또한 동일한 사진 상에서 #42 치근단의 근심측 골이 주변골의 흑화도와 다른 양상을 보이기 시작하였다. 2년 뒤인 1998년 1월 방사선 사진 상에서 #41 치근단 부위의 방사선 투과성 병소가 증가한 것을 확인할 수 있었다. 그러나 그 후 3년 뒤인 2001년 7월의 방사선 사진 상에서는 방사선 투과성 병소가 사라진 것을 볼 수 있었다. 또한 2003년 6월 방사선 사진 상으로 #42 치근단의 근심 부위에 방사선 투과성대로 둘러싸인 골이 존재함을 알 수 있었다.

발치되었던 #32 부위는 발치 후 8년이 지난 현재 방사선 투과성대로 둘러싸인 골이 주변의 골과 연결되면서 치유된 양상을 보이고 있다.

방사선 사진 상으로 치근단 부위에 변화가 있었던 #42 #41 #31 #33 #34 치아는 현재 치수 생활력 검사, 타진 반응 검사, 치아 동요도 검사에 모두 정상적인 반응을 보이고 있는 상태이다 (Figure 3).

### III. 고 찰

Periapical cemental dysplasia는 비염증성 병소로써 별다른 동통이나 증상 없이 진행된다. 대부분의 경우에 있어서 치수의 생활력도 유지되고 지각과민 현상도 나타나지 않기 때문에 다른 치료 진료를 위해 병원에 내원하였다가 방사선 사진 촬영 후 우연히 발견하게 되는 것이 대부분이다<sup>9-11)</sup>.

Periapical cemental dysplasia이 시간의 흐름에 따라 방사선 투과성기, 방사선 혼합기, 방사선 불투과성기로 병소가 진행되는 특이한 양상을 보이기 때문에 병소 부위에 대한 방사선 사진이 연속적으로 있는 경우에는 이를 진단하기가 그다지 어렵지 않다. 그러나 병소가 처음 시작되는 방사선 투과성기에서 이 질환을 대하게 되는 경우에는 치수 문제로 인한 병소로 오인하기 쉬우므로<sup>12)</sup> 주의해야 한다. 즉 치근단 육아종이나 치근단 낭종, 만성 치근단 치주염등과 감별할 수 있어야 하는데 이 때에는 치수의 생활력 검사가 반드시 필요하다고 할 수 있다.

이번 증례에서는 해당 치아인 #33이 비록 PFG로 수복되어 있었으나 순측으로 치은 퇴축이 일어나 있었기 때문에 (Figure 3) 냉검사시에 별다른 어려움이 없었다. 하지만 #33은 #31과 PFG bridge로 연결되어 있었기 때문에 EPT 등으로 전기치수검사를 시행하여 치수 생활력 상태를 확인하기는 어려웠다. 연결된 금속을 통해 위양성 반응이 나타날 수 있기 때문이다. 따라서 병소가 있는 치아에 crown등의 수복물이 있거나 다른 여러 가지 이유로 인해 치수 생활

력 검사를 신뢰할 수 없는 경우에는 진단에 어려움을 겪을 수도 있다. 실제로 방사선 투과성기의 Periapical cemental dysplasia를 치수 문제로 인한 Apical lesion으로 진단하고 근관치료를 시행하였다는 보고들도 있다<sup>13)</sup>.

또한 해당 치아에 우식이 있거나 수복물이 있는 경우, 또는 이미 근관치료가 시행된 경우에는 일반적인 치근단 병소로 오진하기 쉬우므로 환자의 증상과 병소의 변화등을 통해 보다 주의 깊게 진단을 해야 할 것이다.

대부분의 Periapical cemental dysplasia가 하악 전치부를 중심으로 연속적인 병소의 진행 양상으로 보이는데 반해 이번 증례에서는 하악의 4전치부에서 먼저 병소가 진행된 후 다시 좌측 하악 견치와 소구치에서 병소가 진행되는 독특한 양상을 보이고 있다. 또한 발치된 #32의 발치와에서도 동일한 병소의 진행이 이루어졌음을 보게 되는데 Periapical cemental dysplasia가 Periodontal ligament에서 기원하는 병소로 생각할 때 발치와에서 소파술로 완전하게 치주인대세포를 제거하지 않는 한 충분히 병소가 발생할 수 있는 가능성이 있다고 볼 수 있다.

대부분의 Periapical cemental dysplasia가 하악 전치부를 중심으로 하여 동시에 발생하는데 반해 이 치험례에서는 하악 전치부가 먼저 병소의 진행 과정을 거친 후 다시 견치와 소구치에서 병소가 발생하는 특이한 양상으로 보이고 있다. 앞으로 정기적인 방사선 사진 검사 및 임상 검사를 통해 병소의 진행 양상 및 진행 기간을 살펴보는 것은 Periapical cemental dysplasia의 특성을 알아보는 좋은 기회가 될 것으로 생각한다.

### 참고문헌

1. Forget AM. Dental anomalies and their influence upon the production of diseases of the maxillary bones. *Dent Cosmos* 1:342, 1860.
2. Gottlieb B. Zementexostosen, schmelztropfen und epithelneester. *Z Stomatol* 19:515, 1921.
3. Hamner JE III, Scofield HH, Cornyn J. Benign fibro-osseous jaw lesions of periodontal membrane origin: an analysis of 249 cases. *Cancer* 22:861-878, 1968.
4. Waldron CA, Giansanti JS. Benign fibro-osseous lesions of the jaws: a clinical radiographic histologic review of sixty five cases. Part II. Benign fibro-osseous lesions of periodontal ligament origin. *Oral surg* 35:340-350, 1973
5. Neville BW. Oral and maxillofacial pathology. 1st ed. pp 460-465. W.B. Saunders C., 1995.
6. Stafne EC. Periapical osteofibrosis with formation of cementoma. *J Am Dent Assoc* 21:1822-1829, 1934.
7. Neville BW, Albenesius RJ. The prevalence og benin fibro-osseous lesions of periodontal ligament origin black women: A radiograohic survey. *Oral Surg.* 62:340-344, 1986.
8. Thoma KH. Oral pathology. 4th ed. pp 1201-1209. St

- Louis: CV Mosby C., 1954.
9. Chaudry AP, Spink JH, Gorlin RJ. Periapical fibrous dysplasia(cementoma). *J Oral Surg* 16:483-488, 1958.
  10. Scannell JM. Cementoma. *Oral Surg* 2:1169-1180, 1949.
  11. Zwargelli EV, Kutscher A II. The cementoma. A study of 230 patients with 435 cementomas. *Oral surg* 17:219-224, 1964.
  12. Wilcox LR, Walton RE. A case of mistaken identity: periapical cemental dysplasia in an endodontically treated teeth. *Endod Dent Traumatol* 5:298-301, 1989.
  13. Smith S, Patel K, Hoskinson AE. Periapical cemental dysplasia: a case of misdiagnosis. *British Dent J* 185:122-123, 1998.

## 국문초록

### Periapical cemental dysplasia의 진단에 대한 치험례

이순영 · 이찬영 · 노병덕\*

연세대학교 치과대학 치과보존학교실

치근단 백악질 이형성증은 대부분 하악 전치부에서 발생하는 병소로 시간의 흐름에 따라 3단계의 독특한 방사선 사진상의 변화 양상을 보인다 (방사선 투과성기, 혼합기, 방사선 불투과성기). 특별히 1단계인 방사선 투과성기의 방사선 사진상의 양상은 치수 괴사로 인해 발생하는 치근단 육종이나 치근단낭과 매우 유사하다. 따라서 이를 감별하기 위해서는 정기적인 방사선 사진 검사와 함께 치수의 생활력을 검사가 매우 중요하다고 할 수 있다.

하지만 본 증례에서는 해당 부위의 치아가 PFG bridge로 수복되어 있어 치수 생활력 검사를 정확하게 할 수 없었다. 또한 병소가 처음에는 하악 전치부에 발생하였으나 뒤이어 하악 견치와 소구치부에서도 연달아 발생한 특이한 소견을 보였다.

**주요어 :** 치근단 백악질 이형성증, 진단, 치수 생활력 검사