

# ATD automatic bridge remover를 이용한 새로운 포스트 제거 방법

박윤우 · 박세희 · 신혜진 · 조경모 · 김진우\*

강릉대학교 치과대학 치과보존학교실

## ABSTRACT

### A NEW POST REMOVAL TECHNIQUE USING ATD TUGGING DEVICE

Yun-Woo Park, Se-Hee Park, Hye-Jin Shin, Kyung-Mo Cho, Jin-Woo Kim\*

Department of Conservative Dentistry, College of Dentistry, Kangnung National University

It is common for clinicians to encounter endodontically treated teeth that contain posts within their roots. If endodontic treatment is failed, these posts must be removed to facilitate successful nonsurgical retreatment.

There have been many techniques such as ultrasonic instrument, Ruddle post removal system, Eggler post remover and Masserann kit developed to facilitate removal of posts from the root canal space. But these methods may be disadvantageous because long length of time required for post removal and fracture of post or teeth. In now days new post removal technique using ATD automatic bridge remover was introduced. Advantages of this method are simple and short time consuming compare to others.

This article served as a successful case report of post removal using ATD automatic bridge remover. [J Kor Acad Cons Dent 30(3):184-189, 2005]

**Key words:** Post, Nonsurgical retreatment, ATD automatic bridge remover

- Received 2004. 10. 12, revised 2004. 12. 8, accepted 2004. 12. 18 -

## I. 서 론

통상 이전의 근관치료가 실패한 경우 비외과적인 방법으로 재근관치료를 시도하거나 치근단 수술을 이용한 외과적인 치료가 시도될 수 있으며 두 방법 모두 불가능한 경우 치아를 발거하게 된다. 비외과적인 치료와 외과적 치료를 선택하는데 있어 먼저 치관부에서 치근단부로의 접근이 가능한지를 확인해 보아야 하고 불가능한 경우에는 외과적인 수술을 이용하여야 하며 가능한 경우는 비외과적인 재근관치료를 시행하게 된다<sup>1)</sup>.

포스트와 코어가 축조되어있는 치아를 재근관치료하는 경

우를 임상에서 자주 직면하며 성공적인 비외과적 재근관치료를 시행하기 위해서는 포스트 제거가 선행되어야 한다. 포스트 제거에 영향을 줄 수 있는 가장 중요한 요소들로 최상의 술식과 기구를 사용하는 방법, 술자의 판단, 숙련도, 그리고 경험이 중요하며 부가적으로 치아의 해부학적 구조와 포스트의 형태 및 시멘트에 관한 정보를 잘 숙지하고 있어야 한다.

기존의 포스트를 제거하는 방법으로는 초음파기구, Ruddle post removal system, Eggler post remover, Masserann kit을 이용하는 방법 등 여러 가지가 소개되고 있으나, 이러한 방법들은 기구에 맞게 post를 삭제해야 하는데 걸리는 오랜 시간과 post의 제거시 post가 부러지거나 치근이 파절되는 등 여러 단점들이 발생할 수 있다. 따라서 최근에는 기존의 방법 이외에 ATD automatic bridge remover (Anthogyr, Sallanches, France)를 이용한 새로운 방법이 시도되고 있다 (Figure 1).

본 증례보고에서는 기존의 방법과는 다른 ATD automatic bridge remover를 이용해 주조 포스트를 제거한 증례에 대해서 보고 하고자 한다.

\* Corresponding author: Jin-Woo Kim

Department of Conservative Dentistry,  
College of Dentistry, Kangnung National University  
Jibyun-Dong, Kangnung, Kangwon, Korea, 210-702  
Tel: 82-33-640-3189 Fax: 82-33-640-3113  
E-mail: mendo7@kangnung.ac.kr

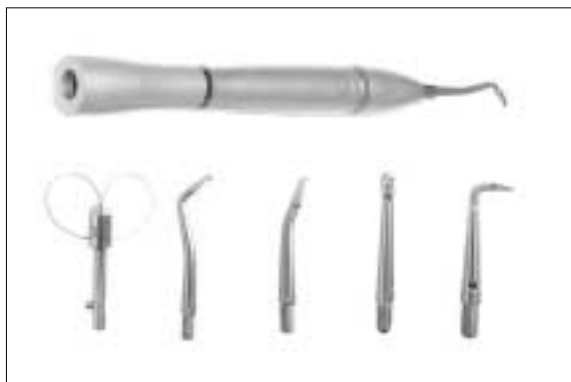

Figure 1. ATD automatic bridge remover.

## Ⅱ. 임상증례

### 1) 증례 1

41세 남자환자로 전치부 보철물의 불편함을 주소로 본원에 2004년 1월에 내원하였다. 3년전 개인의원에서 보철치료를 시행하였으며, 특이한 전신병력은 없었다. 상악 우측 측절치가 타진에 민감하였으며 치근단 방사선 사진상에서 periapical rarefying osteitis와 주조 포스트가 관찰되었다 (Figure 2-A). 만성 치근단 치주염 진단하에 포스트 제거 후 재관치료를 시행하기로 계획하였다.

기존의 bridge를 제거한 후 포스트에 고속 #330 bur를 이용하여 구멍을 형성하고 ATD automatic bridge remover의 loop를 결찰하였다. 천천히 motor를 작동시켜 포스트를 근관내에서 제거하였다 (Figure 2-B). 포스트 제

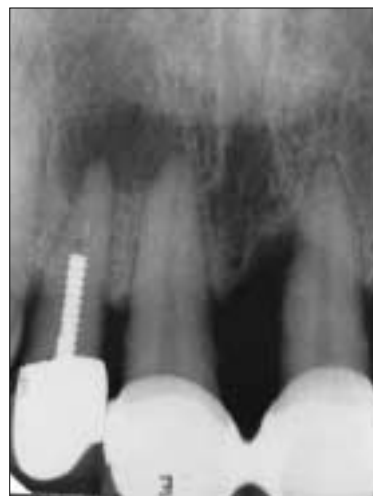

Figure 2-A. Diagnostic intraoral radiograph.

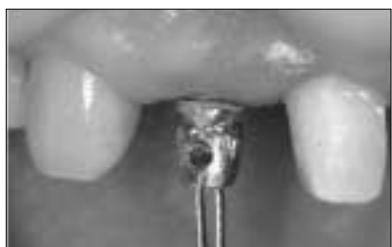
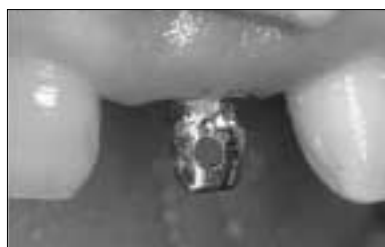
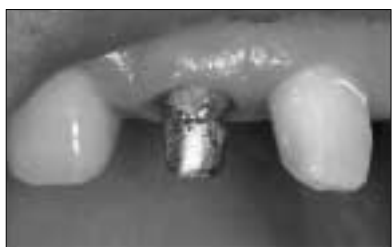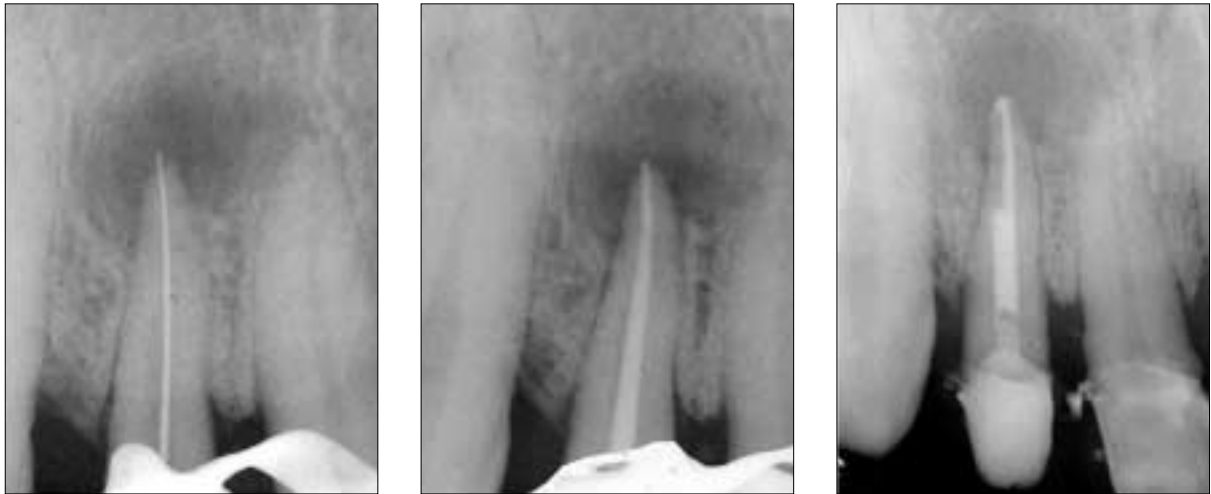Figure 2-B. Post removal procedure.



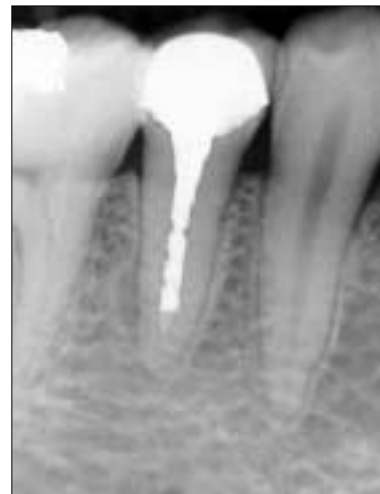**Figure 2-C.** Endodontic treatment.

거 후 통상적인 근관치료로 근관장 측정, 세정 및 성형, 근관충전을 한 후 fiber-reinforced composite post와 복합레진을 이용하여 코어를 형성하였다 (Figure 2-C).

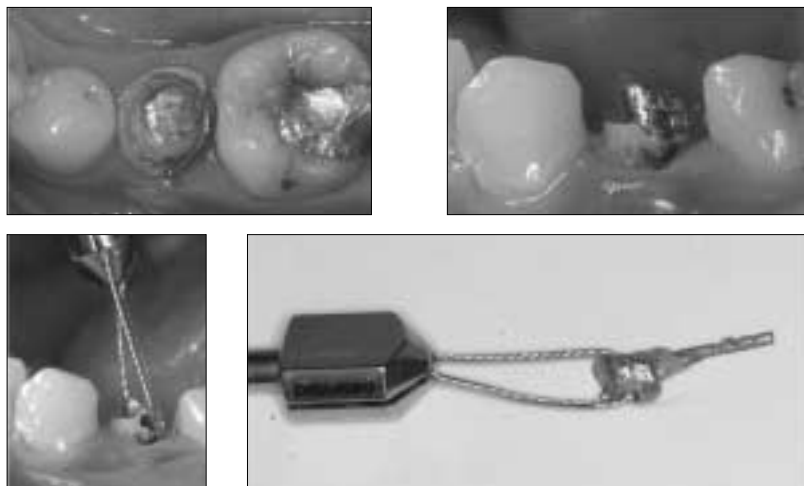
## 2) 증례 2

21세 남자 환자로 하악 우측 소구치의 통증을 호소하며 내원하였다. 하악 우측 제 2 소구치에서 타진에 양성 반응을 보였으며 방사선 사진상에서 periapical rarefying osteitis와 주조 포스트가 관찰되었다 (Figure 3-A). 만성 치근단 치주염 진단하에 포스트 제거 후 재근관치료를 시행하기로 계획하였다.

Crown을 제거하고 동일한 방법으로 포스트를 제거한 후 (Figure 3-B) 근관치료를 시행하였다.



**Figure 3-A.** Diagnostic intraoral radiograph.



**Figure 3-B.** Post removal procedure.

### 3) 증례 3

“오른쪽 잇몸이 부었다”라는 주소로 내원한 21세 여자 환자로 상악 우측 제 2대구치에서 타진에 민감한 반응을 보였으며 치은에 부종이 관찰되었고 방사선 사진상에서는 periapical rarefying osteitis와 주조포스트가 관찰되었다 (Figure 4-A). 만성 화농성 치근단 치주염 진단하에 포스트 제거후 재근관치료를 시행하기로 계획하였다.

여러 근관에 형성된 포스트의 제거를 보다 쉽게 하기 위해 포스트를 근원심으로 절단하여 구개측 근관에 장착된 포스트와 근심협측 근관 및 원심 협측근관에 장착된 포스트로 분리하였다. ATD automatic bridge remover를 이용하여 포스트를 제거하였다 (Figure 4-B). 그 후 통상적인 근관 치료를 시행하였다 (Figure 4-C).

### Ⅲ. 총괄 및 고찰

Allen 등<sup>2)</sup>의 보고에 의하면 비외과적인 치료의 성공률은 72.7%, 외과적인 치료는 60%정도의 성공률을 보인다고 하였으며, Grung 등<sup>3)</sup>과 Hepworth와 Friedman<sup>4)</sup>의 보고에서도 비외과적인 치료가 더 높은 성공률을 보인다고 하였다. 또한 재근관치료를 할 때 감염의 주원인인 세균을 근관 내에서 제거하는 것이 우선 되어야 하며 감염균의 제거 없이 시행된 치근단 수술은 결과적으로 다시 실패할 것이다. 따라서 치근단 수술을 시행하기 전에 먼저 통상적인 근관치료가 가능한가를 먼저 검사하여야 하며 가능하다면 비외과적인 시술을 통한 치료를 우선적으로 선택하여야 할 것이다. 치관부로의 접근을 방해하여 사실상 근관치료를 어렵게 만드는 것들 중 임상에서 자주 직면하는 것이 근관내 포스

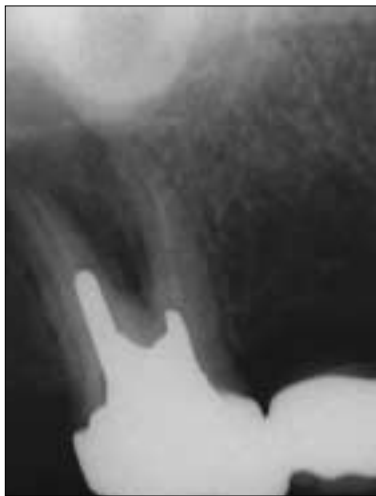

Figure 4-A. Diagnostic intraoral radiograph.

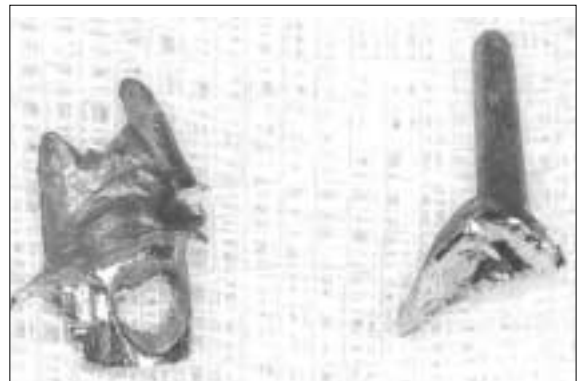

Figure 4-B. Post removal.

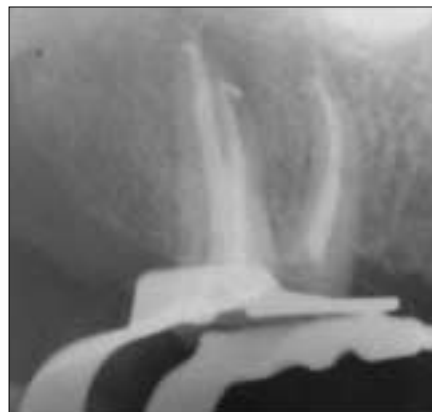
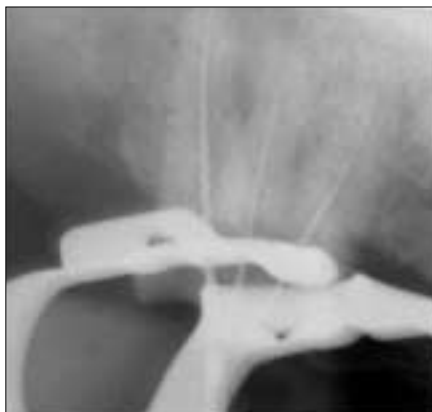
Figure 4-C. Endodontic treatment.

트이며, 비외과적인 재근관치료를 위해서는 포스트 제거가 선행되어야 한다.

ATD automatic bridge remover는 low speed connector에 연결하여 사용하며 rotation force를 전후 tugging motion으로 바꾸어 주는 장치이다. 주된 사용용도는 crown이나 bridge의 제거이며 여러 종류의 loop와 hook을 이용하여 다양한 부위에서 사용이 가능하다 (Figure 1).

이러한 ATD automatic bridge remover를 활용하여 근관내 포스트를 제거 할 수 있으며 포스트에 indentation을 형성하여 hook를 이용해 제거하는 방법과 포스트에 구멍을 형성하고 loop를 걸찰해서 제거하는 방법이 이용될 수 있다. 포스트를 제거하는 기존의 방법들은 각 기구에 맞게 코어를 삭제해야 하는 많은 시간과 노력이 요구된다. 또한 포스트 삭제 후 간혹 포스트가 부러지는 경우가 발생하여 포스트 제거를 더 어렵게 만드는 경우가 발생하기도 한다. 그러나 ATD automatic bridge remover를 사용한다면 포스트에 구멍이나 indentation만을 형성하는 시간만 소요되어 비교적 빨리 제거 할 수 있으며 시술 또한 간편하다는 장점이 있다. 그러나 심한 치주질환으로 이환된 치아에서는 의도 되지 않은 치아의 발거가 예상될 수 있으며, 포스트 제거 시 치근의 파절을 유발시킬 수도 있을 것이다.

## V. 결 론

ATD automatic bridge remover를 사용한 post 제거 방법은 미세현미경이나 초음파기구 등의 부가적인 장비가 필요치 않으며 술식이 비교적 간단한 방법으로 증례를 잘 선택하여 사용한다면 포스트 제거를 위한 효과적인 방법이 될 수 있을 것이라 사료된다.

## 참고문헌

1. Friedman S, Stabholz A. Endodontic retreatment - case selection and technique. Part 1: criteria for case selection. *J Endod* 12:28-33, 1986.
2. Allen RK, Newton CW, Brown CE. A statistical analysis of surgical and nonsurgical endodontic retreatment cases. *J Endod* 15:261-266, 1989.
3. Grung B, Molven O, Halse A. Periapical surgery in a Norwegian county hospital: follow-up findings of 477 teeth. *J Endod* 16:411-417, 1990.
4. Hepworth MJ, Friedman S. Treatment outcome of surgical and non-surgical management of endodontic failures. *J Can Dent Assoc* 63:364-371, 1987.

## 국문초록

### ATD automatic bridge remover를 이용한 새로운 포스트 제거 방법

박윤우 · 박세희 · 신혜진 · 조경모 · 김진우\*

강릉대학교 치과대학 치과보존학교실

포스트가 축조된 치아를 재관 치료하는 경우 성공적인 비외과적 재관치료를 시행하기 위해서는 포스트 제거가 선행되어야 한다.

기존의 포스트를 제거하는 방법으로는 초음파기구, Ruddle post removal system, Eaggler post remover, Masserann kit을 이용하는 방법 등 여러 가지가 소개 되고 있으나 기존의 방법들은 각 기구에 맞게 코어를 삭제해야 하는 시간과 많은 노력이 요구되며 포스트 제거시 치아나 포스트의 파절이 유발되기도 한다. 그러나 최근에는 기존의 방법과는 다른 ATD automatic bridge remover를 이용해 포스트를 제거하는 새로운 방법이 소개되고 있으며 코어에 구멍을 형성하는 시간만 소요되어 비교적 빨리 제거 할 수 있다는 장점을 가지고 있다.

따라서 본 증례에서는 ATD automatic bridge remover를 이용해 주조포스트를 제거하고 성공적으로 재관치료를 시행한 증례에 대해서 보고하고자 한다.

**주요어:** 포스트, 비외과적 재관치료, ATD automatic bridge remover