

# Mesenteric Fibromatosis Mimicking Recurrence after Distal Gastrectomy for Gastric Cancer

Dae Hoon Kim, Seung Jong Oh, Jeong A Oh, Young Sik Bae, Min Gew Choi,  
Jae Hyung Noh, Tae Sung Sohn, Kyoung Mee Kim<sup>1</sup>, Sung Kim, and Jae Moon Bae

Departments of Surgery & <sup>1</sup>Pathology, Samsung Medical Center, Sungkyunkwan University School of Medicine, Seoul, Korea

Mesenteric fibromatosis is a monoclonal, fibroblastic proliferation arising from musculoaponeurotic structure, and it is distinctive lesions defined as a group of non-metastasizing fibroblastic tumors which has local invasion and has a high recurrence rate after the surgical excision. The main treatment modality is the surgical excision. Radiation therapy, chemotherapy, and hormone therapy are also known as useful treatments. We report our experience of a recent case of Mesenteric fibromatosis. A 62-year old female patient had undergone gastrectomy due to gastric cancer. 18 months after gastrectomy, we detected an abdominal mass. The preoperative radiologic findings were suggestive of recurrence. Exploratory laparotomy was performed and post-operative pathologic diagnosis was confirmed as fibromatosis. We report a patient with mesenteric fibromatosis that mimic recurrence after gastrectomy for gastric cancer.

**Key Words:** Fibromatosis, abdominal; Stomach neoplasms

## Introduction

장간막 섬유종증은 복강 내 섬유종증 또는 데스모이드 증양으로 분류 되기도 하며, 국소 침윤을 동반하나 원격 전이는 없고, 외과적 절제 후 높은 재발률을 보이는 근건막 조직에서 기원하는 종양이다.(1,2) 발생률은 인구 백만 명 당 2.4명에서 4.3명 정도로 매우 드문 질환이며, 가임기 여성에서 많이 발생하는 것으로 알려져 있다.(3) 알려진 위험 인자로는 가족성 대장 용종증, 외상, 수술의 기왕력, 에스트로겐과 임신이 있다.(4) 장간막 섬유종증은 개복수술 전까지 진단이 어려워져 대부분의 경우 수술 후 진단이 된다. 또한, 국소 침윤에 의한 불완전 절제의 경우가 많고, 불완전 절제가 재발의 위험 요인으로 알려져 있으며, 불완전 절제할 경우 항암치료, 방사선 치료와 함께 호르몬 치료가 효과적인 것으로 알려져 있으나,(5) 아직까지 수술 후 추적관찰이나 보조요법 후 치료 판정의 방법이 정립되

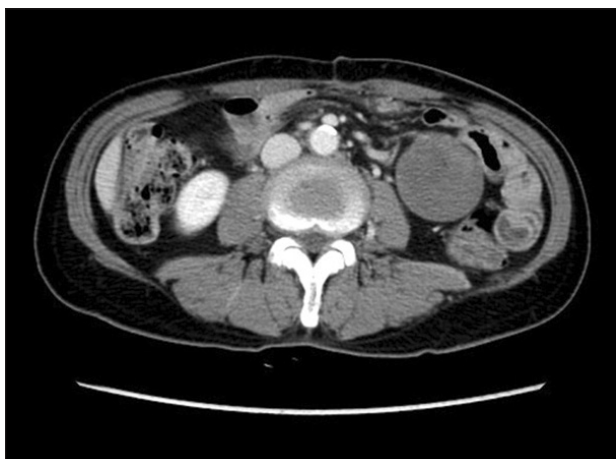어 있지는 않다.

저자들은 최근 위암 수술 후 추적관찰 중 발견된 복부종괴에서 진단적 개복술 후 장간막 섬유종증을 진단한 예를 경험하였다. 이에 저자들은 장간막 섬유종증의 문헌고찰과 함께 보고하는 바이다.

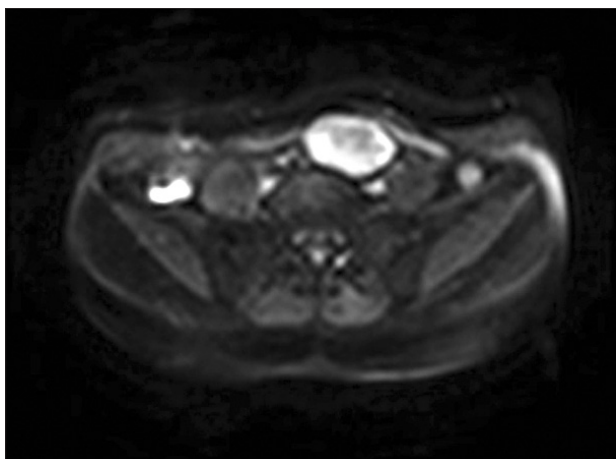
## Case Report

위암으로 위아전절제술과 위-공장 문합술을 시행 받은 62세 여자 환자가 수술 후 1년 6개월 추적관찰에서 좌하복부 복부 종괴가 관찰되었다. 과거력에서 25년 전 출산 후 자궁이완증으로 자궁절제술을 시행 받은 병력이 있고, 가족력에서 특이 소견은 없었다. 위암으로 수술 시 복강 내 특이 소견은 없었고, 수술 후 병기는 AJCC (American Joint Cancer Committee) 6판 기준으로 T2aN0M0였으며, 조직학적 검사에서 저분화 관상선암종이 진단되었다. 수술 후 항암보조요법 및 방사선 치료를 시행하지 않고 추적관찰을 시행하였고, 수술 1년 추적관찰에서 내시경 소견, 복부 computed tomography (CT) 소견, 종양표지자 및 혈액 화학검사에서 모두 정상소견을 보였다. 수술 후 1년 6개월 추적 관찰에서 환자의 좌하복부에 압통이 없고, 단단하고, 이동성이 있는 5 cm 가량의 종괴가 촉진 되었다. 복부 CT에서 5 cm 크기의 연조직 정도의 감쇠를 보이는 종괴가 좌

Correspondence to: Jae Moon Bae  
Department of Surgery, Samsung Medical Center, Sungkyunkwan University School of Medicine, 50, Irwonbon-dong, Gangnam-gu, Seoul 135-710, Korea  
Tel: +82-2-3410-0252, Fax: +82-2-3410-6981  
E-mail: jmoon.bae@samsung.com  
Received May 6, 2010  
Accepted June 18, 2010

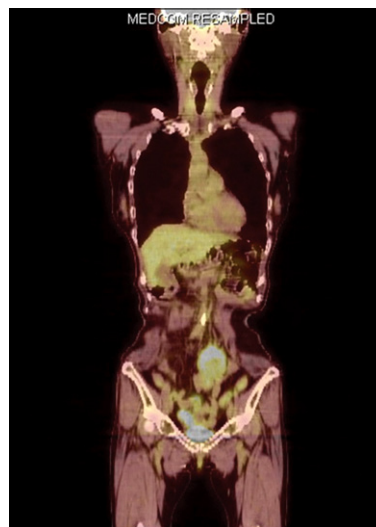


**Fig. 1.** Abdominal CT (computed tomography) finding. Abdominal CT shows a 4.5 cm sized new round soft-tissue mass in mesentery of left lower abdomen.

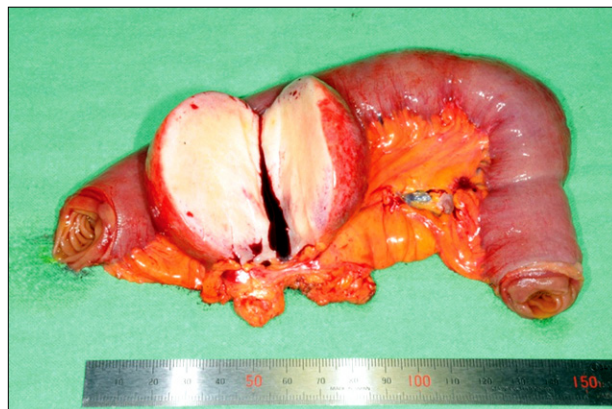

**Fig. 2.** MRI (magnetic resonance image) finding. MRI shows about 5.3 x 3.2 cm sized ovoid delayed enhancing heterogeneous signal intensity mass in the left lower abdomen on T2 weighed image.

하복부에서 발견되었다(Fig. 1). CT에서 재발 또는 림프종이나 육종과 같은 악성종양의 소견을 시사하여, 감별진단을 위하여 magnetic resonance image (MRI)와 PET-CT를 시행하였다. 복부 MRI에서 T2 강도 영상에서 불규칙한 비균질의 저신호 강도를 보이는 5.3x3.2 cm의 종괴 소견을 보였으며(Fig. 2), PET-CT에서는 좌하복부에 FDG 섭취증가를 보이는 5x3x5 cm 종괴 소견을 보였다(Fig. 3). MRI와 PET-CT에서 재발이나 원발성 악성종양의 소견을 보여서 진단적 개복술을 결정하였다. 입원 전 시행한 검사에서 혈액화학검사, 종양표지자, 위내시경 및 대장내시경에서 이상소견이 없었다. 진단적 개복술이 시행되었다. 수술 소견에서 위공장 문합술로부터 100 cm 하방의 공장부위의 장간막에 5.5x4.5 cm 크기의 종괴가 관찰되었으며, 수술 전 CT, MRI, 그리고 PET-CT에서 발견되지는 않았지만, 종괴에서 3



**Fig. 3.** PET-CT (positron emission tomography-computed tomography) finding. PET-CT demonstrates that FDP (fluorodeoxyglucose) uptake in left lower abdominal mass

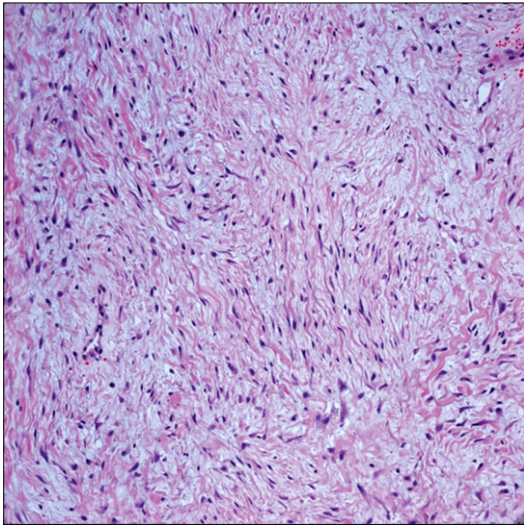


**Fig. 4.** Macroscopic finding. Gross finding of the tumor was homogeneous firm mass.

cm 떨어진 곳에 1 cm 크기의 같은 양상의 종괴가 하나 더 있었다. 수술은 종괴 및 장간막을 포함한 종괴 절제술과 공장-공장 단단 연결술을 시행하였다. 종괴의 육안소견은 연한 황색을 띠는 5.5x4.5 cm 내부 괴사소견이나 출혈 소견이 없는 균질한 양상의 종괴였다(Fig. 4). 두 종괴 모두 수술 후 조직학적 검사에서 풍부한 콜라겐을 가진 방추상세포가 관찰되었고, 장간막 섬유종증으로 진단 되었다(Fig. 5).

## Discussion

장간막 섬유종증은 매우 드문 질환이며, 근건막 조직에서 기원하는 종양이다. 비록 원격전이는 하지 않는 양성종양이지만,



**Fig. 5.** Histologic finding of mesenteric fibromatosis. There are thin-walled dilated blood vessels with microhemorrhage and proliferation of spindle cells with abundant collagen lay down (H-E,  $\times 200$ ).

국소침윤이 특징인 종양이다. 조직학적인 형태는 중등도의 세포 충실도의 길고 꼬인 다발 모양의 방추체 형태의 섬유모세포이다. 작은 혈관, 만성 염증세포, 유리질화된 콜라겐 병소, 점액 성분, 적은 양의 혈철소가 관찰되기도 하며, 유사분열은 거의 관찰되지 않는다.(1) 위장관 간질종양은 콜라겐을 생성하지 않으나, 장간막 섬유종증은 종양 안에 콜라겐 섬유 생성을 특징으로 한다. 가성 피막을 형성하지 않고, 위장관 간질종양과 달리 주변 조직으로 침윤을 특징으로 한다. 다발성으로 발생하기도 하지만 좌우대칭성으로 발생하지 않는 것으로 알려져 있다. 성장속도는 남자에서는 연령과 상관없이 연간  $7.4 \pm 1.7$  cm의 성장속도를 보이며, 가임기 여성에서는 연간 성장속도가  $19 \pm 4.9$  cm이며, 갱년기나 폐경 후 여성에서는 연간  $33.3 \pm 16.9$  cm의 성장속도를 보인다.(6) 섬유종증 자체는 어느 곳이든 발생할 수 있지만, 복강 내에서 49%, 복강 외에서 43%, 장간막에서는 8%의 매우 적은 발생률을 가지고 있으며,(3) 장간막에 생기는 원발성 종양의 27.3% 정도이다.(7) 장간막에 생기는 경우 회결장 부위에서 가장 흔하게 발생하며, 다음으로는 결장간막에 흔하게 발생한다. 종양 자체와 관련된 특이증상은 없으나, 대부분 복부 종괴를 주증상으로 나타나며, 주변 장기 침윤이나 압박에 의한 증상으로 통증, 불편감, 변비, 빈뇨, 야뇨증, 체중감소 등의 증상이 나타난다.(7) 장간막 섬유종증의 발생원인에 대하여 잘 알려져 있지 않으나, 대부분이 산발성으로 발생하며, 가족성 대장 용종증, 외상, 수술의 기왕력, 에스트로겐과 임신 등이 연관성이 있는 것으로 알려져 있다.(4,8,9) 특히 전체 섬유종증 환자의 2%가 가족성 대장 용종증 환자이며, 가족성 대장 용종증 환자는 일반인 보다 발생률이 1,000배나 높다. 임신과 에스트로겐에 관해서는 경구피임제를 복용한 경우 발생 위험률이 높아지며, 폐경

후 위험률이 낮아지고, 젊은 여성에서 임신과 출산 후 발생률이 보이고, 가임기 여성에서 빠른 성장을 보이기 때문에 성호르몬이 섬유종증의 병리학적 발생에 중요한 역할을 하는 것으로 알려져 있다.(6,10) Reitamo 등(6)의 보고에 의하면, 40명의 환자 중 13명이 수술의 기왕력이 있었으며 단지, 3명만이 수술과 연관이 없는 장소에 종양이 발생하였으며, 골 기형의 가족력과 연관이 있음을 보고하였다. 이러한 소견으로 보아서 외상으로 장간막 섬유종증의 성장이 시작되고, 스테로이드 성호르몬 등과 같은 여러 가지 인자들의 영향으로 성장이 조절 된다고 주장하였다.

장간막 섬유종증의 진단은 주로 CT나 MRI 등의 방사선 영상 검사에 의하여 이루어진다. CT는 장간막 섬유종증을 진단하는 매우 유용한 검사이며, CT에서 연조직 감쇠의 침윤성 또는 경계가 좋은 종괴 형태를 보인다.(11,12) MRI에서 T1 강도 영상에서 규질적인 등강도 또는, 고강도를 보이며, T2 강도영상에서는 비균질의 고강도 영상을 보인다.(13) 최근 일부 보고에서 장간막 섬유종증에서 FDG 흡수 증가를 보인다는 보고가 있다.(14,15) Basu 등(15)은 PET CT에서 같은 장간막 섬유종증의 종양 내에서 서로 다른 FDG 흡수를 보이는데 이는 활동성 세포조직 부분과 콜라겐 부분의 다양한 분포차이에 기인한 것이며, 흡수가 증가되어있는 부분이 더 많은 세포와 유사분열이 있고, 이러한 소견은 장간막 섬유종증의 대사의 변화를 반영하기 때문에 치료효과를 관찰하거나, 치료 반응 판단의 측정 도구로 사용 될 수 있다고 주장하였다.

비록 섬유종증이 양성종양으로 여겨지기는 하나, 사망의 중요 원인은 국소침윤과 재발로 알려져 있으며, 그 중 사망의 가장 중요한 원인인 국소 침윤에 의한 사망률은 6~9% 정도로 보고되었다.(4,5,16) 재발의 위험 인자는 18세 이하의 나이, 재발성 섬유종증, 가족성 대장 용종증, 종양의 불완전 절제이며, 이중에서 종양의 불완전 절제가 가장 중요한 원인이다.(4,10,16-18) 종양의 절제와 함께 방사선 치료를 한 경우의 재발률이 종양의 불완전 절제를 한 경우와 완전 절제를 했을 경우가 차이가 없다는 보고가 있다.(19,20) Reitamo(19)의 보고에 의하면 수술적 절제 후 완전 절제와 불완전 절제는 재발률이 차이가 없고, 사춘기 여자에게서 70%의 높은 재발률을 보였으며, 또한 수술 후 방사선 치료를 한 경우에도 높은 재발률을 보였기 때문에 단순절제만으로도 충분 하다고 주장하였다. 반면 Posner 등(16)은 다변량 분석에서 재발의 원인은 절제연 확보 실패와, 재발성 질환이 있음을 보고 하였으며, Spear 등(17)은 다변량 분석에서 18세 이하의 나이, 재발성 섬유종증, 불완전 절제와 방사선 치료 없이 수술만 한 경우가 치료실패의 원인이라 하였다. 최근 장간막 섬유종증이 포함된 복강 내 섬유종증의 치료에서 주변장기 절제 등을 통한 광범위 완전 절제만으로도 재발소견이 없다는 보고도 있으나,(18) 외과적 절제가 불가능 한 경우나, 불완전 절제한 경우에서, 항암치료, 호르몬 치료, indomethacin이나 sulindac과

같은 비스테로이드소염제와 함께 Imatinib 등의 표적 치료가 효과적으로 알려져 있다.(5,10,21-24) Lev 등(5)은 1965년과 1994년 사이와 1995년과 2005년 두 군으로 나뉘었을 때 전자에서 재발률이 30%, 후자에서 재발률이 20%로 낮아졌고, 과거에는 불완전 절제가 재발률을 높였지만, 최근에는 불완전 절제한 경우에도 완전절제와 재발률은 같았고, 재발률이 낮아진 이유를 보조요법 때문이라 하였다. 이러한 사실을 바탕으로 합병증 없이 외과적 절제가 가능하면 절제하고, 외과적 절제 시 합병증을 동반할 경우나 불완전 절제가 된 경우 방사선 치료를 시행하며, 외과적 절제가 불가능한 경우 항암치료를 선행하여 치료하는 방침을 제시하였다.

저자들의 경우 위암 수술 후 추적관찰에서 발견된 장간막 섬유종증이 재발로 오인되었다. 현재 이용 가능한 여러 종류의 유용한 검사를 시행한 결과 재발을 의심하는 종괴가 발견되었을 경우 아직은 개복 후 종괴의 절제에 이은 병리조직학적 검사에 의존하는 수밖에 없어 보인다.

## References

- Allen PW. The fibromatoses: a clinicopathologic classification based on 140 cases. *Am J Surg Pathol* 1977;1:255-270.
- Dong-Heup K, Kim DH, Goldsmith HS, Quan SH, Huvos AG. Intra-abdominal desmoid tumor. *Cancer* 1971;27:1041-1045.
- Reitamo JJ, Häyry P, Nykyri E, Saxén E. The desmoid tumor. I. Incidence, sex-, age- and anatomical distribution in the finnish population. *Am J Clin Pathol* 1982;77:665-673.
- Burke AP, Sobin LH, Shekitka KM, Federspiel BH, Helwig EB. Intra-abdominal fibromatosis. A pathologic analysis of 130 tumors with comparison of clinical subgroups. *Am J Surg Pathol* 1990;14:335-341.
- Lev D, Kotilingam D, Wei C, Ballo MT, Zagars GK, Pisters PW, et al. Optimizing treatment of desmoid tumors. *J Clin Oncol* 2007;25:1785-1791.
- Reitamo JJ, Scheinin TM, Häyry P. The desmoid syndrome. New aspects in the cause, pathogenesis and treatment of the desmoid tumor. *Am J Surg* 1986;151:230-237.
- Yannopoulos K, Stout AP. Primary solid tumors of the mesentery. *Cancer* 1963;16:914-927.
- Lynch HT, Fitzgibbons R Jr. Surgery, desmoid tumors, and familial adenomatous polyposis: case report and literature review. *Am J Gastroenterol* 1996;91:2598-2601.
- Simpson RD, Harrison EG Jr, Mayo CW. Mesenteric fibromatosis in familial polyposis. A variant of Gardner's syndrome. *Cancer* 1964;17:526-534.
- Hansmann A, Adolph C, Vogel T, Unger A, Moeslein G. High-dose tamoxifen and sulindac as first-line treatment for desmoid tumors. *Cancer* 2004;100:612-620.
- Brooks AP, Reznick RH, Nugent K, Farmer KC, Thomson JP, Phillips RK. CT appearances of desmoid tumours in familial adenomatous polyposis. Further observations. *Clin Radiol* 1994;49:601-607.
- Pickhardt PJ, Bhalla S. Unusual nonneoplastic peritoneal and subperitoneal conditions: CT findings. *Radiographics* 2005;25:719-730.
- Lee JC, Thomas JM, Phillips S, Fisher C, Moskovic E. Aggressive fibromatosis: MRI features with pathologic correlation. *AJR Am J Roentgenol* 2006;186:247-254.
- Lo KW. Mesenteric fibromatosis as a potential source of false-positive interpretation of FDG-PET: report of a case. *Dis Colon Rectum* 2007;50:924-926.
- Basu S, Nair N, Banavali S. Uptake characteristics of fluorodeoxyglucose (FDG) in deep fibromatosis and abdominal desmoids: potential clinical role of FDG-PET in the management. *Br J Radiol* 2007;80:750-756.
- Posner MC, Shiu MH, Newsome JL, Hajdu SI, Gaynor JJ, Brennan MF. The desmoid tumor. Not a benign disease. *Arch Surg* 1989;124:191-196.
- Spear MA, Jennings LC, Mankin HJ, Spiro IJ, Springfield DS, Gebhardt MC, et al. Individualizing management of aggressive fibromatoses. *Int J Radiat Oncol Biol Phys* 1998;40:637-645.
- Lahat G, Nachmany I, Itzkowitz E, Abu-Abeid S, Barazovsky E, Merimsky O, et al. Surgery for sporadic abdominal desmoid tumor: is low/no recurrence an achievable goal? *Isr Med Assoc J* 2009;11:398-402.
- Reitamo JJ. The desmoid tumor. IV. Choice of treatment, results, and complications. *Arch Surg* 1983;118:1318-1322.
- Melis M, Zager JS, Sondak VK. Multimodality management of desmoid tumors: how important is a negative surgical margin? *J Surg Oncol* 2008;98:594-602.
- de Camargo VP, Keohan ML, D'Adamo DR, Antonescu CR, Brennan MF, Singer S, et al. Clinical outcomes of systemic therapy for patients with deep fibromatosis (desmoid tumor). *Cancer* 2010;116:2258-2265.
- Gega M, Yanagi H, Yoshikawa R, Noda M, Ikeuchi H, Tsukamoto K, et al. Successful chemotherapeutic modality of doxorubicin plus dacarbazine for the treatment of desmoid

- tumors in association with familial adenomatous polyposis. *J Clin Oncol* 2006;24:102-105.
23. Bertagnolli MM, Morgan JA, Fletcher CD, Raut CP, Dileo P, Gill RR, et al. Multimodality treatment of mesenteric desmoid tumours. *Eur J Cancer* 2008;44:2404-2410.
24. Heinrich MC, McArthur GA, Demetri GD, Joensuu H, Bono P, Herrmann R, et al. Clinical and molecular studies of the effect of imatinib on advanced aggressive fibromatosis (desmoid tumor). *J Clin Oncol* 2006;24:1195-1203.