

신경학적 증상을 동반한 수족구병 2례

박기경 · 최성동 · 정승연 · 서병규 · 강진한

가톨릭대학교 의과대학 소아과학교실

서 론

수족구병은 장관바이러스(enteroviruses)중 대개 coxsackie A 바이러스 그리고 드물게 coxsackie B 바이러스에 의해 초래되는 질환으로서 4~6일간의 잠복기를 가지며 임상적 소견상 혀와 혀점막에 4~8mm의 궤양성 병변을 보이며 손과 발에 3~7mm 크기의 수포성 구진을 보이고 경우에 따라서는 이러한 발진이 엉덩이부위에서 하지에 걸쳐 동반되는 특성이 있다. 그리고 발병 초기에 고열, 식욕부진, 탈수증 등이 동반되며 일반적으로 임상 경과상 특별한 신경학적 증상이 없이 경한 경과를 밟는 것으로 알려져 있다. 이런 수족구병은 여름과 가을철에 어린 소아에 호발하는 역학적 특징이 있다. 그러나 1970년대 초부터 새로운 장관바이러스인 enterovirus 71형에 의해 수족구병이 여러 지역에서 집단 발생될 수 있는 것으로 규명되었으며, coxsackie 바이러스와 달리 무균성 뇌막염, 뇌염, 마비성질환 등 신경성 합병증을 초래하여 중한 임상경과를 보일 수도 있는 것으로 보고되고 있으나^{1~3)} 국내에서는 아직 명확히 보고된 예가 없다.

저자들은 고열, 구토 그리고 구내 점막과 손, 발에 구진 및 수포성 병변의 수족구병 소견을 보인 3세 여자 환아에서 내사시 및 뚜렷한 보행장애가 발현된 경우와, 수족구병 임상 경과중 수막뇌염의 증상을 연속적으로 보인 10개월된 여자 환아를 경험하였기에 문헌 고찰과 함께 보고하는 바이다.

증 례

증 례 1

환 아 : 최○○, 여아, 3세.

주 소: 고열, 구토, 보행장애, 구내 점막과 손, 발에 구진 및 수포성 병변, 안구 운동이상.

현병력: 상기 환아는 내원 4일전부터 고열, 구토, 구내 점막과 손, 발에 구진 및 수포성 병변을 보이다가 내원 3일전 부터는 눈동자가 가운데로 물리며 다리가 아프다고 하면서 보행장애의 증세를 보여 본원 외래 경유하여 입원함.

진찰 소견: 내원 당시 체온은 38.2℃, 맥박수 110회/분, 호흡수 32회/분, 혈압 90/60mmHg였다. 환아는 기면상태를 보였으나 경부강직은 보이지 않았다. 인두, 연개 및 혀에는 궤양성 내구진과 발적을 보이고 건조한 상태였다. 심장 및 폐의 청진 소견은 정상이었고, 복부에서 압통은 없었으며 간과 비장은 촉진되지 않았다. 손과 발에는 수포성 발진이 보였다.

신경학적 검사상 양안의 동공반사는 정상이었으나 안구가 모두 내측으로 물려 있었고, 근력은 상지에서 정상이었으나 양하지에서 저하되어 있었다. 또한 심부 건반사도 상지에서는 정상이었으나 하지에서는 증가되어 있었다. 그리고 환아는 배뇨장애를 보였으나 상하지의 감각은 정상이었다. Babinski sign이나 ankle clonus는 나타나지 않았다.

검사 소견: 내원 당시 혈액학적 소견상 백혈구 18,100/mm³(과립백혈구 72%, 임파구 19%, 단핵구 9%), 혈색소 11g/dL, 혈소판 450,000/mm³, 적혈구 침강속도 28mm/hr, 교정 적혈구 침강속도 18mm/hr였다. 혈청 생화학 검사상 FBS 95mg/dL, BUN 19.7mg/dL, Cr 0.5mg/dL, AST 33IU/L, ALT 17IU/L, total protein 8.8g/dL, albumin 5.0g/dL, LDH 614IU/L, CPK 51IU/L이었고 C-반응성 단백질은 음성이었다. cold agglutinin test에서 1:128, mycoplasma antibody는 음성이었다. 뇌척수액 검사에서는 WBC 280/mm³(호중구 72%, 단핵구

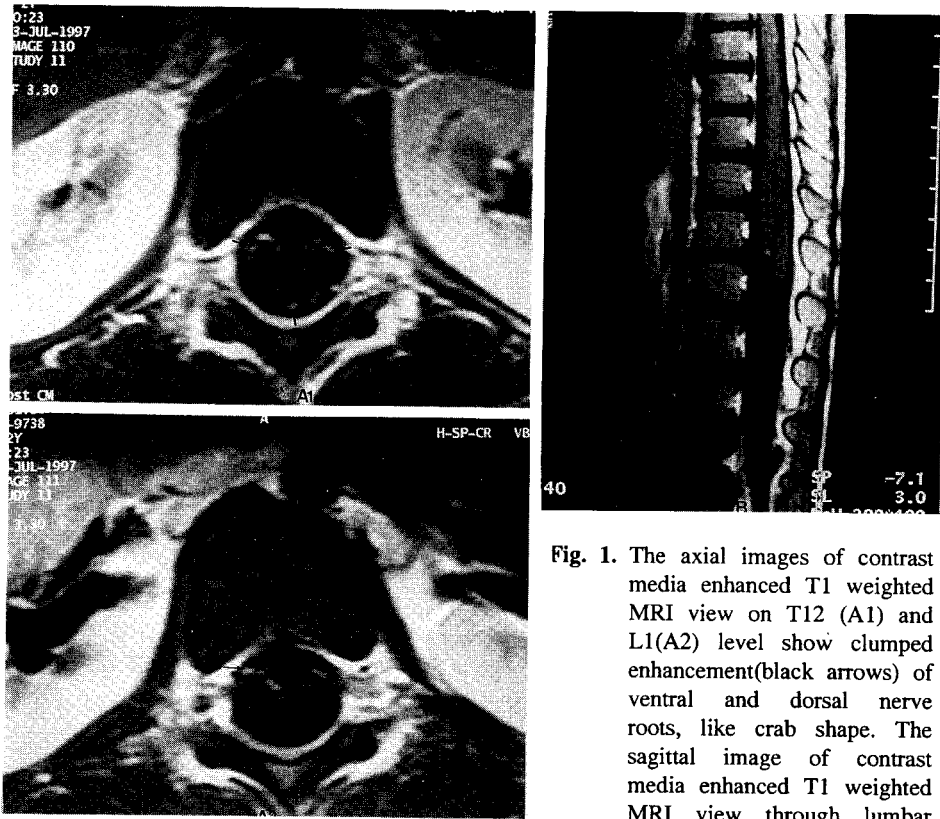


Fig. 1. The axial images of contrast media enhanced T1 weighted MRI view on T12 (A1) and L1(A2) level show clumped enhancement(black arrows) of ventral and dorsal nerve roots, like crab shape. The sagittal image of contrast media enhanced T1 weighted MRI view through lumbar level to cauda equina shows abnormally increased enhancement of nerve roots(B).

28%), 단백은 107mg/dL, 당은 64mg/dL, chloride 116mEq/dL를 보였다. 뇌척수액의 도말검사상 세균은 발견되지 않았고 co-agglutination test와 india ink preparation, AFB 도말검사에서도 모두 음성이었다. 혈액과 뇌척수액, 소변, 대변의 배양검사에서도 세균은 배양되지 않았고 내원 9병일에 시행한 뇌척수액, 대변에 대한 바이러스 배양검사도 음성이었다. 그러나 enterovirus 71형에 대한 면역혈청 검사(중화항체 검사)에서 항체역가가 1:128로 강양성을 보였다(1:4 이상인 경우 양성). 2병일에 시행한 뇌CT와 MRI검사는 정상이었으나, 척추 MRI검사에서 lumbar nerve root와 cauda equina nerve root에 조영이 증가되는 lumbosacral polyradiculopathy의 소견을 보였다(Fig. 1). 또한 근전도 검사상 우측 하지 근육과 우측 L5-S1부위의 부척수 근육(paraspinal muscle)에서 신경전달의 지연을 보여 polyra-

diculopathy에 준하는 소견을 보였다. 그러나 뇌파 검사에서는 특이소견을 보이지 않았다.

임상경과 : 환아는 5병일째까지 38℃ 이상의 고열이 지속되고 기면상태를 보이면서 간헐적으로 전신성 경련을 보이다가 이후 점차 기면상태가 호전되고 경련횟수와 정도도 감소하였으며 안구 운동장애도 소실되고 9병일 부터는 보행장애도 다소 호전되기 시작하였고 경련도 소실되어 17병일에 퇴원하였다. 현재 외래에서 정상적인 상태로 회복되어 경과를 관찰하고 있다.

증 례 2

환 아 : 김○○, 여아, 10개월.

주 소 : 발열, 구토, 구강, 손 및 발에 수포성 발진, 기면, 안구 운동 장애.

현병력 : 상기 환아는 내원 5일 전부터 구내 점

막, 손, 발에 수포성 발진과 함께 발열이 시작되었고 내원 2일 전부터 기면, 의식혼탁, 안구가 안쪽으로 물리는 소견, 구토 등의 증상이 시작되어 진행되는 양상을 보여 본원 응급실 내원하여 입원하였다.

진찰 소견 : 내원 당시 활력징후는 맥박 120회/분, 호흡수 32회/분, 체온 37.5℃, 혈압 90/60mmHg였다. 환아는 쳐져 보이고 부모를 알아보지 못하였으나 두경부의 강직은 나타나지 않았다. 양안에서 동공반사는 정상이었으나 안구가 내측으로 물리는 내사시의 소견을 보였다. 구강, 손, 발에 수포성 발진을 보였다. 심장 및 폐의 청진소견은 정상이었고 간비종대는 없었다. 사지에서 근력과 긴장도는 정상이었다. 그리고 신경학적 검사상 심부 건반사는 정상이었으며 Babinski sign이나 ankle clonus는 나타나지 않았다.

검사 소견 : 혈액학적 검사에서 백혈구 10,600/mm³(중성구 54%, 림파구 30%, 단핵구 16%), 혈색소 11.4g/dL, 혈소판 391,000/mm³, 적혈구 침강속도 34mm/hr, 교정적혈구 침강속도 22mm/hr였다. 생화학검사에서 FBS 100mg/dL, BUN 9.1mg/dL, sodium 140mEq/L, potassium 3.6mEq/L, Cr 0.4mg/dL, AST 42IU/L, ALT 14IU/L, total protein 7.0g/dL, albumin 4.8g/dL, LDH 624IU/L, CPK 86IU/L, chloride 96mEq/L였고 C-반응성 단백질은 음성이었다. 소변검사는 정상이었고 혈액, 소변, 대변의 배양검사에서 자라는 균은 없었다. 뇌척수액 검사에서는 백혈구 192/mm³(호중구 45%, 단핵구 55%), 단백질은 34mg/dL, 당은 87mg/dL, chloride 119mEq/L였다. 뇌척수액의 도말검사와 배양검사, co-agglutinin test, india ink preparation, AFB smear는 모두 음성이었다. 뇌척수액과 대변에서 시행한 장관바이러스의 배양검사는 음성이었다. 2병일에 시행한 뇌 CT와 뇌파검사에서 특이소견은 없었다(본 증례에서는 보호자의 동의를 얻지 못하여 장관바이러스의 면역 검사를 시행하지 않았음).

임상경과 : 환아는 내원 2병일째 부터 의식이 명료해 지기 시작하고, 3병일 부터는 엄마와 눈을 맞추고 놀며 내사시도 호전되었으며 기면상태에서도 빠르게 회복되어 7병일에 퇴원하였다. 현재 건강하게 지내며 외래에서 추적관찰 중이다.

고 찰

장관바이러스 감염에 의한 임상 양상은 단순한 상기도 또는 하기도염, 장관염에서부터 중증의 심근염, 뇌염이나 마비성 신경손상에까지 다양하다. 장관바이러스 감염 중 발열, 소화장애, 구강내 점막 및 손과 발에 수포성 발진 등의 임상 특성을 지닌 수족구병(hand-foot mouth disease)은 coxsackie A16 바이러스에 의해 대개 발생되고 일부 드물게 coxsackie B 바이러스에 의해 발생되는 것으로 알려져 있고 대개 심각한 합병증이 없이 자연 회복되는 것으로 알려져 있다. 그러나 1970년대 초부터 집단적으로 수족구병이 발생되고 신경학적 합병증을 유발한 예들이 보고되었으며 이러한 예들에서 원인 장관바이러스가 enterovirus 71형임이 밝혀졌다. 즉 1974년 미국에서 처음으로 신경손상이 동반되는 수족구병의 다발생 보고가 있은후¹⁾ 일본, 홍콩, 벨지움, 호주의 빅토리아주 등¹⁻³⁾의 여러 지역에서 이런 유형의 보고가 발표되어 졌다.

일반적으로 장관바이러스에 의한 감염은 호흡기, 소화기, 심근이나 근육 그리고 신경계에 염증성병변을 일으킨다. 장관바이러스의 감염이 확산될 경우 이러한 기관의 염증성 병변에 의한 임상 질환 중 무균성 뇌막염의 유행이 동반되는 경우가 흔하다. 그러나 이러한 유행시기에 뇌염이나 뇌척수염의 발생은 드물고, 또한 무균성 뇌막염에 의한 신경손상은 거의 임상적 의미가 없을 정도이고 특히 소아에서는 그 경과가 5일에서 7일 정도로 짧다. 그리고 대개의 경우 수족구병과 동반되어 신경학적 증상을 보이는 경우는 매우 드물다. 그러나 enterovirus 71형에 의한 수족구병의 경우에는 집단적 발생을 일으키는 경우가 많고 신경학적 증상을 보일 수 있다⁴⁾. 즉 enterovirus 71형에 의한 신경학적 손상으로는 무균성 뇌막염 외에 뇌염, 뇌척수염, 수막 뇌염 등이 올 수 있고 소아마비 때와 같은 마비성 증상이 보일 수 있다. 그러나 enterovirus 71형이 항상 마비증상을 일으키는 것은 아니며 그 임상 양상은 바이러스종의 유전적 다양성에 의해 결정되며 무엇이 마비증상을 일으키는 것을 결정하는지는 알

려져 있지 않다⁴⁾. 본 저자들이 경험한 증례는 모두 임상적으로 수족구병으로 진단되어 경과 관찰 및 치료하던 중 신경계 증상이 발현되었던 경우이다. 첫 번째 환자에서는 그 증상이 비교적 심하여 기면, 경련, 내사시, 하지마비를 동반한 뇌염, polyradiculopathy의 소견을 보였으나, 열흘 후에 입원한 두 번째 환자에서는 경련이나 마비증상은 없었고 안구운동 장애, 기면, 의식혼탁 등의 뇌염 소견만을 보이다가 빨리 회복되었다. 그러나 저자들이 경험한 두 예에서는 임상적으로 수족구병의 경과를 보였으나 가검물을 통한 장관바이러스 분리 동정이 안되었고 증례 1에서만 면역혈청학적 검사상 enterovirus 71형이 추정되는 검사 결과를 얻은 점은 enterovirus 71형과의 연관성을 짓기에는 다소 객관성이 미흡하다. 그러나 이들 증례에서 수족구병의 경과 중에 모두 신경학적 합병증이 나타난 사실은 임상적으로 enterovirus 71형에 의한 경우로 추정되어진다.

enterovirus 71형에 의한 신경학적 증상과 관련된 다양한 보고들은 1970년대 이후 지속되고 있다. 1977년에 Chonmaitree 등에 의하면 12명의 enterovirus 71형에 감염된 환자중 2명에서 소아마비와 유사한 양상의 마비증상을 보인 예를 보고하였다⁵⁾. 소아마비 바이러스가 아닌 다른 장관바이러스의 감염에 의한 마비성질환의 예는 드물게 보고된 예가 있지만 그 증상은 경미하였고 자연회복이 되었다^{6~8)}. 그러나 이와는 반대로 1979년 불가리아의 Chumakov 등에 의하면 enterovirus 71형에 감염된 많은 수의 환자에서 소아마비와 유사한 심각한 마비 증상과 뇌염을 보인 경우를 보고하였다²⁾. 그리고 사망한 환자에서의 뇌 조직검사에서는 소아마비의 경우와 거의 동일한 소견을 보고한 경우도 있다⁵⁾. 1989년 Hayward 등⁹⁾은 5명의 enterovirus 71형과 연관되어 마비증상을 보인 환자 중에서 3명은 완전히 회복되었으나 2명에서는 마비증상이 지속되었고 이 환자들에서는 MRI에서 뇌척수의 이상을 보고한 바 있다. 일본에서 Ishimaru 등¹⁰⁾이 1980년에 보고한바에 의하면 enterovirus 71형이 주기적으로 집단적 발병을 일으키고 신경손상이 동반된다는 보고가 있었다. 또한 1994년에 미국에서 James 등이 1977

~1991년 동안의 수족구병 환아들에 대한 연구에서 매년 지속적으로 마비성 신경손상의 발생을 보고하였다. 또한 이들은 enterovirus 71형에 의한 마비는 임상적으로 소아마비의 증상과 감별이 힘든 경우도 있다 하였고 단지 마비증상만 나타날 수도 있지만 수족구병이나 뇌염, 뇌막염 등과 동반되어서도 나타난다고 하였다^{11~13)}.

이러한 사실들을 종합하여 볼 때에 수족구병을 가진 환자에서 신경학적 증상이 나타나는 경우에는 enterovirus 71형의 가능성을 반드시 생각하여야 하고 특히 수족구병이 유행하는 경우에는 환자의 임상 양상을 면밀히 관찰하여 마비증상과 동반하여 뇌염이나 뇌막염, 다발성 신경염 등이 발병하지 않는지 주의깊게 관찰하여야 할 것으로 사료되며 외국의 예에서와 같은 집단적 발병의 가능성도 있으므로 추후 계속적인 연구가 있어야 할 것이다.

참 고 문 헌

- 1) Schmidt NJ, Lennette EH, Ho HH : An apparently new enterovirus isolated from patients with disease of the central nervous system. *J Infect Dis* 129:304-309, 1974
- 2) Chumakov M, Voroshilova M, Shindarov L, et al. : Enterovirus 71 isolated from cases of epidemic poliomyelitis-like disease in Bulgaria. *Arch Virol* 60:329-340, 1979
- 3) Shindarov L.M, Chumakov MP, Voroshilova MK, et al. : Epidemiological, clinical and pathomorphological characteristics of epidemic poliomyelitis-like disease caused by enterovirus 71. *J Hyg Epidemiol Microbiol Immunol* 23:284-295, 1979
- 4) Chonmaitree T, Marilyn A, Menegus, et al. : Enterovirus 71 infection : report of an outbreak with two cases of paralysis and a review of literature. *Pediatrics* 67:489-493, 1981
- 5) Gwendolyn L, Gilbert, MBBS, et al. : Outbreak of enterovirus 71 infection in Victoria, Australia, with a high incidence of neurologic involvement. *Pediatr Infect Dis J* 7:484-488, 1988
- 6) King DL, Karzon DT : An epidemic of aseptic meningitis syndrome due to echovirus type 6; se-

- quela* three years after infection. *Pediatrics* 29: 432, 1962
- 7) Kibrick S: Current status of Coxsackie and ECHO viruses in human disease. *Prog Med Virol* 6:27, 1964
 - 8) Wenner HA, Ray CG: Disease associated with Coxsackie and ECHO viruses, in *Practice of Pediatrics*. New York, Harper & Row Publishing, Inc, 1979, vol II, part 2, chap 38A
 - 9) Hayward JC, Gillespie SM, Kaplan KM, et al.: Outbreak of poliomyelitis-like paralysis associated with enterovirus 71. *Pediatr Infect Dis* 8:611-616, 1989
 - 10) Ishimaru Y, Nakano S, Yamaoka K, Takami S: Outbreaks of hand, foot, and mouth disease by enterovirus 71. High incidence of complication disorders of central nervous system. *Arch Dis Child* 55:583-588, 1980
 - 11) Samuda GM, Chang WK, Yeung CY, Tang PS: Monoplegia caused by enterovirus 71: an outbreak in Hong Kong. *Pediatr Infect Dis* 6:206-208, 1987
 - 12) Melnick JL: Enterovirus type 71 infections; a varied clinical pattern sometimes mimicking paralytic poliomyelitis. *Rev Infect Dis* 6:s387-390, 1984
 - 13) Centers for Disease Control: Cases of paralytic illness associated with enterovirus 71 infection. *MMWR* 37:107-108, 113-114, 1988

= Abstract =

Two Cases of Hand-Foot-Mouth Disease with Neurologic Manifestations

Ki Kung Park, M.D., Sung Dong Choi, M.D., Seung Yun Chung, M.D.
Byung Kyu Suh, M.D. and Jin Han Kang, M.D.

Department of Pediatrics, Catholic University Medical College, Seoul, Korea

Hand-Foot-Mouth disease, which has a various enanthem-exanthem complex at the tongue, buccal mucosa, hands and feet and buttock area with febrile illness, is usually caused by Coxsackie virus type A(16). Generally, this disease shows self limited course and good prognosis without neurologic manifestations.

However, enterovirus 71, which was newly discovered and reported in 1974, can cause the striking features of Hand-Foot-Mouth disease outbreaks and has neuropathogenic potentials of polio-like paralytic illness including aseptic meningitis, meningoencephalitis and respiratory disease.

We experienced a case of Hand-Foot-Mouth disease with polyradiculitis manifestations, and a case of Hand-Foot-Mouth disease with meningoencephalitis. Therefore, we report these cases with brief review of related literatures.

Key Words : Hand-Foot-Mouth disease, Polyradiculitis, Meningoencephalitis