

## 소아 Peutz-Jeghers 증후군 환자에서 전장 내시경술에 의한 용종 절제술 1례

부산대학교 의과대학 소아과학교실, \*외과학교실

곽 정 원 · 김 해 영\* · 박 재 홍

### Polypectomy by Intraoperative Total Gut Endoscopy in a Child with Peutz-Jeghers Syndrome

Jeong Won Kwak, M.D., Hae Young Kim, M.D.\* and Jae Hong Park, M.D.

Departments of Pediatrics and \*Pediatric Surgery,  
College of Medicine, Pusan National University, Busan, Korea

Peutz-Jeghers syndrome is an autosomal dominant inherited syndrome characterized by mucocutaneous pigmentation and gastrointestinal hamartomatous polyps. The most important complications that increase morbidity are intussusception, bleeding and obstruction. Most patients with Peutz-Jeghers syndrome may undergo multiple laparotomies for complications such as intussusception or bleeding every 2 to 3 years during adolescence and early adulthood. To decrease the relaparotomy rate, intraoperative endoscopy may be useful in the treatment of complications that are related to Peutz-Jeghers syndrome. Use of intraoperative endoscopy can lead to a healthier life and to a longer life expectancy for the patient. We describe a case of Peutz-Jeghers syndrome, who underwent polypectomy by total gut endoscopy in an 11-year-old girl presented with intestinal obstruction and anemia. During the course of the operation, the endoscope was inserted per the enterostomy and colostomy sites, and 16 polyps in the small and large intestine were removed endoscopically using a snare. (*Korean J Pediatr Gastroenterol Nutr* 2005; 8: 76~80)

**Key Words:** Peutz-Jeghers syndrome, Total gut endoscopy, Polypectomy

### 서 론

접수 : 2005년 1월 27일, 승인 : 2005년 3월 17일  
책임저자 : 박재홍, 602-739, 부산시 서구 아미동 1가 10번지  
부산대학교병원 소아과학교실  
Tel: 051-240-7298, Fax: 051-248-6205  
E-mail: jhongpark@pusan.ac.kr

Peutz-Jeghers 증후군은 위장관의 과오종성 용종 증과 점막 및 피부의 색소 침착을 동반하는 상염색체 우성 유전 질환이다<sup>1)</sup>. 용종은 주로 과오종(hamartoma)이며 다발성 또는 단발성으로 전 위장관에

서 발생할 수 있으나, 소장, 대장, 위 등의 순으로 발생한다<sup>2,3)</sup>. 용종으로 인한 증상이 없을 수도 있으나, 복통, 장중첩증, 장 폐쇄, 장 출혈 등을 일으킬 수 있으며<sup>4)</sup> 일부에서는 용종에서 종양이 발생할 수도 있다<sup>5)</sup>.

대부분의 Peutz-Jeghers 증후군 환자들에서 합병증의 발생으로 청소년기나 성인 초기에 2~3년에 한번씩 수술을 받게 되며, 잦은 장 절제로 인해 단장 증후군과 같은 심각한 합병증이 발생할 수 있다. 최근 내시경술을 발달로 상부 및 하부 위장관에 발생한 용종에 대해 내시경적 절제술을 시행할 수 있으나, 내시경이 도달되지 않는 소장에 발생한 용종의 치료에 대해서는 한계가 있었다.

수술 중 내시경적 용종 절제술은 1985년 Mathus-Vliegen과 Tygat<sup>6)</sup>가 처음 시행한 이후 내시경이 도달되지 않는 소장의 용종 절제에 널리 이용되고 있으며, 이는 용종으로 인한 합병증과 빈번한 수술적 절제를 감소시키고 삶의 질을 향상시켰다<sup>7,8)</sup>. 국내에서도 성인들을 대상으로 시행된 보고<sup>9)</sup>가 있으나, 소아에서는 아직 문헌 보고가 없다.

저자들은 다발성 용종으로 인해 장 폐쇄와 빈혈, 장중첩증이 발생한 Peutz-Jeghers 증후군 환자에서 수술 중 전장 내시경에 의한 다발성 용종 절제술을 시행하였기에 문헌 고찰과 함께 보고한다.

## 증 례

환 자: 김○○, 11세, 여자

주 소: 잦은 복통과 구토

현병력: 내원 2개월 전부터 간헐적으로 구토와 복통이 발생하였고, 2일 전부터 심한 복통과 구토가 발생하였다. 복통은 상복부에서 산통을 호소하였고 식사 후에 악화되는 경향을 보였다. 5 kg의 체중 감소가 있었다.

과거력: 어릴 때부터 입술, 뺨, 구강 점막에 흑갈색의 색소 침착이 있어 Peutz-Jeghers 증후군으로 의심되었다. 6세 때 공장에서 발생한 장중첩증으로 공장 부분 절제술을 받았으며, 10세 때 심한 복통과 빈혈이 발생하여 본원에서 위와 십이지장 및 대장

에서 다수의 용종을 내시경하에서 절제하였으며 과오종으로 확인되었다.

출산력: 만삭아 및 정상 분만으로 출생했으며 출생 체중은 3,000 g이었고, 산전 진찰 및 출생시에 별다른 문제는 없었다.

가족력: 40세인 아버지와 34세인 어머니의 첫째 자녀로 유전성 질환이나 만성 질환은 없었다.

신체 검사: 입원 당시 체중 30 kg (10~25 백분위수), 신장 140 cm (25~50 백분위수), 체온 36°C, 혈압 110/80 mmHg, 호흡수 20회/분, 맥박수 90회/분이었다. 환자의 발육과 영양은 비교적 양호했으며 빈혈성 결막과 입술, 뺨, 구강 점막에 색소 침착이 관찰되었다. 흉부 청진은 정상이었으며, 복부 진찰에서는 특이 소견이 없었다.

검사실 소견: 말초 혈액 검사에서 혈색소 6.9 g/dL, 백혈구 8,520/mm<sup>3</sup>, 헤마토크트 27.1%이었으며, 호중구 63.5%, 림프구 27.1%이었다. 소변 검사는 정상이었으며, 혈청 생화학 검사에서 AST/ALT 21/17 IU/L, BUN 11 mg/dL, creatinine 0.4 mg/dL이었다. 말초 혈액 도말 검사에서 저단구성 저색소성 빈혈이 관찰되었다.

내시경 및 방사선학적 검사 소견: 내원 시 시행한

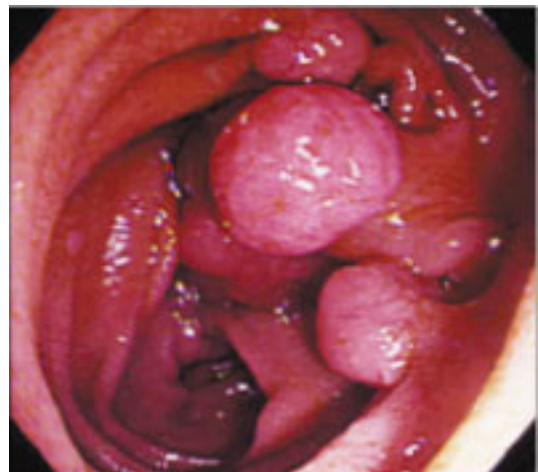
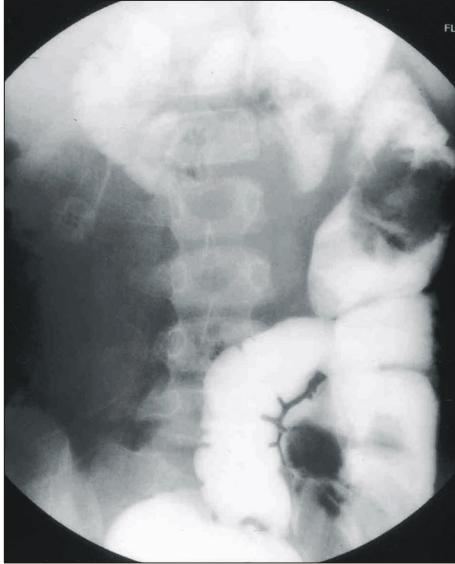


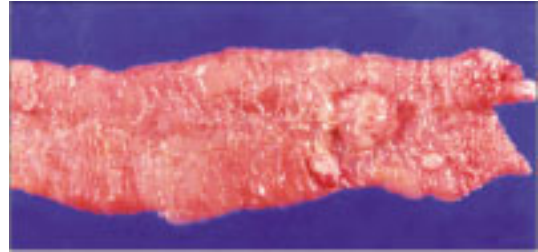Fig. 1. Duodenoscopic finding. Duodenoscopic findings show multiple, relatively large sized, pedunculated polyps in the second portion of the duodenum.



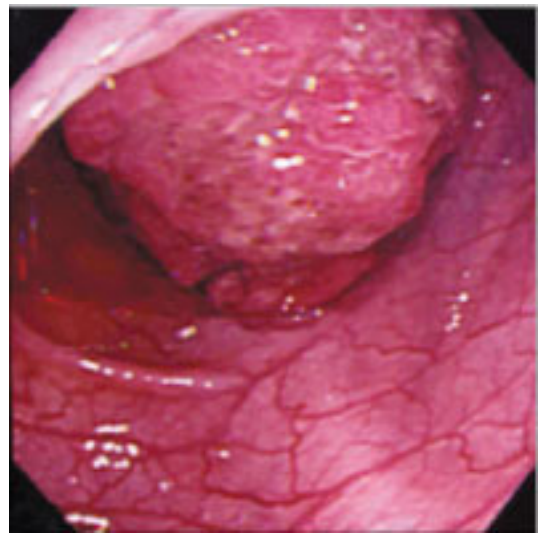
**Fig. 2.** Barium enema finding. Barium enema reveals two giant, irregularly lobulated polyps in the transverse and descending colon.

상부 위장관 내시경 검사에서 십이지장의 제2부와 3부에 걸쳐있는 7개의 용종을 올가미를 이용하여 제거하였다(Fig. 1). 용종 제거술을 시행한 다음 날 갑작스런 복부 산통이 발생하였고 우상복부에서 종괴가 촉진되었다. 복부 초음파 검사로 장중첩증을 진단하고 응급 수술을 시행하였다. 이때 시행한 바륨 관장술에서 다수의 종괴가 대장에서 관찰되었다(Fig. 2). 수술 시야에서 20 cm 정도의 공장이 중첩되어 있었으며 중첩된 장 내에 다수의 용종이 촉진되어 장중첩된 부분을 절제하였다(Fig. 3).

수술 후 7일 뒤에 혈변이 발생하였고 대장 조영술에서 확인된 용종을 제거하기 위해 대장 내시경을 시행하였으며, 하행 결장, 비만 곡부 근처의 횡행 결장 및 간 만곡부 근처의 상행 결장에서 내장을 거의 막고 있는 용종이 발견되었고, 그 외 크기가 작은 다수의 용종이 관찰되었다(Fig. 4). 용종이 너무 커서 올가미를 걸 수 없었으며 합병증이 우려되어 전장 내시경술에 의한 용종 절제술을 시행하였다. 먼저 횡행 결장에 절개를 하여 내시경을 삽입하여 근위부 및 원위부 대장으로 내시경을 진입시켜 4개의



**Fig. 3.** Pathological finding. Multiple, variable sized polyps are seen in the specimen of the jejunum resected for the treatment of intussusception.



**Fig. 4.** Colonoscopic finding. Colonoscopic findings show a huge, lobulated, pedunculated polyp with ulcerations occluding the bowel lumen in the transverse colon.

용종을 절제하였다. 또한 근위 회장 부위에서 절제한 후 근위 및 원위 소장에 있는 용종을 12개 절제하였다.

**경과:** 환아는 이후 특별한 부작용 없이 퇴원하였으며 빈혈이나 혈변, 장 폐쇄 등의 이전 증상은 모두 없어지고 6개월 동안 8 kg의 체중 증가가 있었다.

## 고 찰

본 환자는 용종으로 인하여 두 번의 장중첩증이

발생하여 응급 수술을 받았고, 다발성 용종 때문에 소장의 불완전 위장관 폐쇄로 복통, 구토 및 체중 감소가 장기간 지속되었으며, 용종으로부터의 출혈로 인한 빈혈이 발생하는 등 Peutz-Jeghers 증후군의 다양한 합병증이 동반되었다. 또한 1년 전에 상부 및 하부 위장관에서 다수의 용종을 절제하였으나 단기간에 용종의 수와 크기가 급격히 증가하였다. 대장에 발생한 용종은 크기가 너무 커서 내시경하 절제술을 시행하기가 어려웠고, 내시경이 도달되지 않는 소장에 있는 용종을 한꺼번에 제거하기 위해서는 전장 내시경술을 시행할 수 밖에 없었다.

Peutz-Jeghers 증후군에서의 위장관 용종은 과오종으로 거의 모든 환자에 발생하며 소장, 특히 공장에 가장 호발하는데, 용종의 수는 수 개에서 수 백개에 이르지만 100개를 넘는 경우는 많지 않다<sup>10)</sup>. 용종은 비교적 크기가 큰 편이며 유경성인 경우가 많다. 과오종 자체는 양성이지만 암으로의 변화할 수 있다고 하며<sup>5,11)</sup>, Peutz-Jeghers 증후군 환자의 2~15%에서 위장관계에 악성 종양이 발생한다고 한다<sup>12)</sup>. 또한 위장관계 외에서 췌장암, 유방암, 폐암, 부인과암, 생식선 종양 등 악성 종양의 발생이 증가한다고 한다<sup>13)</sup>.

내시경이 도달될 수 있는 상부나 하부 위장관의 용종은 내시경적 용종 절제술로 제거할 수 있으나 소장의 용종은 접근이 불가능하므로 수술 중 내시경적 용종 절제술이 대두되게 되었다. 또한 Peutz-Jeghers 증후군에서 합병증이 발생하였을 때 수술이 필요하게 되는데, 수술 시에 장을 만져서 용종을 촉진할 수 있는 경우는 내시경적 용종 절제술을 할 수 있는 크기의 용종 중 38%에 지나지 않는다고 한다<sup>7)</sup>. 따라서 수술 시 내시경 검사를 함께 시행함으로써 전 장에 있는 용종들을 모두 제거하여 합병증을 예방하고 수술의 횟수를 줄일 수 있다<sup>14)</sup>.

수술 중 내시경적 용종 절제술은 소장이나 대장을 약간 절개하여 내시경을 삽입하고 외과 의사의 도움을 받아 내시경을 원위부 및 근위부로 삽입하며, 용종 절제술은 올가미를 이용한 일반적인 내시경하 절제술과 동일한 방법으로 시행한다. 내시경 기기는 일반적인 상부 위장관 내시경이나 소아용

또는 성인용 대장 내시경을 사용할 수 있다. 수술 중 내시경적 용종 절제술은 내시경의 삽입 및 용종 절제술이 장 안과 밖에서 관찰하면서 이루어지기 때문에 안전하고 합병증이 거의 없는 시술이다<sup>15)</sup>.

수술 중 내시경 검사는 원인 불명의 위장관 출혈이나 본 증례와 같은 Peutz-Jeghers 증후군 환자에서 많은 도움이 되지만<sup>15,16)</sup>, 수술 전에 내시경을 소독하여야 하는 번거러움이 있고 수술대 곁에 붙어서 내시경을 조작하기에 불편함이 따른다. 또한 무경성 용종의 절제는 용종 주위의 점막층을 들어올리는 시술을 한 후 용종을 절제함으로써 장 천공을 예방할 수 있는데, 수술 중 내시경적 용종 절제술에서는 이런 시술을 다하기가 쉽지 않다. 게다가 위와 장이 가스로 가득차 있으면 소장의 장간막이 긴장되면서 장도 같이 긴장되어 용종 절제시 내시경 시술이 어려울 수 있다. 그러나 이러한 어려움들은 시술자들의 많은 경험과 조심스러운 처치로 예방될 수 있다<sup>17)</sup>.

Peutz-Jeghers 증후군 환자에서 용종이 발생하여 자라는 속도를 알 수 없고, 합병증이 일어나기 전에 용종을 제거해야 하는 시기를 가늠할 수 없는 것이 시술 후 환자 관리에 어려움이다. 수술에 따르는 문제점을 해결하기 위해서는 소장에 대한 내시경 검사 방법에 많은 발전이 필요하나, 현재로서는 소장에 대한 방사선학적 검사와 상부 및 하부 위장관 내시경 검사를 정기적으로 받는 것이 적절하며, 불가피한 경우 수술과 수술 중 내시경 치료를 병용하는 것이 바람직한 치료법이라고 생각된다.

본 증례는 수술을 통한 전장 내시경술로 소장 및 대장 내의 대부분의 용종을 정확하고 안전하게 제거할 수 있어 오랜 기간 동안 개복술을 피할 수 있으리라 생각된다. 그러나 새로운 용종의 발생과 절제하지 못한 작은 용종의 성장 속도가 빠를 것으로 예상되어 짧은 기간의 주기적인 추적 내시경 검사가 필요할 것으로 판단된다. 또한 위장관 이외의 장기에서 암 발생의 위험이 높기 때문에 정기적인 유방 조영술과 부인과적 검사가 필요할 것으로 생각된다.

## 요 약

수술 중 전장 내시경적 용종 절제술은 내시경이 도달할 수 없는 소장에 발생한 용종의 절제에 유용하며, Peutz-Jeghers 증후군 환자에서 삶의 질을 향상시키고 합병증으로 인한 수술의 빈도를 감소시킨다. 본 저자들은 장중첩증과 장 출혈에 의한 빈혈 및 장 폐쇄가 발생한 Peutz-Jeghers 증후군 환자에서 전장 내시경술에 의한 용종 절제술을 시행한 1례를 경험하였기에 문헌고찰과 함께 보고한다.

## 참 고 문 헌

- McKittrick JE, Lewis WM, Doane WA, Gerwig WH Jr. The Peutz-Jeghers syndrome. Report of two cases, one with 30-year follow-up. *Arch Surg* 1971;103:57-62.
- Rubio CA, Jaramillo E, Lindblom A, Fogt F. Classification of colorectal polyps: guidelines for the endoscopist. *Endoscopy* 2002;34:226-36.
- Konishi F, Wyse NE, Muto T, Sawada T, Morioka Y, Sugimura H, et al. Peutz-Jeghers polyposis associated with carcinoma of the digestive organs. Report of three cases and review of the literature. *Dis Colon Rectum* 1987;30:790-9.
- Utsunomiya J, Gocho H, Miyanaga T, Hamaguchi E, Kashimura A. Peutz-Jeghers syndrome: its natural course and management. *Johns Hopkins Med J* 1975;136:71-82.
- Foley TR, McGarrity TJ, Abt AB. Peutz-Jeghers syndrome: a clinicopathologic survey of the "Harrisburg family" with a 49-year follow-up. *Gastroenterology* 1988;95:1535-40.
- Mathus-Vliegen EM, Tytgat GN. Peutz-Jeghers syndrome: clinical presentation and new therapeutic strategy. *Endoscopy* 1985;17:102-4.
- Spigelman AD, Thomson JP, Phillips RK. Towards decreasing the relaparotomy rate in the Peutz-Jeghers syndrome: the role of peroperative small bowel endoscopy. *Br J Surg* 1990;77:301-2.
- van Coevorden F, Mathus-Vliegen EM, Brummelkamp WH. Combined endoscopic and surgical treatment in Peutz-Jeghers syndrome. *Surg Gynecol Obstet* 1986;162:426-8.
- 김유미, 안상훈, 조영준, 조용석, 김원호, 김남규. 소장 절제술과 수술 중 소장의 내시경적 용종 절제술을 병행하여 치료한 Peutz-Jeghers 증후군 1례. *대한소화기내시경학회지* 2000;20:207-12.
- Choi HS, Park YJ, Park JG. Peutz-Jeghers syndrome: a new understanding. *J Korean Med Sci* 1999;14:2-7.
- Hizawa K, Iida M, Matsumoto T, Kohrogi N, Yao T, Fujishima M. Neoplastic transformation arising in Peutz-Jeghers polyposis. *Dis Colon Rectum* 1993;36:953-7.
- Hizawa K, Iida M, Matsumoto T, Kohrogi N, Kinoshita H, Yao T, et al. Cancer in Peutz-Jeghers syndrome. *Cancer* 1993;72:2777-81.
- Boardman LA, Thibodeau SN, Schaid DJ, Lindor NM, McDonnell SK, Burgart LJ, et al. Increased risk for cancer in patients with the Peutz-Jeghers syndrome. *Ann Intern Med* 1998;128:896-9.
- Amaro R, Diaz G, Schneider J, Hellinger MD, Stollman NH. Peutz-Jeghers syndrome managed with a complete intraoperative endoscopy and extensive polypectomy. *Gastrointest Endosc* 2000;52:552-4.
- Bowden TA Jr, Hooks VH 3rd, Mansberger AR Jr. Intraoperative gastrointestinal endoscopy. *Ann Surg* 1980;191:680-7.
- Mathus-Vliegen EM, Tytgat GN. Intraoperative endoscopy: technique, indications, and results. *Gastrointest Endosc* 1986;32:381-4.
- Yagmurdu MC, Daphan C, Ozdemir A, Ozenc A, Bayraktar Y, Uzunalimoglu B. The usefulness of intra-operative endoscopy in Peutz-Jeghers syndrome: a case report. *Hepatogastroenterology* 1998;45:2175-8.