

급성 비특이성 장간막 림프절염의 임상 소견과 급성 충수돌기염과의 감별 인자

계명대학교 의과대학 소아과학교실, *방사선과학교실, † 한영한마음연합소아과의원,
‡ 대구가톨릭대학교 의과대학 방사선과학교실, §경북대학교 의과대학 예방의학교실

신경화 · 김갑철* · 이정권† · 이영환‡ · 감 신§ · 황진복

Clinical Features of Acute Nonspecific Mesenteric Lymphadenitis and Factors for Differential Diagnosis with Acute Appendicitis

Kyung Hwa Shin, M.D., Gab Cheol Kim, M.D.*, Jung Kwon Lee, M.D.†
Young Hwan Lee, M.D.‡, Sin Kam, M.D.§ and Jin Bok Hwang, M.D.

Departments of Pediatrics and *Diagnostic Radiology, Keimyung University School of Medicine,
† Han-Young Pediatric Clinic, ‡ Department of Diagnostic Radiology,
Daegu Catholic University School of Medicine, §Department of Preventive Medicine,
College of Medicine, KyungPook National University, Daegu, Korea

Purpose: Although acute nonspecific mesenteric lymphadenitis (ANML) is probably common cause of abdominal pain in children, which can be severe enough to be an abdominal emergency, the clinical features of mesenteric lymphadenitis are not clear. Also, a differential diagnosis with acute appendicitis (APPE) is indispensable to avoid serious complications. The clinical features of ANML were determined, and the risk factors for differential diagnosis with APPE were analyzed.

Methods: Between November 2000 and May 2001, data from 26 patients (aged 1 to 11 years) with ANML and 21 patients (aged 2 to 13 years) with APPE were reviewed. ANML was defined as a cluster of five or more lymph nodes measuring 10 mm or greater in their longitudinal diameter in the right lower quadrant (RLQ) without an identifiable specific inflammatory process on the ultrasonographic examination. There were risk factors on patient's history, physical examination, and laboratory examination; the location of abdominal pain, abdominal rigidity, rebound tenderness, fever, nocturnal pain, the vomiting intensity, the diarrhea intensity, the symptom duration, and the peripheral blood leukocytes count.

Results: Of the 26 ANML patients and 21 APPE patients, abdominal pain was noted on periumbilical (76.9% vs 14.2%), on RLQ (11.5% vs 71.4%), with abdomen rigidity (7.6% vs 80.9%), with rebound tenderness (0.0% vs 76.1%)($p < 0.05$), in the lower abdomen (11.5% vs 14.2%), and

접수 : 2004년 2월 28일, 승인 : 2004년 3월 18일

책임저자 : 황진복, 700-721 대구광역시 중구 동산동 194번지, 계명대학교 의과대학 소아과학교실

Tel: 053-250-7331, Fax: 053-250-7783, E-mail: pedgi@korea.com

at night (80.8% vs 100.0%) ($p > 0.05$). The clinical symptoms were vomiting (38.4% vs 90.4%), the vomiting intensity (1.5 ± 0.7 [1~3] /day vs 4.5 ± 2.9 [1~10] /day), diarrhea (65.3% vs 28.5%) ($p < 0.05$), and fever (61.5% vs 76.2%) ($p > 0.05$). The period to the subsidence of abdominal pain in the ANML patients was 2.5 ± 0.5 (2~3) days. The laboratory data showed a significant difference in the peripheral blood leukocytes count ($8,403 \pm 1,737$ [5,900~12,300] /mm³ vs $15,471 \pm 3,749$ [5,400~20,800] /mm³) ($p < 0.05$). Discriminant analysis between ANML and APPE showed that the independent discriminant factors were a vomiting intensity and the peripheral blood leukocytes count and the discriminant power was 95.7%.

Conclusion: The clinical characteristics of ANML were abrupt onset of periumbilical pain without rigidity or rebound tenderness, a mild vomiting intensity, normal peripheral leukocytes count, and relatively short clinical course. If the abdominal pain persist for more than 3 days, and/or the vomiting intensity is more than 3 times/day, and/or the peripheral leukocytes count is over 13,500/mm³, abdominal ultrasonography is recommended to rule out APPE. (*Korean J Pediatr Gastroenterol Nutr* 2004; 7: 31~39)

Key Words: Mesenteric lymphadenitis, Acute appendicitis

서 론

소아의 급성 비특이성 장간막 림프절염(acute nonspecific mesenteric lymphadenitis, ANML)과 급성 충수돌기염(acute appendicitis, APPE)은 복통, 구토, 설사, 발열 등의 유사한 증상으로 발현하는 소아 급성 복통의 대표적인 원인 질환들이다^{1,2)}.

장간막 림프절염은 복부 초음파 검사나 컴퓨터 단층 촬영 등으로 장간막 주변의 림프절 비후의 발견에 의하여 진단되는 질환군으로, 발현 기간에 따라 급성과 만성 경과를 보이는 경우로 나누어 볼 수 있고, 그 유발 원인에 따라 특이적 원인과 비특이적 원인에 의한 경우로 나누어 볼 수 있다. 결핵, 장티브스, 비장티브스성 살모넬라, 예르시니아, Epstein-Barr 바이러스, 염증성 장 질환 등의 특이적인 원인에 의한 경우로 관찰될 수도 있으나, 주로 장바이러스, 아데노바이러스, 인플루엔자 등 소아에서 급성 감염으로 흔히 발현하는 ANML로서 소아 급성 복통의 주요 원인으로 나타날 수 있다³⁾.

ANML은 그 임상적인 특성이 예상외로 잘 알려져 있지 않으나 소아 급성 복통의 가장 흔한 원인 질환이다¹⁾. ANML과 유사한 임상 증상으로 감별이 필수적인 APPE는 소아 급성 복통의 가장 위험한 외과적 질환으로 소아의 특수성으로 인하여 33~74%의 환자에서 진단시 이미 천공이 동반되었다고 하며, 나이가 어릴수록 천공의 빈도가 높다고 보고되고 있다⁴⁾. 특히, APPE를 ANML로 오인하여 복막염 등 합병증을 초래하는 경우가 흔히 있다⁵⁾. 따라서 ANML의 임상적 실체를 보다 명확히 하고, APPE와의 임상적 감별점을 다각도로 모색하여 보는 것은 임상적 의의가 크다고 하겠다.

저자들은 급성 복통을 주소로 내원한 소아 연령의 환자에서 ANML의 임상적 특성을 알아보고, APPE와의 임상적 차이점을 살펴보았다.

대상 및 방법

1. 대상

2000년 11월부터 2001년 5월까지 7개월 동안 대

구시 소재 한영한마음연합소아과의원에 급성 복통을 주소로 내원하여 ANML로 진단된 26명과 같은 기간 대구가톨릭대학병원을 방문하여 APPE로 진단받고 수술을 시행 받은 21명을 대상으로 하였다.

2. 방법

ANML은 복부 초음파 검사를 실시하여 초음파상 10 mm 이상 크기의 장간막 림프절이 5개 이상 관찰되면서 회장, 대장의 장벽 비후 소견이 5 mm를 넘지 않으며, 염증성 충수 돌기가 관찰되지 않으며, 복통은 1주 이내의 급성 증상으로 최근 1개월 동안 소화기, 신장, 호흡기, 신경계의 감염 병력이 없고, 말초혈액검사, 소변검사, 대변검사상 타 질환을 의심할 소견이 없으며, 4주간의 추적 관찰상 타 질환으로 의심할 수 없었던 경우를 진단 기준으로 설정하였다. ANML과 APPE의 임상 자료들을 후향성으로 조사하였으며, 복통의 호소 부위, 복부 강직, 반발 압통, 열, 야간 복통의 유무, 동반되는 구토와 설사의 강도, 증상 기간, 말초혈액 백혈구수 등을 비교 분석하였다

3. 통계 방법

결과는 평균±표준편차(범위)로 표기하였으며, 통계 분석은 복통의 양상, 구토와 설사의 유무 및 강도, 열의 유무는 chi-square test를, 말초혈액 백혈구 수는 t-test를, 구토의 강도와 백혈구수를 독립변수로 판별분석을 사용하였고, 유의 수준은 p 값 0.05 미만인 경우로 하였다.

결 과

1. 대상아의 연령 및 성별 분포

대상아는 ANML은 26례로 남자 13명, 여자 13명이었으며, APPE는 21례로 남자 12명, 여자 9명이었다. 발병 당시 연령은 ANML 5.2 ± 2.3 (1~11)세, APPE 7.1 ± 4.1 (2~15)세이었으며, ANML은 3세에서 5세사이가 15례(57.7%)로 가장 많았으며, APPE는 2세 이상 전 소아 연령층에 고르게 분포하였다 (Fig. 1).

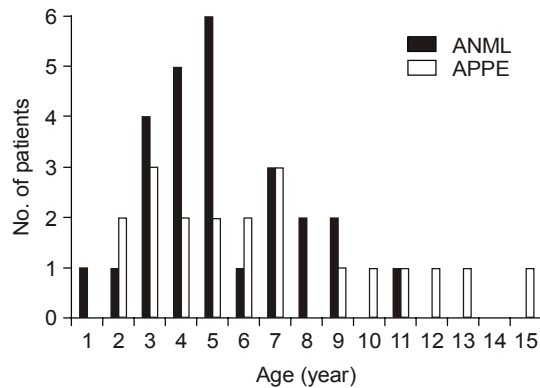


Fig. 1. Age distribution of acute nonspecific mesenteric lymphadenitis (ANML) and acute appendicitis (APPE).

Table 1. Location of Abdominal Pain of Acute Nonspecific Mesenteric Lymphadenitis (ANML) and Acute Appendicitis (APPE)

Location	Acute nonspecific mesenteric lymphadenitis (%) (n=26)	Acute appendicitis (%) (n=21)
Periumbilical*	20 (76.9)	3 (14.2)
Right lower quadrant	3 (11.5)	15 (71.4)
Lower abd omen	3 (11.5)	3 (14.2)

* $p < 0.05$.

2. 임상 소견

1) 복통의 양상과 위치: 복통의 양상을 비교한 결과 야간 복통은 ANML군 21례(80.8%), APPE군 21례(100.0%)로 두 군 간의 유의한 차이를 보이지 않았다. 복통의 위치는 ANML군은 배꼽 주위 20례(76.9%)로 가장 많았고, 다음으로 각각 우하복부 3례(11.5%), 하복부 3례(11.5%)였으며, 반면에 APPE군은 우하복부 15례(71.4%)로 가장 많았고, 다음으로 각각 배꼽 주위 3례(14.2%), 하복부 3례(14.2%)이었다(Table 1).

ANML군은 2례(7.6%)에서 복부 강직이 있었고, 반발 압통은 전례에서 없었으며, 반면에 APPE군은

Table 2. Clinical Findings of Acute Nonspecific Mesenteric Lymphadenitis (ANML) and Acute Appendicitis (APPE)

Findings	Acute nonspecific mesenteric lymphadenitis (%) (n=26)	Acute appendicitis (%) (n=21)	p value
Nocturnal pain	21 (80.7)	21 (100.0)	>0.05
Guarding	2 (7.6)	17 (80.9)	<0.05
Rebound tenderness	0 (0.0)	16 (76.1)	<0.05
Fever	16 (61.5)	16 (76.1)	>0.05
Vomiting*	10 (38.4)	19 (90.4)	<0.05
Diarrhea†	17 (65.3)	6 (28.5)	>0.05

*ANML 0.5 ± 0.8 vs APPE 4.1 ± 3.1 ($p < 0.05$), †ANML 0.6 ± 1.2 vs APPE 1.0 ± 1.0 ($p > 0.05$).

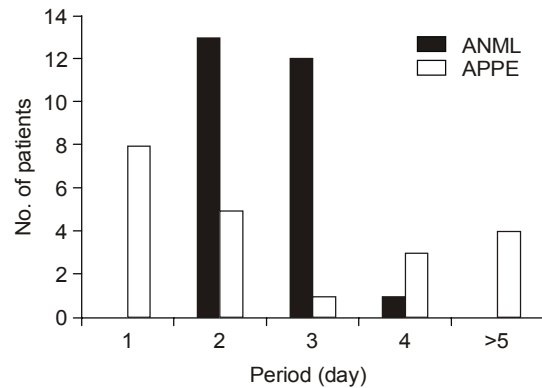
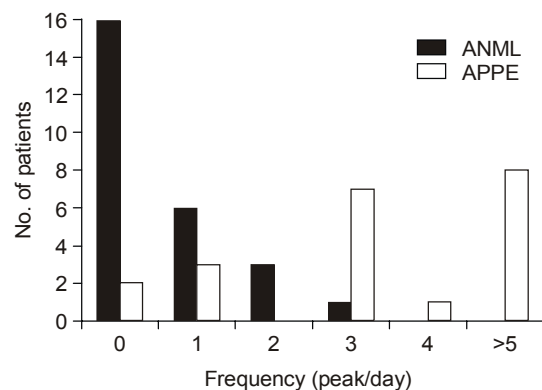
17례(80.9%)에서 복부 강직이, 16례(76.1%)에서 반 발 압통이 관찰되어 각각 두 군 간의 유의한 차이를 보였다($p < 0.05$)(Table 2).

2) ANML군에서 복통의 회복까지 걸린 시간과 APPE군에서 진단될 때까지 걸린 시간: ANML군에서 복통의 회복까지 걸린 시간은 2.5 ± 0.5 (2~4)일이었고, 이중 2~3일이 25례(96.1%)이었다. APPE군의 진단은 1일에서 5일 이상까지 다양하였고, 4일 이상이 7례(33.3%)이었다(Fig. 2).

3) 구토와 설사 증상의 강도: 구토 증상은 ANML군에서 10례(38.4%)에서 구토를 보였고, 하루 1.5 ± 0.7 (1~3)회이었다. APPE군은 19례(90.4%)에서 구토를 보였고, 하루 4.5 ± 2.9 (1~10)회로, 두 군 간의 유의한 차이를 보였다($p < 0.05$)(Fig. 3).

설사 증상은 ANML군 17례(65.3%)에서 있었고, 하루 1.6 ± 0.8 (1~4)회이었으며, APPE 군은 6례(28.5%)에서 있었고, 하루 2.1 ± 1.6 (1~5)회로, 두 군 간의 유의한 차이를 보이지 않았다(Table 2).

4) 열 증상: ANML군은 16례(61.5%)에서 발열이 있었고, APPE군은 16례(76.2%)에서 관찰되었으며 유의한 차이를 보이지 않았다(Table 2).

**Fig. 2.** Period from symptom onset to remission of acute nonspecific mesenteric lymphadenitis (ANML) and period from symptom onset to diagnosis of acute appendicitis (APPE).**Fig. 3.** Vomiting intensity of acute nonspecific mesenteric lymphadenitis (ANML) and acute appendicitis (APPE). *ANML 0.5 ± 0.8 vs APPE 4.1 ± 3.1 ($p < 0.05$).

3. 검사 소견

진단 당시 말초 혈액 백혈구수는 ANML군에서 $8,403 \pm 1,737$ (5,900~12,300)/ mm^3 이었고, APPE군에서는 $15,471 \pm 3,749$ (5,400~20,800)/ mm^3 으로 APPE군에서 의미있게 높게 나타났고 ANML군과는 유의한 차이를 보였다($p < 0.05$). ANML군에서는 13,500/ mm^3 이상으로 증가된 경우는 한례도 없었으나, 급성 충수염 군에서는 13,500/ mm^3 이상이 16례(76.2%)이었다(Fig. 4).

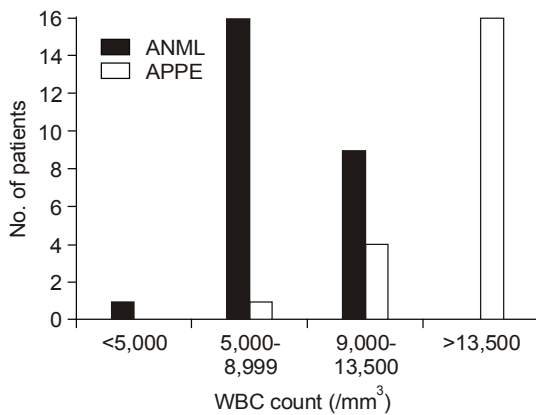


Fig. 4. Peripheral blood leukocytes count of acute nonspecific mesenteric lymphadenitis (ANML) and acute appendicitis (APPE). *ANML $8,403 \pm 1,737$ vs APPE $15,471 \pm 3,749$ ($p < 0.05$).

Table 3. Discriminant Analysis between Acute Nonspecific Mesenteric Lymphadenitis (ANML) and Acute Appendicitis (APPE)

• Discriminant function (vomiting intensity, leukocytes count: metric variables) $Z = -3.767 + 0.174 \text{ vomiting} + 0.0002933 \text{ leukocyte}$
• Centroids APPE=1.489, ANML=-1.203
• Discriminant power: 95.7% (APPE 90.5%, ANML 100%)

4. 구토의 강도와 백혈구수를 변수로 이용한 판별분석

판별분석을 이용하여 하루 구토의 횟수와 말초 혈액 백혈구수를 독립 변수로 하였을 때 ANML군과 APPE군은 95.7% 수준으로 판별되었다. 구토의 강도가 강할수록, 백혈구수가 높을수록 APPE의 가능성이 높았다(Table 3).

고 찰

ANML은 소아 급성 복통의 가장 중요한 원인 질환의 하나로 알려져 있으나¹⁾, 임상적 실체에 대한

연구가 충분하지 않다. 소아 급성 복통의 가장 위험한 외과적 질환인 APPE는 임상적 경과가 ANML과 유사하여 진단의 혼란으로 복막염 등 합병증을 유발하게 되는 경우가 드물지 않다^{5,6)}. ANML의 임상적 실체에 대한 연구가 충분하지 않아 APPE와의 감별시 복부 초음파 검사나 컴퓨터 단층 촬영없이 임상적 판단만으로는 명확한 감별이 쉽지 않아 소아 진료에서 가장 어려운 문제 중 하나이다^{7,8)}.

APPE는 소아 외과적 질환의 약 80%를 차지하는 고위험군의 대표적 질환으로 소아 연장과와 청소년기에 흔히 발병하나 어린 유아기에서도 드물지 않게 진단된다⁵⁾. 소아에서는 비전형적인 증상을 보이는 경우가 많으며, 나이가 어린 경우 정확한 병력 청취와 신체 검사가 만족할 수준으로 진행되기가 어려워 진단이 지연되는 경우가 많고, 천공이나 농양 형성, 복막염으로 진행되기도 한다^{7,9)}. 따라서 APPE로 진단된 5세 이하 소아의 약 60%는 천공으로 진단되며, 이는 어린 소아의 해부학적, 생리학적인 특징 때문에 조기 진단이 어렵기 때문이고, 이와 함께 인접한 그물막 방어벽의 차단 과정이 미흡하여 조기 천공을 촉진하기 때문이다⁶⁾.

APPE를 감별하여야 할 것으로 판단되면 복부 초음파나 컴퓨터 단층 촬영을 시행하여야 하며, 급성 충수염은 초음파 소견상 약 40%에서 장간막 림프절의 비후가 보이지만 장간막 림프절염보다 그 수가 적고 크기가 작은 것이 특징이다⁹⁾.

ANML의 호발 연령은 저자들에 따라 1세에서 5세, 10세에서 15세 사이로 다양하고 남녀간 큰 차이 없이 발병한다고 보고되어 있으며¹⁰⁾, 본 연구에서도 남녀간 차이는 없었고, 잦은 감염이 많고 상대적으로 림프 조직이 성장하는 시기로 보고된³⁾ 3세에서 5세사이가 57%로 가장 많았으며, APPE는 2세 이상의 소아 전 연령층에서 고르게 관찰되었다.

APPE는 애매모호한 복통이 있을 때 반드시 감별하여야 할 질환으로 염두에 두어야 하며, APPE와 연관된 복통은 위장관염이나 ANML보다 더욱 지속적이고, 항상 주증상이 된다⁶⁾. 본 연구에서 소아 급성 복통의 위험도를 예측하는 가장 중요한 인자로 알려진 야간 복통은 ANML과 APPE 두 군 모두에서

높게 관찰되어 임상적으로 감별의 어려움을 설명하여 주고 있다. ANML의 복통의 위치는 배꼽 주위가 가장 많아 76%이었으며, 우하복부는 11.5%, 하복부 11.5%로 비교적 낮게 관찰되었다. 또한, 반발 압통은 전례에서 없었고, 복부 강직은 7.6%에서 관찰되어 드문 소견임을 알 수 있었다. Moir⁶⁾는 ANML에서 비록 우하복부에 위치한 복통이더라도 상대적으로 APPE보다는 강도가 약하고 더 넓게 분포한다고 보고하였다. 본 연구에서 APPE는 우하복부가 75%로 가장 많았으며, 배꼽 주위 14%, 하복부 14%로 관찰되었다. 또한, APPE는 80%에서 복부 강직이 보였고, 반발 압통이 76%에서 관찰되었다. 따라서, 우하복부의 복통이 뚜렷하게 관찰되는 경우, 복부 강직이나 반발 압통이 관찰되는 경우 APPE에 대한 관심을 보다 집중하여야 할 것으로 판단된다.

Nance 등⁴⁾은 충수 절개술을 받은 5세 이하 소아 120명을 대상으로 조사한 결과 천공의 경우 압통이 넓게 분포하였고, 천공이 없는 군에서는 압통이 국소적으로 분포하였다고 보고하였다. 따라서 천공이 이루어진 경우에는 ANML과 같이 복통의 분포가 다소 넓게 분포하는 것이 특징이므로 신체 검사 시 주의를 요하여야 할 것으로 판단된다.

본 연구에서 ANML은 복통의 회복까지 걸린 시간이 2.5 ± 0.5 일로 96.1%가 만 3일을 넘지 않는 것으로 확인되었으며, 이에 비하여 APPE는 진단까지 걸리는 시간이 만 4일 이상이 소요되는 경우가 33.3%를 차지하였다. 따라서 APPE와 ANML이 임상적으로 감별이 어려운 경우 만 3일을 초과하는 경우는 APPE의 가능성이 높으며, 복부 초음파 검사 등을 이용하여 명확한 진단이 필요할 것으로 판단된다. Nance 등⁴⁾은 복통의 기간은 천공이 있는 군과 천공이 없는 군은 4.7일과 2.1일로 조사되었다고 보고하여 특히, 만 3일을 기점으로 천공이 유발될 수 있으며, 이때에는 복통의 감소 등 전신 상태의 호전을 보일 수도 있어 자칫 안심하게 되어 진단이 지연될 수 있음을 반드시 고려하여야 한다. 장벽의 염증과 그 결과로 진행된 복막염은 진단 시 위치의 국소화에는 도움이 되지만 장관은 감염의 차단을 시도할 것이고 그 결과 증상이 호전되는 것으로 보여 진단

을 혼란스럽게 하기 쉽기 때문이다¹¹⁾.

ANML은 본 연구에서 구토 증상이 38%에서 동반되었고, 대체로 하루 1~3회의 강도를 보였으며, APPE군은 90%에서 구토가 동반되었고 횟수도 하루 1~10회로 평균 4.5 ± 2.9 회로 관찰되었다. 두 군을 비교하여 보면 ANML군은 구토의 강도가 약하고 횟수가 적은 것으로 나타났다. 그러나, APPE에서도 구토가 약하거나 동반되지 않는 경우도 있기 때문에 구토가 약하고 횟수가 3회 미만일 경우라고 해서 안심할 수는 없으며 병력 청취와 신체 검사 소견을 종합하여 판단하는 것이 바람직할 것으로 판단된다. 그러나 구토의 강도가 강하여 횟수가 하루 3회를 초과하는 경우에는 APPE의 가능성에 대해 더욱 주의를 기울여야 할 것으로 판단된다.

진행된 APPE에서 설사의 횟수는 잦지 않고 S상 결장의 자극으로 인해 소량의 점액성 변으로 구성된다. 설사는 보통 초기 증상은 아니며 첫 24~48시간 후에 발생하기 쉽고 이로 인해 위장관염 등으로 진단되는 경우가 많아⁵⁾, 복통이 가장 주증상인지를 반드시 판단하여야 하며 복통이 주증상으로서 경과를 취하였다면 설사 증상이 다소 보이더라도 반드시 APPE를 먼저 염두에 두어야 한다고 Moir 등⁶⁾이 보고한 바 있다. 본 연구에서도 설사 증상은 ANML에서 65%, APPE에서는 28%가 관찰되어 두 군 간의 유의한 차이를 보이지는 않았다.

Swischuk 등¹¹⁾은 APPE에서 혈변이 아닌 설사는 자주 동반되는 증상으로, 21개월 여아가 복통과 설사가 있는 후 위장관염으로 판단하여 진단이 늦어졌으며 3일 후 환자의 증상은 다소 호전을 보였으나 실제로 천공이 된 경우를 보고하였다. 또한, Horwitz 등⁵⁾은 설사는 입원 기간을 연장시키고 진단을 혼란스럽게 만드는 독립적인 위험요소이기 때문에 학동전기 환아에서 복통, 발열과 함께 설사가 동반되면 APPE에 대한 주의 깊은 검사가 필요하다고 보고하였다. 이들 연구들은 복통에 연이어 나타나는 설사, 구토의 동반되는 시점을 파악하는 것이 APPE를 진단하는데 중요한 요인이 될 수 있어 병력 청취에 주의를 기울일 것을 제안하였다.

본 연구에서 열 증상은 ANML 61%에서 APPE에

서 76%에서 관찰되어 두 군을 감별하는데 도움을 주지 못하는 것으로 나타났다. ANML의 경우 말초 혈액 백혈구수는 나이에 해당하는 정상 범위를 벗어나지 않아 $13,500/\text{mm}^3$ 미만이었다. APPE는 백혈구수가 나이에 비하여 백혈구 증가증을 시사하는 $13,500/\text{mm}^3$ 이상인 경우가 76%로 관찰되어 ANML과의 감별에 중요한 인자로 판단되었다. Nance 등⁴⁾은 APPE에서 백혈구수가 $18,300 \pm 7,400/\text{mm}^3$ 로 관찰된다고 보고한 바 있다.

본 연구에서 하루 동안의 구토의 강도와 말초 혈액 백혈구수를 독립 변수로 95%의 수준으로 ANML과 APPE군을 판별할 수 있는 것으로 밝혀져 구토가 강할수록, 백혈구수가 높을수록 APPE의 임상적 진단 도구로 활용될 수 있을 것으로 판단된다.

ANML과 APPE를 감별하는 가장 좋은 진단적 도구는 복부 초음파 검사와 컴퓨터 단층 촬영 검사이다. Ang 등은 APPE에 대한 복부 초음파 검사의 정확도를 92%로 보고하였고¹²⁾, Siegel 등은 민감도와 특이도가 각각 85~90%와 95~100%를 나타냈다고 보고하였다¹³⁾. 따라서 임상적으로 APPE가 불확실한 경우에는 신속하고, 민감한 진단적 수단이 되며, 이로 인해 장기적 관찰과 장기적 입원을 피할 수 있다. 그러나 장비가 고가이고, 전문적 기술이 필요하며, 후위 충수, 복부 강직, 과다한 장관 가스, 비만, 충분하게 방광을 채우지 못하였을 때, 비협조적 환자와 같은 방해 요인으로 초음파적 검사에 어려움이 있다¹²⁾. APPE에서 컴퓨터 단층 촬영은 주로 복강내 농양을 동반한 장천공에 대해 사용되고 있으며, 조기 컴퓨터 단층 촬영은 진단적 정확성을 향상시키고, 정상 소견을 보이는 환자에서는 입원 기간을 줄일 수 있다. 초음파보다 민감도와 특이도가 더 높으며¹⁴⁾, Gracia 등¹⁵⁾은 컴퓨터 단층 촬영의 민감도와 특이도를 97%라고 보고하였으며 컴퓨터 단층 촬영을 이용하여 조기 진단한 경우에 입원 관찰 기간의 단축, 개복술 시행상 음성인 경우의 감소, 총 병원 비용의 감소 등의 결과를 낼 수 있다고 보고한 바 있다.

연구 결과들을 종합하여 Fig. 5와 같은 진단수 (diagnostic tree)를 활용하여, 임상적 판단이 애매모호한 ANML과 APPE를 감별하는데 도움이 될 수 있

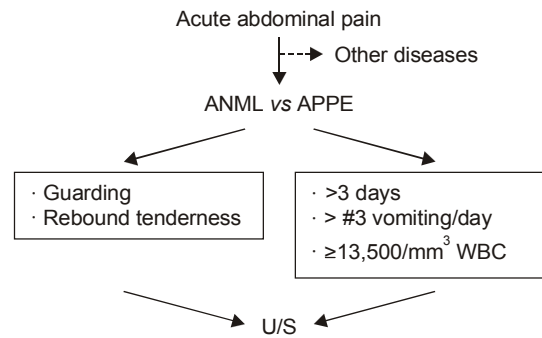


Fig. 5. Differential diagnostic approaches to acute nonspecific mesenteric lymphadenitis (ANML) and acute appendicitis (APPE). WBC: peripheral blood leukocytes count.

을 것으로 생각된다. 즉 복부 강직, 반발 압통 등 뚜렷한 APPE 의심 소견을 보일 경우는 즉시 복부 초음파를 시행하는 것이 바람직하며, 복통의 기간이 만 3일을 초과하거나, 구토가 하루 3회를 초과하는 높은 강도를 보이거나, 말초 혈액 백혈구수가 $13,500/\text{mm}^3$ 이상인 경우에도 복부 초음파를 시행하여 APPE를 감별하는 것이 바람직할 것으로 판단된다.

요 약

목 적: 급성 비특이성 장간막 림프절염(acute nonspecific mesenteric lymphadenitis, ANML)은 타 질환이 적절히 배제되었을 때 임상적 추정으로 진단하는 경우가 많아 그 실체에 대하여는 잘 알려져 있지 않다. 특히 급성 충수 돌기염(acute appendicitis, APPE)과의 감별에 혼란을 주어 복막염 등으로 이행되는 경우가 드물지 않다. ANML의 임상 소견을 보고하고, 특히 APPE와의 감별시 도움을 줄 수 있는 접근 방식을 연구하고자 한다.

방 법: 2000년 11월부터 2001년 5월까지 대구시 한영한마음연합소아과위원으로 급성 복통을 주소로 내원하여 ANML로 진단된 26명(남녀비 13 : 13)을, APPE 환자는 같은 기간 대구가톨릭대학병원을 방문하여 수술받은 21명(남녀비 12 : 9)을 대상으로 하였다. ANML 환자들은 복부 초음파 검사상

10 mm 이상, 5개 이상의 장간막 림프절이 관찰되면서 회장, 대장의 장벽 비후 소견이 5 mm를 넘지 않고 염증성 충수돌기가 관찰되지 않으며, 말초 혈액 검사, 소변 검사, 대변 검사상 타 질환을 의심할 소견이 없는 등을 진단기준으로 설정하였다.

결 과:

1) ANML군의 진단 당시 연령은 1~11세, 5.2 ± 2.3 세였다.

2) ANML군의 복통 양상은 21례(80%)에서 야간 복통이 있었고, 위치는 배꼽 주위부 20례(76%), 우하복부 3례(11%), 하복부 3례(11%)였다. 2례(7%)에서 복부 강직이 있었고, 반발 압통은 전례에서 없었다. APPE군에서는 전례에서 야간 복통이 있었고, 17례(80%)에서 복부 강직이, 16례(76%)에서 반발 압통이 관찰되어 ANML군과 각각 유의한 차이를 보였다($p < 0.05$).

3) ANML군에서 복통의 회복까지 걸린 시간은 2~4일, 2.5 ± 0.5 일이었다.

4) ANML군 10례(38%)에서 구토를 보였고 1~3회/일, 1.5 ± 0.7 회/일이었다. 설사는 17례(65%)에서 있었고 1~4회/일, 1.6 ± 0.8 회였다. APPE군 19례(90%)에서 구토가 있었으며 1~10회/일, 4.5 ± 2.9 회로 ANML군과 유의한 차이를 보였다($p < 0.05$). APPE군의 설사는 6례(28%)에서 있었으며 1~5회/일, 2.1 ± 1.6 회이었다.

5) ANML군에서 열은 19례(73%)에서 있었고, 말초혈액 백혈구 수는 $5,900 \sim 12,300/\text{mm}^3$ 이었으며 평균 $8,403 \pm 1,737/\text{mm}^3$ 이었다. APPE군에서는 열은 16례(76%)에서 관찰되었으며 백혈구 수는 $5,400 \sim 20,800/\text{mm}^3$ 으로 평균 $15,471 \pm 3,749/\text{mm}^3$ 이었으며 ANML군과는 유의한 차이를 보였다($p < 0.05$).

6) 판별분석을 이용하여 하루 구토의 강도와 백혈구 수를 독립변수로 하였을 때 ANML과 APPE는 95.7% 수준으로 분류되었다.

결 론: ANML과 APPE의 감별 시 복부강직, 반동 압통 등 급성복증의 소견이 의심될 때 뿐만 아니라, 복통이 3일을 초과하여 지속되거나, 하루 구토가 3회를 초과하는 경우, 말초혈액검사상 백혈구 수가 $13,500/\text{mm}^3$ 이상을 보일 때에도 반드시 복부초음파

음과 검사를 이용하여 APPE를 확인하여야 한다.

참 고 문 헌

- 1) 황진복, 구기영, 손찬락, 이정권, 이영환. 소아 급성 복통의 원인 질환군에 관한 임상적 고찰. 제52차 대한소아과학회 추계학술대회 초록집; 2002년 10월 18~19일; 서울. 서울:대한소아과학회, 2002:118.
- 2) Scholer SJ, Pituch K, Donald PO, Dittus RS. Clinical outcomes of children with acute abdominal pain. *Pediatrics* 1996;98:680-5.
- 3) 박철한, 이동훈, 김혜림, 박지민, 황진복, 김홍식 등. 소아 장간막 림프절염의 임상적 고찰. *소아과* 2004; 47:31-5.
- 4) Nance ML, Adamson WT, Hedrick HL. Appendicitis in the young child: a continuing diagnostic challenge. *Pediatr Emerg Care* 2000;16:160-2.
- 5) Horwitz JR, Gursoy M, Jaksic T, Lally KP. Importance of diarrhea as a presenting symptom of appendicitis in very young children. *Am J Surg* 1997;173: 80-2.
- 6) Moir CR. Abdominal pain in infants and children. *Mayo Clin Proc* 1996;71:984-9.
- 7) Rothrock SG, Pagane J. Acute appendicitis in children: Emergency department diagnosis and management. *Ann Emerg Med* 2000;36:39-51.
- 8) Carty HML. Paediatric emergencies: non-traumatic abdominal emergencies. *Eur Radiol* 2002;12:2835-48.
- 9) Puylaert JB. Mesenteric adenitis and acute terminal ileitis: US evaluation using graded compression. *Radiology* 1986;161:691-5.
- 10) 정권율, 유병호, 이동근, 박천규. 급성 비특이성 장간막 임파선염에 대한 임상적 고찰. *외과학회지* 1986; 30:732-6.
- 11) Swischuk LE. Abdominal pain for 3 days, but now the patient is feeling better. *Pediatr Emerg Care* 2002; 18:105-7.
- 12) Ang A, Chong N, Daneman A. Pediatric appendicitis in "real-time": the value of sonography in diagnosis and treatment. *Pediatr Emerg Care* 2001;17:334-40.
- 13) Siegel MJ, Carel C, Surratt S. Ultrasonography of acute abdominal pain in children. *JAMA* 1991;266: 1987-9.
- 14) Rao PM, Rhea JT, Novelline RA, Mostafavi AA, McCabe CJ. Effect of computed tomography of the

- appendix on treatment of patients and use of hospital resources. N Engl J Med 1998;338:141-6.
- 15) Gracia BM, Taylor GA, Lund DP, Mandl KD. Effect of computed tomography on patient management and costs in children with suspected appendicitis. Pediatrics 1999;104:440-6.
-