

소아에서 소용량 아스피린의 장기간 사용에 의한 위·장관 출혈 위험성에 대한 연구

을지의과대학 소아과학교실, *봄빛병원 소아과, † 세화소아과

배 선 환 · 손 동 우* · 박 경 희†

Risk of Gastrointestinal Bleeding Associated with Use of Low-dose Aspirin in Korean Children

Sun Hwan Bae, M.D., Dong Woo Son, M.D.* and Kyung Hee Park, M.D.†

Departments of Pediatrics, Eul-Ji Medical College, Seoul, *Bom-Bit Hospital, An Yang,
† Se-Wha Pediatric Clinic, Seoul, Korea

Purpose: To evaluate the risk of gastrointestinal bleeding associated with use of low-dose aspirin in children.

Methods: Among about 250 children who received low-dose aspirin (5 mg/kg/day) under the diagnosis of Kawasaki disease, from March 1995 to May 2001, at Eul-Ji general hospital, 100 children were enrolled in this study. We reviewed the medical records and interviewed the children's parents over the phone to confirm the existence of gross gastrointestinal bleeding.

Results: The age of the children at the beginning of medication ranged 4~118 months. About 75% of them was younger than 3 years old. The duration of medication ranged 0.5~17 months. About 70% of the children took the medicine for 2~3 months. Only 1 child (1%) had hematochezia during medication without any accompanying gastrointestinal symptom, and cimetidine for 1 week had cleared up the bleeding. The total duration of medication of 100 children was 341.5 months, and only 1 child had gastrointestinal bleeding. This translates into a rate of clinically significant gastrointestinal bleeding of 3.5 episodes/100 children/year.

Conclusion: The long-term use of low-dose aspirin is safe, but, is associated with the risk of gastrointestinal bleeding in children. Careful follow-up and efforts to reduce the risk of gastrointestinal bleeding are necessary during long-term low-dose aspirin therapy in children. (*Korean J Pediatr Gastroenterol Nutr* 2003; 6: 10~16)

Key Words: Low dose aspirin, Gastrointestinal bleeding, Children

접수 : 2003년 3월 2일, 승인 : 2003년 3월 14일

책임저자 : 배선환, 139-711 서울시 노원구 하계동 280-1 을지병원 소아과, 을지의과대학교 소아과학교실

Tel: 02-970-8228, 8224 Fax: 02-976-5441, E-mail: baedori@hanafos.com

본 논문의 요지는 2002년도 대한소아과학회 추계학술대회에서 발표되었음.

서론

관절염 등 만성 염증성 질환에서 아스피린을 비롯한 NSAID의 사용이 위장관 출혈 등 위·장관합 병증의 위험성을 증가시킨다는 것은 이미 잘 알려진 사실이다^{1,2)}. 또한, 최근 연구에서는 심혈관계 질환으로 인하여 장기간 소용량 아스피린을 복용하는 성인들에 있어서도 위·장관 출혈의 위험성이 증가되는 것으로 보고되고 있다^{3,4)}.

소아에서도 염증성 질환이나 해열제로 사용하는 통상용량의 아스피린보다 10분의 1 정도의 소용량을 사용하는 경우가 종종 있으나, 이와 연관된 위·장관 출혈의 위험성에 대한 연구는 거의 없다. 이에 저자들은 Kawasaki병으로 소용량 아스피린을 복용한 소아들을 대상으로 소용량 아스피린의 장기기간복용에 의한 위·장관 출혈의 위험성을 평가하고자 하였다.

대상 및 방법

1995년부터 2001년 5월까지 을지병원 소아과에서 Kawasaki병으로 진단 받고 입원 치료하였던 소아 250명 가운데, 임상 기록을 확인한 후 보호자와 전화통화를 하여 위·장관 출혈 여부를 확인할 수 있었던 소아 100명을 대상으로 하였다. 환아들은 Kawasaki병 진단 기준에 의거하여 입원하였으며, 입원 초에는 몸무게 1 kg당 2 g의 정맥 면역글로불린으로 치료를 시행하였다. 동시에 열이 떨어진 후 수일까지는 몸무게 1 kg당 50 mg의 아스피린을 사용하였으며, 이후에는 심초음파 검사결과 및 일 반혈액검사의 혈소판 수치에 따라 몸무게 1 kg당 5 mg의 아스피린을 짧게는 2개월에서 길게는 수 개월 동안 사용하였다. 위·장관 출혈 여부의 확인은 환자의 외래임상 기록을 확인하고, 보호자와 직접 전화 인터뷰를 실시하여 약을 먹었던 기간동안에 육안적 토혈, 혈변이 있었는지를 물어서 확인하였다. 아울러 임상기록지 고찰을 통하여 위장관 출혈의 위험성을 높일 수 있는 과거력이나 동반질환,

스테로이드 또는 NSAID 등의 동시 투여여부도 확인하였다.

결과

모두 100명의 환아가 연구 대상에 포함되었으며, 남아 63명, 여아 37명이었다. 소용량 아스피린 투약을 시작할 때 연령은 12개월 미만 22명, 1~2세 30명, 2~3세 25명, 3~4세 10명, 4~5세 5명, 5~6세 2명, 6~7세 1명, 7~8세 4명, 8~9세 0명, 9~10세 1명이었으며(4개월~118개월), 약 75%의 환아가 3세 미만이었(Fig. 1). 소용량 아스피린 투여 기간은 3개월 미만이 69명, 3~6개월 14명, 6~12개월 13명, 12개월 이상 4명이었으며(0.5~17개월), 약 70%의 환아가 2~3개월 동안 투약을 시행하였다(Fig. 2). 한 명의 환아에서 육안적 혈변이 발생하였는데, 환아는 투약 당시 18개월 된 여아로 투약 1개월 경 하루 한번 씩 약 1주일간 거뭇거뭇한 육안적 혈변을 보았으나, 토혈이나 복통 등 다른 증상은 동반되지 않았다. 혈변은 씨메티딘(cimetidine: 부광약품, 서울, 한국)을 1주 사용한 후 호전되었으며, 이후 씨메티딘을 사용하지 않으며, 아스피린 투약을 약 3개월 가량 더 지속하였으나 더 이상의 출혈은 없었다. 이 환아는 그 이후 2년간의 관찰에서 더 이상의 육안적 혈변은 없었다. 100명의 환아

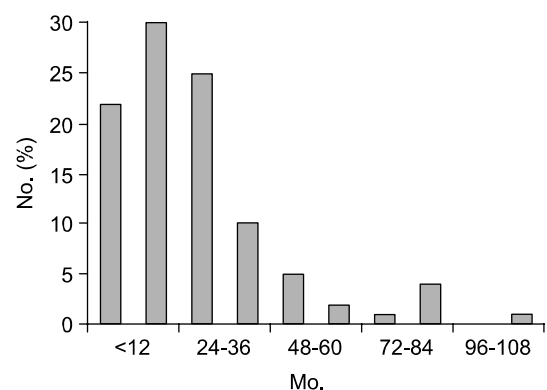


Fig. 1. Age of the patients starting on low-dose aspirin therapy.

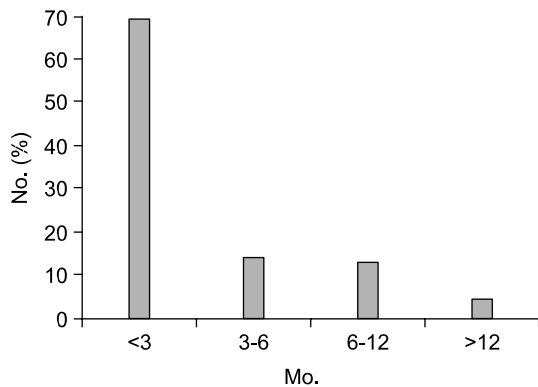


Fig. 2. Duration of low-dose aspirin therapy.

가 총 341.5개월 동안 아스피린을 투여하였으며, 이 가운데 한 명만이 육안적 장출혈을 보여, 이를 100명의 환아가 일년동안 소용량 아스피린을 먹은 것으로 환산하면 3.5회/100명/1년의 비율로 임상적으로 의미있는 장출혈이 발생하는 것을 의미하게 된다.

고 찰

최근 10년 이내에 cyclooxygenase에 대한 연구가 활발해지면서, COX-1 (cyclooxygenase-1), COX-2 (cyclooxygenase-2) 이성질체에 대한 개념이 확립되고, 각각의 단백질의 특성과 이를 만드는 유전자가 확인되었다. 또한, 각각의 장기 및 세포에서의 발현에 대해서도 상당부분 알려지게 되어, 염증성 질환 및 허혈성 심질환의 치료에 대한 이해의 폭을 넓히게 되었다^{5,6)}.

건강한 사람의 위 점막에는 COX-1이 주로 발현되며, 매우 소량의 COX-2가 발현된다⁷⁾. 위에 존재하는 COX-1은 아라키돈산으로부터 점막보호 프로스타글란딘을 합성하는 과정에 관여하며, 위산 등 각종 유해물질로부터 위의 연속성을 보장한다.

아스피린은 항염증 및 혈소판 기능 억제효과를 갖는 약제로 성인의 관절염 및 허혈성 심질환에서 오랫동안 사용되어져 왔으며, 소아에서는 소아 류마치스성 관절염이나 Kawasaki병에서 장기간 사용되어 왔다. 아스피린의 항염증효과는 COX-2효소활

동억제에 의하여 일어나며, 혈소판 기능억제효과는 COX-1효소활동 억제함으로써 트롬복산의 합성을 줄이는 것에 의한 것으로 알려져 있다. 기전을 분자 수준에서 보면, COX의 세린(serine)에 아세틸화가 일어나 COX채널이 막힘으로써 영구적 불활성화를 가져오는데 인간 COX-1의 529번째 세린, COX-2의 516번째 세린이 이에 해당된다⁸⁾. 일반적 용량에서 아스피린은 COX-2보다는 COX-1에 좀더 선택적으로 작용하며, 통상적으로 사용되는 NSAID 가운데 가장 강력하게 위점막의 COX를 억제하는 것으로 나타났다⁹⁾. 아스피린에 의한 혈소판 COX-1 억제효과는 일반적 용량보다 훨씬 적은 용량에서도 유효한 것으로 나타나⁹⁾, Kawasaki병이나 허혈성 심질환에서의 소용량 아스피린 사용의 근거가 되고 있다. 또한, 아스피린은 COX계와 상관없이 지혈과정에 영향을 미치는데 용량에 비례한 혈소판 기능의 억제¹⁰⁾, 섬유소용해¹¹⁾, 혈장의 혈액응고 억제¹²⁾가 그 기전으로 알려져 있다.

소아에서 소용량 아스피린의 장기 사용에 따른 위장관 합병증의 위험성을 평가한 본 연구에서 출혈을 관찰 대상으로 파악한 이유는 이제까지의 연구에서 NSAID에 의한 장점막의 손상 정도와 위·장관 증상의 정도에는 상관관계가 없는 것으로 알려져 있기 때문이다^{2,13)}. 본 연구는 육안적 장관 출혈만을 관찰 항목으로 선정함으로써 소용량 아스피린 사용과 연관된 위장관 출혈의 위험성을 과소하게 추정할 수 있고, 건강한 소아와 비교한 대조군 연구가 아니며, 또한 대상 숫자가 적어 위험성이 과장될 수 있는 한계점을 안고 있다. 그러나 임상기록지 관찰과 보호자 인터뷰라는 후향적 연구를 통해 환아를 병원에 데려올 정도로 임상적 중요성을 갖는 장관 출혈의 빈도를 확인할 수 있는 장점이 있을 것으로 생각된다.

본 연구에서 소용량 아스피린을 사용한 소아에서의 육안적 장출혈은 100명 가운데 한 명(1%), 아스피린 사용 기간에 따라 환산하면 3.5명/100명/년으로 나타났다. 임상 기록지 고찰과 전화 인터뷰라는 연구방법을 사용한 성인연구결과 소용량 아스피린 복용자의 2.6%에서 장출혈이 관찰되었으며¹⁴⁾,

소용량 아스피린 사용과 연관된 장출혈의 위험성이 1.2회/100명/년으로 나타난 또 다른 성인 연구 결과가 보고되어 있다⁴⁾. 이러한 성인의 연구는 몸무게 1 kg 당 5 mg보다 적은 용량에서도 아스피린이 위장관출혈의 위험성을 높이는 것을 보여주고 있다.

본 연구의 결과는 소용량의 아스피린도 소아에서 위장관 출혈의 위험성이 있을 수 있다는 것을 시사한다. 더욱이 소아에서는 성인에서 아스피린이나 NSAID의 상부 위장관 출혈의 위험성을 높이는 것으로 알려진 위험요소들¹⁵⁾-스테로이드의 병용, 선행하는 소화기 사건의 존재, *Helicobacter pylori* (*H. pylori*)감염-이 성인에 비하여 드문 것으로 알려져 있고, 본 연구에 포함된 소아들도 *H. pylori*감염 여부를 확인하지는 못하였으나 Kawasaki병이 5세 미만의 소아들에 호발하는 질환임을 고려하면 *H. pylori* 감염의 위험성은 낮을 것으로 생각된다. 또한 소용량 아스피린 복용 시 혈변을 보았던 환아도 임상기록지 고찰에서 위장관 출혈의 위험성을 높일 수 있는 다른 위험 요소들은 없는 것으로 확인되었으며, 혈변을 보았던 일이 있은 후 2년이 경과한 뒤 시행한 보호자 인터뷰에서 그 사이에 더 이상의 육안적혈변이 없었던 사실을 확인한 것을 고려하면, 본 연구에서 나타난 육안적 장출혈이 다른 원인에 의한 것보다는 소용량 아스피린 자체의 순수한 위험성으로 분석할 수 있을 것으로 생각된다.

지금까지 알려진 아스피린의 위장출혈 유발효과는 위장 내에서 산성을 지니는 아스피린에 의한 국소효과 및 COX-1효소를 억제하는 전신효과로 구분할 수 있다. 국소적으로는 낮은 분해상수로 인하여 약산인 아스피린은 산도가 낮은 위장 내에서 비이온화된 친지방성 형태로 존재하고, 이로 인하여 위장 상피세포막을 쉽게 통과하여 세포내에서 이온화함으로써 손상을 준다¹⁶⁾. 또한, 위점액의 소수성을 감소시킴으로써 위산과 펩신이 상피세포를 손상시키는 기전도 작용하며¹⁷⁾, uncoupling oxidative phosphorylation에 의한 상피세포의 장애도 가능성 있는 기전으로 제시되고 있다¹⁸⁾. 그 외에도 담도계로 분비되는 활동성 대사물이 십이지장-위 역류에 의하여 위조직에 상처를 내는 기전도 다른 NSAID

에서 알려져 있는 위점막 손상 기전이다¹⁹⁾. 그러나 아스피린에 의한 위장 출혈의 위험성은 전신효과에 기인하는 측면이 더욱 큰 것으로 알려져 있다. 즉, 아스피린이 위장의 COX-1을 억제하여 점막의 프로스타글란딘 생성을 억제함으로써 상피세포의 점액질을 감소시키고, 중탄산의 분비를 감소시키며, 점막층의 혈류를 감소시키고, 상피세포의 재생을 억제하며, 손상에 대한 점막층의 저항을 감소시켜 위장손상을 유발하는 기전이 제시되고 있다^{16,20)}. 이러한 위장 손상기전은 소용량 아스피린의 사용 시에도 적용될 것으로 생각되나 소량이므로 국소적 손상기전의 영향은 크게 감소될 것으로 생각된다. 아스피린에 의한 위장 점막내 COX-1 억제효과는 아스피린의 용량에 비례하는 것으로 알려져 있으며, 소용량 아스피린 사용 시에도 혈중 아스피린 농도가 위점막 COX의 IC₅₀을 상회하는 것으로 나타나고 있어⁹⁾ 소용량 아스피린의 전신효과를 가능하게 할 것으로 생각되며, 허혈성 심혈관 질환을 가진 성인을 대상으로 용량에 따른 위·장관 출혈의 증감을 보인 연구결과에서 소용량 사용 시에도 위·장관 출혈의 위험성이 증가되는 결과를 보이고 있어 임상적으로 이를 뒷받침하고 있다³⁾. 또한 용량에 비례하지 않고 소용량 아스피린에서부터 포화상태로 반응하는 혈소판 COX-1억제도 위장관 출혈에 기여할 것으로 생각된다. 소용량 아스피린의 사용 시에도 COX계와 상관없이 지혈에 영향을 주는 몇 가지 기전들이 작용하는지에 대하여는 연구가 더 필요할 것으로 생각된다. 또한 최근에 소용량 아스피린에 의한 혈소판 기능 억제가 하루 위장관 출혈의 위험성을 높일 수 있다는 연구 결과가 제기되고 있어 관심을 끌고 있다²¹⁾. 본 증례의 경우도 동반되는 소화기 증상이나 토혈이 없이 혈변을 보아 당시에 내시경 검사를 시행하지 못하고 병록지 기록 조회와 보호자 인터뷰라는 연구방법의 한계 때문에 출혈의 원인이 상부 위장관인지 혹은 하부 위장관인지 확실하게 구분할 수는 없을 것으로 생각된다.

본 연구에서 보고된 출혈 환자의 경우 투약 첫 달에 거뭇거뭇한 육안적 혈변을 하루 한번씩 약 1

주일간 보았으며, 이후에는 지속적인 투약에도 불구하고 더 이상 혈변을 보지는 않았다. 성인을 대상으로 시행된 연구에서도 위·장관 출혈의 위험성은 투약 초기에 더 높은 것으로 알려져 있으며, 시간이 지날수록 상대적으로 감소되는 것으로 알려져 있는데 이를 “위장의 적응(gastric adaptation)”이라 부른다. 이에 대한 정확한 기전은 알려져 있지 않으나, 국소적 자극효과에 의한 반응으로 발생하는 것으로 생각되고 있다²²⁾. 본 연구의 숫자가 적어서 결론적 의견 제시는 할 수 없지만, 소아에서 소량의 아스피린이 이러한 효과를 유발하는 것으로 추측해볼 수 있다. 보다 많은 투여군을 대상으로 하는 대조군 연구가 필요할 것으로 생각된다.

본 연구에 포함된 환아들은 아스피린-프로텍티®(Bayer, Spain)라는 일종의 enteric-coated 아스피린을 처방하였으나, 대부분 가루약으로 투약되어 보통 아스피린을 사용한 것과 차이가 없었던 것으로 생각된다. 아스피린 사용과 관련되어 위·장관 출혈의 위험성을 줄이기 위한 여러 가지 시도들이 있었으나 - enteric coated form, buffered varieties, microcoating form - 이들 약제들은 국소적 위장점막 장애를 줄일 수 있는 가능성은 있어도 전신효과를 줄일 수 없으므로 위·장관 출혈의 위험성을 줄일 수 없었다²³⁾. 그러나, 극소량의 아스피린을 사용하여 위점막 손상을 피하고 위점막 프로스타글란딘에 대한 영향을 최소화하면서도 트롬복산-의존형 혈소판 기능을 억제할 수 있었다는 결과²⁴⁾는 현재 Kawasaki병에서 사용하는 것보다 더욱 소량의 아스피린을 사용하면서도 혈소판 응집 억제 효과를 얻을 수 있는 것을 암시하고 있어 이에 대한 연구가 이루어져야 할 것으로 생각된다. 최근 들어 성인에서 NSAID 사용과 관련된 위·장관 합병증을 줄이기 위하여 PPI (proton pump inhibitor)²⁵⁾, 프로스타글란딘(misoprostol)이나²⁶⁾ 고용량 파모티딘(famotidine)을 예방적으로 사용함으로써 합병증을 줄였다는²⁷⁾ 보고가 있다. 이러한 제제들이 장기적인 소용량 아스피린 사용 시에도 같은 효과를 보일 수 있는지에 대하여서는 충분히 연구된 바가 없으나, 예방효과가 있을 것으로 추정된

다. 따라서, 소용량 아스피린을 장기적으로 사용하여야 할 상황에 놓인 소아에서도 과거력에서 통상적 용량의 NSAID 사용 시 위·장관 합병증이 있었거나, 스테로이드를 소용량 아스피린과 동시에 사용하여야 하는 경우에는 PPI나 misoprostol 사용의 금기가 있는 경우가 아니라면 이들 약제를 동시에 사용함으로써 위·장관 출혈의 위험성을 감소시켜 주는 시도가 연구되어져야 할 것으로 생각된다. 이밖에 NSAID에 NO (nitric oxide)를 첨가함으로써 위점막 손상을 억제하려는 시도가 있는데²⁸⁾, 이는 NSAID의 COX억제 효과를 유지하면서도 NO에 의하여 점막혈류를 유지하고, 점액의 분비를 증가시키며, 중탄산염의 분비를 증가시키고, 호중구의 이동을 억제하는 기전을 이용하는 것이다. 그밖에 NSAID에 양성, 음성 전하를 모두 갖는 인지질인 Zwitterionic 인산(Zwitterionic phospholipid)을 첨가함으로써 NSAID와 위점막 사이의 상호작용을 줄이거나 막는 효과를 통하여 NSAID 사용에 의한 위·장관 합병증을 줄이려는 시도가 있다²⁹⁾. 위·장관에만 배타적으로 나타나는 토끼폴 펩티드(trefoil peptides)의 위·장관보호 효과를 이용하려는 시도 또한 연구되고 있다³⁰⁾. 이러한 새로운 제제가 상용화된다면 소용량 아스피린을 장기적으로 투여하는 소아에서도 큰 도움이 될 수 있을 것으로 생각된다.

소아에서 소용량 아스피린의 장기적 사용은 위·장관 출혈의 위험성을 높일 수 있으므로 해당 환아에 대한 세심한 추적관찰이 필요하며, 위·장관 출혈의 위험성을 감소시켜주기 위한 다양한 노력이 병행되어야 할 것이다.

요 약

목 적: 아스피린을 비롯한 NSAID의 사용이 위장관 출혈 등 여러 가지 위·장관합병증의 위험성을 증가시키는 것은 이미 잘 알려진 사실이다. 소아에서 염증성 질환이나 해열제로 사용하는 통상 용량의 아스피린보다 10분의 1 정도의 소용량을 사용하는 경우가 종종 있으나, 이와 연관된 위·장관

출혈의 위험성에 대한 연구는 거의 없다. 이에 저자들은 Kawasaki병으로 아스피린을 사용한 소아들을 대상으로 소용량 아스피린의 장기적 사용에 의한 위·장관 출혈의 위험성을 평가하고자 하였다.

방 법: 1995년부터 2001년 5월까지 을지병원 소아과에서 Kawasaki병으로 진단받고 입원 치료하였던 소아가운데, 임상 기록을 확인하고 보호자와 전화통화를 하여 위장관 출혈 여부를 확인할 수 있었던 소아 100명을 대상으로 하였다. 위·장관 출혈 여부는 환자의 임상 기록을 확인하고, 보호자와 직접 전화 인터뷰를 하여 소용량 아스피린 투여 시 육안적 토혈, 혈변의 유무를 물어서 확인하였다.

결 과: 모두 100명의 환아가 연구 대상에 포함되었으며, 남아 63명, 여아 37명으로 이들이 아스피린 투약을 시작할 때 연령은 4~118개월이었으며, 약 75%의 환아가 3세 미만이었다. 아스피린 투약 기간은 0.5~17개월로 나타났으며, 약 70%의 환아가 2~3개월 간의 투약을 시행하였다. 한 명의 환자에서 육안적 혈변이 발생하였는데, 환아는 투약 당시 18개월된 여아로 투약 1개월경 하루 한번 씩 약 1주일간 육안적 혈변을 보았으나, 복통이나 다른 증상은 동반되지 않았다. 혈변은 썬메티딘을 약 1주일간 사용한 후 호전되었으며, 이후 썬메티딘을 사용하지 않으며, 아스피린 투약을 약 3개월 가량 더 지속하였으나 더 이상의 출혈은 없었다. 100명의 환아가 총 341.5개월 동안 아스피린을 투여하였으며, 이 가운데 한 명만이 육안적 장출혈을 보며, 이를 100명의 환아가 일년동안 소용량 아스피린을 먹은 것으로 환산하면 3.5회/100명/1년의 비율로 장출혈이 발생하는 것을 의미하게 된다.

결 론: 소아에서 소용량 아스피린의 장기적 사용은 안전하나, 위·장관 출혈의 위험성을 높일 수 있으므로 해당 환아에 대한 세심한 추적관찰이 필요하며, 위·장관 출혈의 위험성을 감소시켜주기 위한 다양한 노력이 병행되어야 할 것이다.

참 고 문 헌

1) Levy M. Aspirin use in patients with major upper

gastrointestinal bleeding and peptic ulcer disease: a report from the Boston Collaborative Drug Surveillance Program, Boston University Medical Center. *N Engl J Med* 1974;290:1158-62.

- 2) Armstrong CP, Blower AL. Nonsteroidal anti-inflammatory drugs and life threatening complications of peptic ulceration. *Gut* 1987;28:527-32.
- 3) Weil J, Colin-Johnes D, Langman M, Lawson D, Logan R, Murphy M, et al. Prophylactic aspiration and risk of peptic ulcer bleeding. *Br Med J* 1995;310: 827-30.
- 4) Serrano P, Lanas A, Arroyo M, Casasnovas J, Ferreria I. Risk stratification of upper gastrointestinal bleeding in cardiovascular patients on low-dose aspirin. A Cohort Study. Program and abstracts of Digestive Disease Week; 2000 May 21-24; San Diego, California: Abstract, 4799.
- 5) Marnett LJ, Rowlinson SW, Goodwin DC, Kalgutkar AS, Lanzo CA. Arachidonic acid oxygenation by COX-1 and COX-2: mechanisms of catalysis and inhibition. *J Biol Chem* 1999;274:22903-6.
- 6) Schonbeck U, Sukhova GK, Garber P, Coulter S, Libby P. Augmented expression of cyclooxygenase-2 in human atherosclerotic lesions. *Am J Pathol* 1999;155:1281-91.
- 7) Kargman S, Charleson S, Cartwright M, Frank J, Riedeau D, Mancini J, et al. Characterization of prostaglandin G/H synthetase 1 and 2 in rat, dog, monkey, and human gastrointestinal tracts. *Gastroenterology* 1996;111:445-54.
- 8) Loll PJ, Picot D, Garavito RM. The structural basis of aspirin activity inferred from the crystal structure of inactivated prostaglandin H2 synthetase. *Nat Struct Biol* 1995;2:637-43.
- 9) Cryer B, Feldman M. Cyclooxygenase-1 and cyclooxygenase-2 selectivity of widely used nonsteroidal anti-inflammatory drugs. *Am J Med* 1998;104:413-21.
- 10) Buchanan MR, Rischke JA, Hirsh J. Aspirin inhibits platelet function independent of the acetylation of cyclo-oxygenase. *Thromb Res* 1982;25:363-73.
- 11) Moroz LA. Increased blood fibrinolytic activity after aspirin ingestion. *N Engl J Med* 1977;296:525-29.
- 12) Loew D, Vinazzer H. Dose-dependent influence of acetylsalicylic acid on platelet functions and plasmatoccoagulation factors. *Haemostasis* 1976;5:239-49.
- 13) Singh G, Ramey DR, Morfeld D, Shi H, Hatoum HT, Fries JE. Gastrointestinal tract complications of non-

- steroidal anti-inflammatory drug treatment in rheumatoid arthritis: a prospective observational cohort study. *Arch Intern Med* 1996;156:1530-6.
- 14) Sørensen HT, Mellemkjær L, Blot WJ, Nielsen GL, Steffensen FH, McLaughlin JK, Olsen JH. Risk of upper gastrointestinal bleeding associated with use of low-dose aspirin. *Am J Gastroenterol* 2000;95:2218-24.
- 15) Hallas J, Lauritsen J, Villadsen HD, Gram LE. Non-steroidal anti-inflammatory drug and upper gastrointestinal bleeding, identifying high-risk groups by excess risk estimates. *Scand J Gastroenterol* 1995;30:438-44.
- 16) Schoen RT, Vender RJ. Mechanisms of nonsteroidal anti-inflammatory drug-induced gastric damage. *Am J Med* 1989;86:449-58.
- 17) Wolfe MM, Soll AH. The physiology of gastric acid secretion. *N Engl J Med* 1988;319:1707-15.
- 18) Somasundaram S, Hayllar H, Rafi S, Wrigglesworth JM, Macpherson AJS, Bjarnason I. The biochemical basis of non-steroidal anti-inflammatory drug-induced damage to the gastrointestinal tract: a review and a hypothesis. *Scand J Gastroenterol* 1995;30:289-99.
- 19) Graham DY, Smith JL, Holmes GI, Davies RO. Non-steroidal anti-inflammatory effect of sulindac sulfoxide and sulfide on gastric mucosa. *Clin Pharmacol Ther* 1985;38:65-70.
- 20) Whittle BJR. Mechanisms underlying gastric mucosal damage induced by indomethacin and bile salts, and the actions of prostaglandins. *Br J Pharmacol* 1977; 60:455-60.
- 21) Cryer B, Cung A, Kelly K, Weideman R. Risk of diverticular bleeding with NSAID and low-dose aspirin. *Gastroenterology* 2002;122:A-87.
- 22) Brzozowski T, Konturek PC, Konturek SJ, Ernst H, Stachura J, Hahn EG. Gastric adaption to injury by repeated doses of aspirin strengthen mucosal defence against subsequent exposure to various strong irritants in rats. *Gut* 1995;37:749-57.
- 23) Kelly JP, Kaufman DW, Jurgelon JM, Sheehan J, Koff RS, Shapiro S. Risk of aspirin-associated major upper-gastrointestinal bleeding with enteric-coated or buffered product. *Lancet* 1996;348:1413-16.
- 24) Lee M, Cryer B, Feldman M. Dose effects of aspirin on gastric prostaglandins and stomach mucosal injury. *Ann Intern Med* 1994;120:184-89.
- 25) Lanza FL. A guide line for the treatment and prevention of NSAID induced ulcers. *Am J Gastroenterol* 1998;93:2037-46.
- 26) Silverstein FE, Graham DY, Senior JR, Davies HW, Struther BJ, Bitterman RM, et al. Misoprostol reduces serious gastrointestinal complications in patients with rheumatoid arthritis receiving nonsteroidal anti-inflammatory drugs: a randomized, double-blind, placebo-controlled trial. *Ann Intern Med* 1995;123:241-49.
- 27) Hudson N, Taha AS, Russell RI, Trye P, Cottrell J, Mann SG, et al. Famotidine for healing and maintenance in nonsteroidal antiinflammatory drug-associated gastroduodenal ulceration. *Gastroenterol* 1997; 112:1817-22.
- 28) Wallace JL. Cooperative modulation of gastrointestinal mucosal defence by prostaglandins and nitric oxide. *Clin Invest Med* 1996;19:346-51.
- 29) Lichtenberger LM, Wang Z-M, Romero JJ, Ulloa C, Perez JC, Giraud MN, et al. Non-steroidal anti-inflammatory drugs (NSAID) associate with zwitterionic phospholipids: insight into the mechanism and reversal of NSAID-induced gastrointestinal injury. *Nat Med* 1995;1:154-8.
- 30) Carr MD, Bauer CJ, Gradwell MJ, Feeney J. Solution structure of a trefoil-motif-containing cell growth factor, porcine spasmodic protein. *Proc Natl Acad Sci USA* 1994;91:2206-10.