

## 면역글로불린 A 및 G<sub>2</sub>, G<sub>4</sub> 결핍에 동반된 만성 난치성 설사 1례

부산대학교 의과대학 소아과학교실, <sup>1</sup>병리학교실

안성연 · 김영미 · 남상욱 · 박재홍 · 이창훈<sup>1</sup>

### A Case of Chronic Intractable Diarrhea with IgA, IgG<sub>2</sub> and IgG<sub>4</sub> Deficiency

Sung Ryon Ahn, M.D., Young Mi Kim, M.D., Sang Ook Nam, M.D.  
Jae Hong Park, M.D. and Chang Hoon Lee, M.D.<sup>1</sup>

Departments of Pediatrics and <sup>1</sup>Pathology, College of Medicine,  
Pusan National University Hospital, Busan, Korea

In most cases, acute diarrhea in childhood heals spontaneously, but it may become the form of chronic diarrhea in immunodeficient children and then cause weight loss, dehydration, malabsorption and malnutrition. The immunodeficient diseases associated with chronic diarrhea include severe combined immunodeficiency syndrome, common variable immunodeficiency, acquired immunodeficiency syndrome, agammaglobulinemia or selective IgA deficiency. IgA deficiency is the most common primary immunodeficiency. Because many IgA deficient individuals seem to have compensated for their deficiency with increased IgM production and various nonimmunologic factors, the incidence of gastrointestinal involvement is not prominent. Some of those with IgA deficiency and recurrent infections have been found to also have IgG subclass deficiency. IgA deficiency with IgG<sub>2</sub> and IgG<sub>4</sub> subclass deficiency have high susceptibility to infection and chronic diarrhea. IgG subclass deficiency, when present, is more likely to be found in association with a partial IgA deficiency rather than complete IgA deficiency. We report a 3-month-old male with intractable diarrhea accompanied by IgA, IgG<sub>2</sub>, and IgG<sub>4</sub> deficiency. (*Korean J Pediatr Gastroenterol Nutr* 2001; 4: 243~248)

**Key Words:** Chronic diarrhea, IgA, IgG<sub>2</sub> and IgG<sub>4</sub> deficiency

접수 : 2001년 8월 20일, 승인 : 2001년 9월 5일

책임저자 : 박재홍, 602-739, 부산광역시 서구 아미동 1가 10, 부산대학교 의과대학 소아과학교실

Tel: 051-240-7298, Fax: 051-248-6205, E-mail: jhongpark@hyowon.pusan.ac.kr

## 서 론

정상 소아에서의 급성 설사는 대부분 자연 치유되지만 면역 결핍 환자에서는 만성 설사를 일으켜 체중 감소, 탈수, 흡수 장애, 영양 실조 등을 일으킬 수 있다. 만성 설사와 관련된 면역 결핍 질환으로는 중증 복합 면역 결핍증, 분류 불능형 면역 결핍증, 후천성 면역 결핍 증후군, 무감마글로불린혈증이나 선택적 IgA 결핍증 등이 있으며, 식세포계 이상증이나 보체 결핍증에서는 드물다고 알려져 있다<sup>1,2)</sup>.

대부분의 IgA 결핍증 환아는 장 내의 분비형 IgM 생성이 증가하여 IgA 결핍을 보상하고 다양한 비면역학적인 인자가 방어하기 때문에 위장관 침범 증상이 현저하지 않으나, IgG<sub>2</sub>, IgG<sub>4</sub> 아군의 결핍을 동반한 경우에 감염에 대한 감수성이 높으며 만성 설사의 발생 빈도가 비교적 높다고 한다<sup>3)</sup>.

저자들은 만성 설사를 주소로 내원한 소아에서 IgA와 IgG<sub>2</sub>, IgG<sub>4</sub>가 결핍되어 있는 경우를 경험하였기에 문헌 고찰과 함께 보고하는 바이다.

## 증 례

환 아: 김○○, 3개월, 남아

주 소: 1개월 동안 지속되는 설사

출생력: 제왕절개를 통하여 3,380 g으로 출생하였으며 특이 소견은 없었다.

가족력: 엄마가 만성 B형 간염 환자인 것 외에는 특이 사항이 없었다.

과거력: 생후 2개월까지는 감염 등의 특별한 사항은 없었다.

현병력: 생후 2개월 때 발열로 패혈증 의심하여 인근 병원에 입원 치료 중 수양성 설사를 보여 우유단백 가수분해 분유(hypoallergenic milk, HA 분유) 및 금식으로 치료하였으나 증상의 호전이 없고 하루에 8~9회의 설사가 지속되어 발병 30일째 본원으로 전원되었다.

이학적 소견: 전신 상태는 만성적인 병색이 보였

으며 창백하였고 구강 내 아구창이 있었다. 중등도의 탈수가 있었으며 한달 전 5.7 kg (25~50 percentile)에서 내원시 5.7 kg (10 percentile)으로 체중의 증가가 없는 상태였다. 장음은 항진되어 있었고 복부 팽만은 없었으며 간비 종대나 사지의 부종은 관찰되지 않았다.

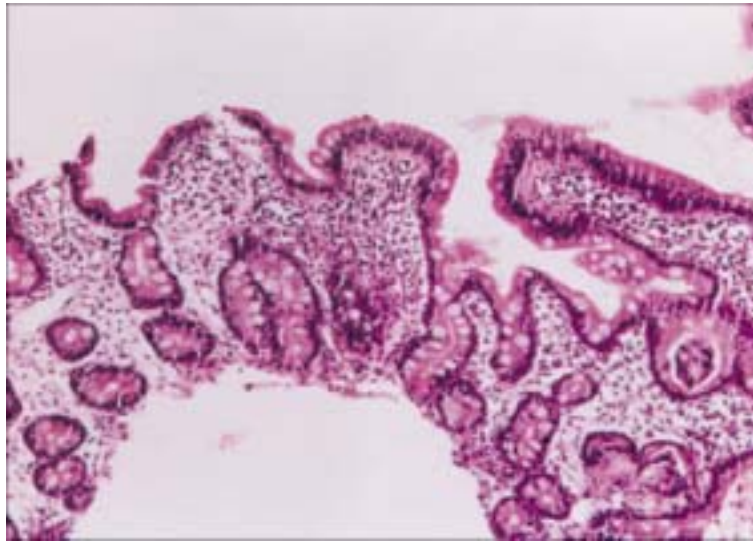
검사 소견: 말초 혈액 검사상 백혈구수 9,200/mm<sup>3</sup>, 혈색소 11.3 g/dl, 혈소판수 372,000/mm<sup>3</sup>이었으며 혈당은 55 mg/dl이었고 전해질 및 간·신장 기능은 정상이었다. 분변 배양 검사 및 로타 바이러스 항원은 모두 음성이었다. 생후 4개월에 검사한 IgA 치는 10.2 mg/dl (정상치 15~101 mg/dl)이었고 생후 5개월에 검사한 immunoglobulin 정량검사에서는 IgG 343 mg/dl (440~1080 mg/dl), IgA 15.1 mg/dl (19~93 mg/dl), IgM 67.7 mg/dl (46~153 mg/dl), IgE 29.8 IU/ml (0~170 IU/ml)이었다. 생후 6개월째 검사한 IgG subclass는 G<sub>1</sub> 2.57 g/l (1.75~3.90 g/l), G<sub>2</sub> 0.67 g/l 이하 (0.24~1.15 g/l), G<sub>3</sub> 0.22 g/l (0.08~0.72 g/l), G<sub>4</sub> 0.02 g/l 이하 (0.01~0.11 g/l)로 측정되었다.

방사선 소견: 특이 사항 없음.

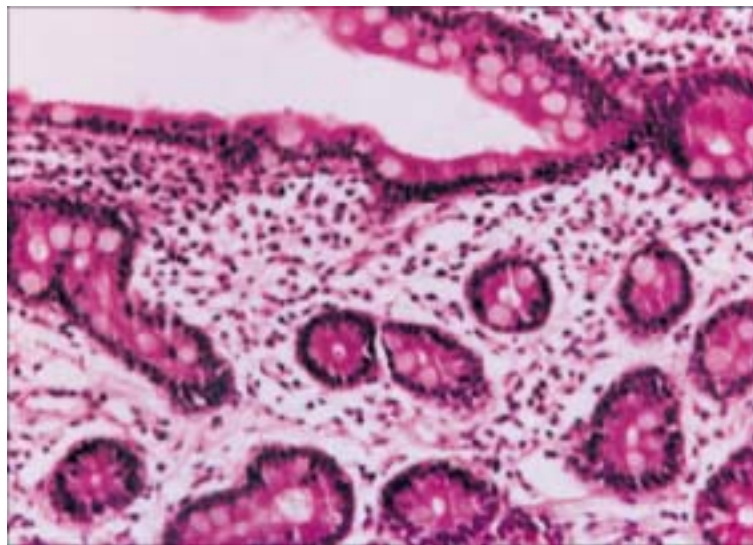
내시경 검사: 식도 위 십이지장 내시경 검사에서 특이 소견은 없었고 십이지장 제 2부에서 생검을 시행하였다.

병리조직 검사: 십이지장 제 2부 - 용모 상피가 위축되고 상피하 조직의 간질엔 세포간 부종과 함께 호산구가 비특이적으로 산재해 있었다(Fig. 1, 2).

치료 및 경과: 환아는 입원 후 하루에 10회 이상, 30~110 g 정도의 녹색색의 점액성 설사가 계속 되어 HA 분유를 먹였으나 증상의 호전을 보이지 않아 입원 4일째부터 금식을 시켰다. 금식 후에도 설사가 하루에 7~8회로 계속되어 총 16일 동안 금식을 하면서 중심 정맥을 통하여 총 정맥 영양을 시행하였다. 이후 환아는 설사의 횟수와 양이 감소하고 체중이 증가하는 양상을 보였으나, 입원 10일째부터 39°C에 이르는 발열이 발생하였고 혈액 배양 검사에서 coagulase 음성 포도상구균이 2회에 걸쳐 검출되었다. 환아는 항생제 치료를 받았으며 입원 22일째부터 HA 분유를 다시 먹이기 시



**Fig. 1.** Microphotograph from the second portion of duodenum shows atrophic, blunted villi, interstitial edema, and diffuse infiltration of mononuclear inflammatory cells in the lamina propria (H-E, ×40).



**Fig. 2.** High power view shows infiltration of eosinophils and lymphoplasm cells in edematous lamina propria (H-E, ×200).

작하여 점차 양과 농도를 늘렸으며 정상변과 무른 변을 하루에 4~5회 보여 외래에서 관찰기로 하고 퇴원하였다.

추적 관찰: 환아는 퇴원 후 계속적으로 HA 분유로 영양 공급을 했으나 잦은 상기도 감염이 있었

으며 생후 9개월째 급성 기관지염으로 경구약을 복용한 뒤 점액-수양성의 설사가 지속되어 본원에 재입원하여 총 정맥 영양으로 설사가 교정되었다. 생후 11개월에 다시 점액성의 설사로 본원을 방문하여 외래에서 cholestyramine, symbiotics 등으로 치

료를 받았다.

## 고 찰

IgA 결핍은 가장 흔한 일차성 면역 결핍증으로 정상 인구 300~900명당 1명 꼴로 발생하며 대부분은 건강하고 소수에서만 증상을 나타낸다<sup>1)</sup>. IgA는 혈청과 분비액에서 발견되어지는데 이 두 가지 형태는 독립적으로 조절된다고 한다. 혈청학적으로나 구조적으로 구별되어지는 IgA 아군으로 IgA<sub>1</sub>이 순환 IgA의 90%을 이루고 있으며 분비물에서는 IgA<sub>1</sub>과 IgA<sub>2</sub>가 동일하게 분포하고 있다. IgA는 주된 분비성 면역글로불린으로 모든 점막의 분비물에 이량체 구조로서 존재하며 병원체가 점막으로 침입하는데 있어 방어능을 가진다<sup>2)</sup>.

IgA 결핍증은 통상적으로 혈청 IgA 치가 보통 5 mg/dl 이하이고, 장관이나 다른 점막의 심한 분비성 IgA 결핍증을 동반하며 다른 혈청 면역글로불린치는 정상 또는 약간 증가되어 있으며 세포성 면역은 정상이다<sup>3,4)</sup>. 선택적 IgA 결핍증 환자는 대부분 증상이 없이 건강하나 일부 환자는 기도 감염이 잘 걸리며 만성 및 반복성 폐질환, 알레르기, 자가 면역 질환의 병발 빈도가 높다<sup>5)</sup>.

면역 결핍아의 약 60%에서 만성 설사가 동반될 수 있는데 세균, 바이러스, 진균, 기생충의 잦은 감염으로 식욕 부진이 동반되고 장관 감염이 장기간 지속되어 만성 설사를 일으키며, 소장 점막의 손상을 일으키고 체장 효소와 담즙 분비가 저하되어 흡수 장애를 일으켜 영양 불량을 초래하게 된다. 람블편모충이 IgA 결핍증 환자의 장관 감염의 가장 흔한 원인으로 알려져 있으며 치료에 반응하지 않는 재발하는 람블편모충증은 부분적인 장점막 용모의 위축을 일으켜 흡수 장애를 유발한다고 한다<sup>6,7)</sup>.

대부분의 IgA 결핍증 환아는 장내의 분비형 IgM 생성이 증가하여 IgA 결핍을 보상하고 다양한 비면역학적인 인자가 방어하기 때문에 위장관 침범 증상이 현저하지 않지만<sup>3)</sup> IgG<sub>2</sub>, IgG<sub>4</sub> 아군의 결핍이 동반된 경우에는 감염에 대한 감수성이 높으며,

만성 설사의 발생 빈도가 비교적 높다. 사실 IgA 단독 결핍보다는 IgG 아군의 결핍과 동반된 IgA 결핍이 임상적으로 더욱 심각한 문제들을 나타낸다고 한다<sup>8~11)</sup>.

IgA 결핍 환자에서는 우유 단백질에 대한 항체가 높고 우유 알레르기를 일으킬 수 있으며, 그 외 소아 지방변증, 염증성 장질환, 자가 면역 질환, 위장관암의 발생과도 연관이 있는 것으로 알려져 있다<sup>12)</sup>. 즉 위장관 점막으로의 단백질의 선택적인 흡수가 소실되므로 소, 양, 염소의 우유와 같은 항원이 순환계로 들어가서 면역 병리학적인 반응을 일으키거나 자가 면역 현상을 일으킨다. 정상적인 경우 동물 항원이 순환계로 들어가면 IgA 특이성 면역 복합체가 형성되고 goblet 세포로 하여금 표면으로 점액을 분비시킴으로써 항원이나 감염원의 부착을 막는다. 그러나 면역글로불린의 결핍은 면역 복합체의 형성 불능으로 인해 완전한 형태의 항원을 흡수하게 되어 감작을 야기한다. 식이 항원에 재 노출되면서 소량의 항원이 흡수되면 알러지 증상을 일으키게 되고, 파괴된 점막 표면을 통해 항원의 통과가 증가되므로 알러지 반응의 악순환이 시작되게 된다. 또한 비특이적 장관 항원의 섭취는 IgG에 의해 매개되는 반응을 일으키고 만성 질환을 유도한다. IgA 결핍과 동반된 IgG<sub>2</sub>, IgG<sub>4</sub>의 결핍은 항원의 흡수, IgE 매개 면역학적 반응, 염증성 매개물의 분비, 위장관염을 일으키고 염증이 있는 장관 상피는 더욱 항원에 대한 투과를 허용하게 되어 악순환이 계속된다<sup>12,13)</sup>.

Ojuawo 등<sup>13)</sup>은 만성 비감염성 설사를 보이는 42명의 2세 이하 소아들을 5년간 관찰하였는데, 알러지성 대장염이 가장 흔한 원인이었고 그 외 비특이성 대장염, 자가 면역성 장관염, 궤양성 대장염 등의 순이었다. 그런데 특징적인 소견은 약 50% 이상의 환자에서 혈청 IgA, IgG<sub>2</sub>, IgG<sub>4</sub>가 아주 낮았다는 것이다.

본 증례는 혈청 IgA 치가 상기 기준에는 합당하지 않았으나 동일 연령의 국내 유아 정상치 이하로 계속 떨어져 있었고, IgA<sub>1</sub>과 IgA<sub>2</sub> 아군에 대한 검사는 이루어지지 않았지만 반복되는 감염 및 난

치성 설사는 부분적 IgA 결핍과 동반된 IgG<sub>2</sub> 및 IgG<sub>4</sub> 결핍으로 인한 것으로 보인다. 환아는 설사 초기에 타 병원에서 유당 제거 분유를 섭취하였으나 호전이 없었고, 본원에서 총 정맥 영양 후에 우유 단백 가수분해 분유를 섭취함으로 설사가 교정되었으며, 수개월 후 감염 뒤에 또다시 만성 설사가 발생하여 앞과 동일한 치료로 설사가 교정되었다. 임상 소견과 소장 생검에서의 평평한 용모와 점막의 부종, 수많은 림프구와 호산구의 침윤 등을 미루어 볼 때 면역글로불린 결핍과 동반된 우유 단백질 알레르기에 의해 설사가 지속된 것으로 사료된다.

예후에 대한 정확한 자료는 없지만 관련된 질환에 따라 달라진다. 나이가 들에 따라 호전되는 경향이 있으며 적어도 50%에서는 증상이 사라지며 심한 결핍이 아닌 경우에는 IgA 농도가 정상화될 수도 있다. 또한 결핍이 지속됨에도 불구하고 증상이 호전될 수 있는데 이는 면역계의 성숙함에 기인한다고 알려져 있다<sup>5)</sup>.

치료로는 모든 감염의 초기에 항생제 치료가 필요하며 예방적으로 항생제를 사용할 수도 있으나 정맥 내 면역글로불린의 주입은 심각한 문제를 일으킬 수 있는 감염시에만 이용될 수 있다. 왜냐하면 IgA가 결핍된 환아에서는 혈청이나 면역글로불린이 주입되면 IgA 항체가 발생되어 재투여시에 심각한 아나필락시스를 유발할 수 있기 때문이다. 장기 손상이나 성장 부진 및 알러지 증상에 대한 감시가 지속적으로 필요하다<sup>14,15)</sup>. 위장관 감염이 있는 경우에는 감염원에 대한 치료를 시작하고 치료에 효과가 없다면 흡수 장애에 대한 진단 평가와 수분, 전해질, 칼로리의 보충 요법을 실시해야 하며 장관 영양으로 흡수 장애를 치료할 수 없는 경우에는 탈수와 영양실조증을 방지하기 위하여 중심 정맥 영양을 실시해야 한다<sup>16)</sup>. 필요하다면 소장 생검을 실시하여 장점막 용모의 위축이 있으면 글루텐 결핍식을 투여하기도 한다.

## 요 약

저자들은 생후 2개월부터 지속되는 만성 설사를 주소로 내원한 환아에서 면역글로불린 정량 검사상 IgA의 결핍과 함께 IgG<sub>2</sub> 및 IgG<sub>4</sub> 결핍이 동반되어 있고 영아기에 빈번한 설사와 감염을 동반한 증례를 경험하였기에 보고하는 바이다.

## 참 고 문 헌

- 1) 문경래. 면역결핍질환과 만성설사. 대한의학협회지 1994;37:594-601.
- 2) Richard Hong, Ammann AJ. Disorders of the IgA system In: Stiehm ER ed. Immunologic disorders in infants and children, 3rd ed. Philadelphia: WB Saunders Co, 1989:329-39.
- 3) Savilahti E, Pelkonen P. Clinical findings and intestinal immunoglobulins in children with partial IgA deficiency. Acta Paediatr Scand 1978;68:513-9.
- 4) Strober W, Krakauer R, Klaeveman HL, Reynolds HY, Nelson DL. Secretory component deficiency. N Engl J Med 1976;294:351-6.
- 5) Morgan G, Levinsky RJ. Clinical significance of IgA deficiency. Arch Dis Child 1988;63:579-81.
- 6) Bousvaros A, Winter HS. Diarrhea in the immunodeficient host. In: Rudolph AM ed. Rudolph's Pediatrics. 19th ed. USA: Prentice-Hall International Inc, 1991:1012-5.
- 7) Hanson LA, Brandtzaeg P, Bjorkander J, Carlsson B, Griffiss JM, Mellander L. IgA deficiency with and without mucosal infections. Adv Exp Med Biol 1987; 216B:1449-53.
- 8) Herrod HG. Management of the patient with IgG subclass deficiency and/or selective antibody deficiency. Ann Allergy 1993;70:3-8.
- 9) Oxelius VA, Laurell AB, Lindquist B, Golebiowska H, Axelsson U, Bjorkander J, et al. IgG subclasses in selective IgA deficiency. Importance of IgG<sub>2</sub>-IgA deficiency. N Engl J Med 1981;304:1476-7.
- 10) Penelope G. Shackelford. IgG subclasses: Importance in pediatric practice. Pediatr Rev 1993;14:291-6.
- 11) Hanson LA, Soderstrom R, Nilssen DE, Theman K,

- Bjorkander J, Soderstrom T, et al. IgG subclass deficiency with or without IgA deficiency. *Clin Immunol Immunopathol* 1991;61:S70-7.
- 12) Hill SM, Milla PJ. Colitis caused by food allergy in infants. *Arch Dis Child* 1990;65:132-3.
- 13) Ojuawo A, St Louis D, Lindley KJ, Milla PJ. Non-infective colitis in infancy: evidence in favour of minor immunodeficiency in its pathogenesis. *Arch Dis Child* 1997;76:345-8.
- 14) Bjorkander J, Hammarstrom L, Smith CI, Buckley RH, Cunningham-Rundles C, Hanson LA. Immunoglobulin prophylaxis in patients with antibody deficiency syndromes and anti-IgA. *J Clin Immunol* 1987; 7:8-15.
- 15) Burks AW, Sampson HA, Buckley RH. Anaphylactic reactions after gammaglobulin administration in patients with hypogammaglobulinemia. *N Engl J Med* 1986;314:560-4.
- 16) Bousvaros A, Kleinman RE. Immunology and gastrointestinal disease. In: Wyllie R, Hyams JS. ed. *Pediatric gastro-intestinal disease*. 1st ed. Philadelphia: BC Decker Inc, 1993:64-73.
-