

## 위저추벽성형술(Nissen Fundoplication) 시행 후 발생한 덤핑(Dumping)증후군 1례

서울대학교 의과대학 소아과학교실

문진수 · 양혜란 · 배선환 · 김재영 · 고재성 · 서정기

### A Case of Dumping Syndrome Following Nissen Fundoplication in an Infant

Jin Soo Moon, M.D., Hye Ran Yang, M.D., Sun Hwan Bae, M.D.  
Jae Young Kim, M.D., Jae Sung Ko, M.D. and Jeong Kee Seo, M.D.

Department of Pediatrics, Seoul National University College of Medicine, Seoul, Korea

The dumping syndrome has been a known complication of gastric surgery in adults, but it is recognized as a very rare disease in the pediatric population, especially in Korea. We report a case of dumping syndrome in a 10-month-old infant, who underwent Nissen fundoplication for the treatment of gastroesophageal reflux(GER). He was admitted because of aspiration pneumonia, and diagnosed as GER by 24-hour ambulatory esophageal pH monitoring test. For the treatment of GER, Nissen fundoplication was performed. After the operation, symptoms occurred within 30 minutes of meals, such as diaphoresis, palpitation, weakness, abdominal fullness, nausea, and diarrhea. The gastric emptying scan showed very rapid gastric emptying. His oral glucose tolerance tests revealed early-onset hyperglycemia followed by delayed-onset hypoglycemia, which was the characteristic finding of the dumping syndrome. We introduced uncooked cornstarch to resolve symptoms and maintain the serum glucose level. After the feeding of uncooked cornstarch, his symptoms subsided and normal oral glucose test was restored. After the six months of treatment, his weight and height were increased dramatically from below 3 percentiles up to the normal range. The dumping syndrome should be considered when an infant suffers from the feeding difficulties after the gastric surgery like Nissen fundoplication, and the diet therapy including uncooked cornstarch could be applied as an effective measure. (**J Korean Pediatr Gastroenterol Nutr 2001; 4: 92~98**)

**Key Words:** Dumping syndrome, Nissen fundoplication, Gastroesophageal reflux, Uncooked cornstarch

접수 : 2001년 2월 6일, 승인 : 2001년 2월 26일

책임저자 : 서정기, 110-744 서울시 종로구 연건동 28번지, 서울대학교 어린이병원 소아과

Tel: 02-760-3627/3468, Fax: 02-743-3455

## 서 론

덤프(Dumping)증후군은 성인에서 위장관 절제 수술 후에 발생하는 합병증으로 알려진 질환으로 식후에 발생하는 오심, 구토, 설사, 기면, 실신, 발한, 빈맥, 창백 등의 증상을 특징으로 한다<sup>1)</sup>. 이는 고농도의 음식물이 갑작스럽게 공장으로 배출됨으로써 세포외액이 공장으로 다량 소실되고, 일과적인 인슐린 분비의 과다증가로 인한 심한 저혈당이 유발되어 나타나는 증상으로 알려져 있다<sup>2)</sup>. 소아에서의 증례는 드물지만, 해외 학계에 보고된 대부분의 소아 증례는 위식도역류의 효과적인 치료 방법으로 알려져 있는 위저추벽성형술과 연관되어 나타났다<sup>3)</sup>. 저자들은 흡인성 폐렴으로 입원하여 위식도역류로 진단받고 위저추벽성형술을 시행받은 환아에서 발생한 덤프증후군 1례를 경험하였기에 보고하는 바이다.

## 증 례

환 아: 남○○, 10개월, 남아

주 소: 호흡곤란

과거력 및 현병력: 환아는 생후 3일째에 발견된 청색증과 심잡음을 주소로 본원으로 전원되어 심초음파 검사 및 방사선학적 검사 후 양대혈관 우심기시, 심방실 중격 결손, 동맥관 개존증, 상대정맥 기형, 식도공 탈장, 위식도역류 등의 진단을 받았고, 생후 2개월경 동맥관 결찰술 등의 심장수술을 시행받았다. 내원 2개월 전 우측 기관지 협착이 발견되어 기관지 성형술을 시행받았으며 당시 양측 대정맥 폐동맥간 단락 수술도 함께 시행받았다. 이후 성문하 협착이 발생하여 내원 1개월 전부터 기관 절개를 갖고 있었다. 내원 3일 전부터 기관 절개부의 분비물 증가가 있었고, 내원 1일 전 호흡곤란이 발생하여 입원하였다.

출생력: 재태기간 38주에 28세 초산모로부터 정상 질식 분만으로 출생체중 2,520 g으로 출생하였다.

이학적 소견: 체중 4.8 kg(3백분위 미만), 키 67 cm

(3백분위 미만)으로 만성병색이었다. 경구 식이는 감소되어 있었고 활력증후는 정상이었다. 양측 안검이 경한 안검하수를 보였으며 공막의 황달이나 결막의 창백은 없었다. 기관 절개부를 통해 기관 캐놀라가 삽입된 상태였고 경부에 기타 병변은 없었다. 흉부 진찰에서 양측 흉부는 대칭적 팽창을 보였으며 경한 늑골하 함몰을 보였고, 청진에서 전 폐야에서 거친 호흡음이 들렸으나 뚜렷한 수포음이 들리지는 않았으며, 강도 II의 수축기 잡음이 좌흉골연에서 들렸다. 복부 진찰에서 간이 정중선에서 반횡지 촉진되었다. 양측 제5수지가 합지증을 보였다. 신경학적 검사에서 이상 소견은 없었다.

검사 소견: 단순 흉부 사진은 우하엽의 부분적 침윤 소견과 양측 폐의 기관지 주위 음영 증가 소견을 보였으며, 흡인성 폐렴을 의심하여 시행한 식도조영술에서 위식도역류와 식도공탈장 소견을 보였다(Fig. 1). 위배출스캔(gastric emptying scan)에서도 역류가 확인되었으며 24시간 식도 pH 검사로 위식도역류가 확인되었다(역류지수 25.1%)(Fig. 2). 이어서 니센(Nissen)식 위저추벽성형술을 시행하였고 수술 후 저혈당 증상을 보여서 경구 당부하검

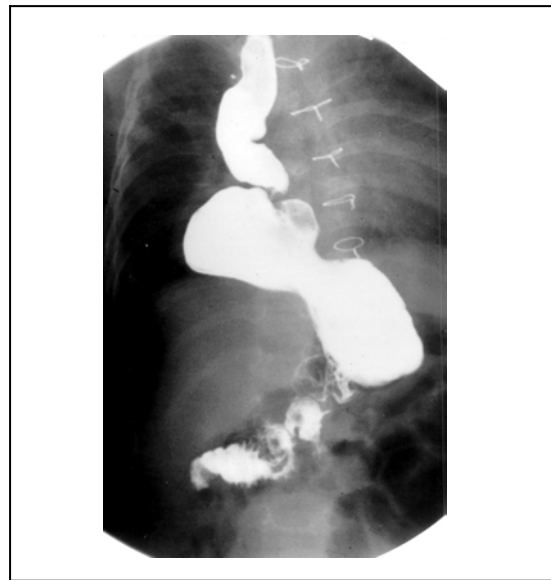


Fig. 1. The barium swallowing study shows hiatal hernia and gastroesophageal reflux.

사를 실시하였다. 우유를 먹이고 시행한 경구 당부하검사는 공복과 식후 30분, 60분, 90분, 120분, 180분에 각각 44, 136, 64, 23, 17, 70 (mg/dL)였으며, 포도당 1.75 g/kg를 먹이고 같은 방법으로 시행

한 당부하검사의 결과는 40, 254, 218, 102, 21, 28 (mg/dL)였다(Fig. 3). 수술 후 시행한 위배출스캔상 우유를 시작한 지 2분 이내에 십이지장으로 넘어가는 방사능 활성을 보였다(Fig. 4).

치료 및 경과: 환아는 위저추벽성형술 후에 다시 우유를 시작한 뒤에 매년 복부팽만과 설사를 보였

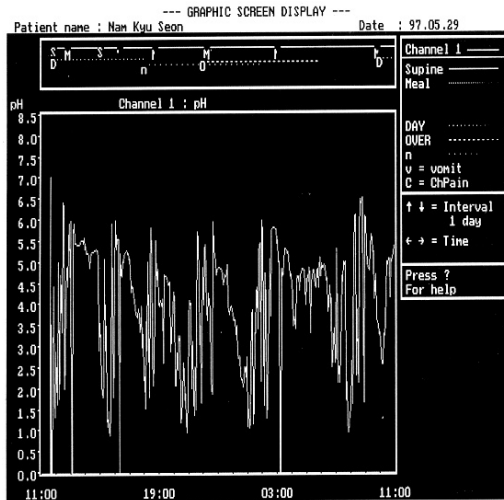


Fig. 2. The pH probe located in the lower esophagus over 24 hours indicates that total duration of reflux are over 6 hours (reflux index is 25.1%).

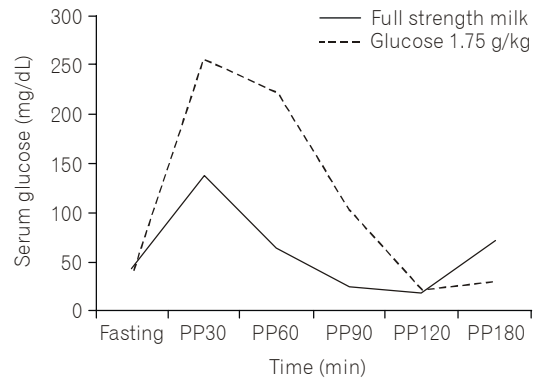


Fig. 3. The oral glucose tolerance test was done with the full strength milk and 1.75 g/kg glucose. The graph shows early hyperglycemia and delayed hypoglycemia which characterize the dumping syndrome.


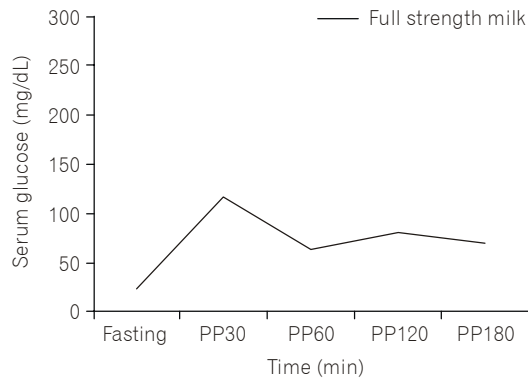


Fig. 4. Gastric emptying scan was obtained at interval of 3 seconds. The radionucleotide activity was detected in the duodenum early after the  $^{99m}\text{Tc}$ -mixed milk ingestion in about one and a half minutes (bold arrows on the right plate).



**Fig. 5.** The posttreatment oral glucose tolerance test shows that postprandial hyperglycemia and hypoglycemia was resolved.

으며 동시에 창백해지고 보채며 땀을 많이 흘리고 축 늘어지는 증상을 보였다. 먹는 양은 수술전과 비슷하였으나 간혹 수유를 거부하였다. 이에 덤핑증후군 의심하여 실시한 당부하검사서 특징적인 수유 직후의 고혈당과 후기 저혈당 양상을 보여 확진을 하였다. 치료로서 기존의 분유 수유량을 줄이고 수유 간격을 짧게 하였으며 생육수수 전분을 10 g씩 하루 5~6회 투여하였다. 치료 시작 후 2주 만에 증상이 완전히 호전되었으며 4일 동안 수유 후 90~120분에 측정한 혈당검사서 저혈당의 소실이 확인되었다. 이후 환아는 퇴원하여 2개월 뒤에 당부하검사를 한차례 시행하였으나 정상 소견이었고 저혈당의 유발없이 수유 및 고형식을 잘하였다. 퇴원 후 6개월 뒤에는 체중 10.3 kg(25 백분위수) 키 81 cm(25 백분위수)까지 잘 늘고 전신 상태가 호전되어 별 문제없이 지냈다(Fig. 5).

## 고 찰

덤핑증후군은 성인에서 위장관 절제 수술 후에 발생하는 합병증으로 알려져 있는 질환으로 오심, 구토, 설사, 기면, 실신, 발한, 빈맥, 창백 등의 증상을 특징으로 한다. 이 질환은 성인에서는 잘 알려져 있으나 소아 영역에서는 위장관 수술 후에 잘 발생할 수 있음에도 주요 교과서나 문헌에서 다루

어지지 않고 간과되고 있는 질환이다. 해외에서는 위식도역류의 치료로 위저추벽성형술이 광범위하게 시행되어 왔고, 이에 따른 합병증으로 덤핑증후군이 이미 문제가 되어 왔기 때문에 많은 증례 보고가 있으나, 국내에서는 위저추벽성형술이 상대적으로 적게 시행되었고 소아에서의 덤핑증후군의 보고도 본 증례 이외에는 지금까지 없는 상태이다.

소아에서 보고된 덤핑증후군의 대부분의 경우가 위식도역류의 치료로서 시행된 위저추벽성형술 이후에 합병증으로 나타난 것이며, 보고에 의하면 위저추벽성형술을 시행받은 환자의 약 30%에서 발생하는 것으로 알려져 있다<sup>4)</sup>. 주 증상은 식후에 나타나는 다양한 수유장애이며 이는 환자마다 매우 다르게 나타날 수 있다. Caulfield 등<sup>2)</sup>은 수술 후에 덤핑증후군이 발생한 소아 환자 7명을 보고하였으며 이것을 조기 증상과 후기 증상으로 분석하여 설명하였다. 조기 증상은 식후 10분에서 20분에 나타나는 증상으로 복부팽만, 구역, 복통, 트림, 갑작스런 설사 등을 보이는 것을 말하며 그 기전은 성인의 경우를 예로 들어 위수술의 시행에 따른 유문 괄약근의 기능 소실로 설명하였다. 즉, 고농도의 음식물이 갑작스럽게 공장으로 배출됨으로써 세포외액이 공장으로 다량 소실되고, 이는 장관으로의 혈류를 증가시키지만 전신의 순환 혈액량은 감소시키는 결과를 초래하게 되어 조기 증상을 유발하고, 이 시기에 유발된 고혈당과 일과적인 인슐린 분비의 과다로 인하여 심한 후기 저혈당이 발생하는 것으로 설명하였다. 그러나 소아에서 위저추벽성형술을 시행할 때에는 유문 성형술이나 미주신경절제술 등을 시행하지 않으며, 따라서 유문 괄약근의 장애보다도 위저부의 저장 능력 손상에 따른 유문부위의 압력증가와 위배출시간의 감소가 원인으로 더 유력하다고 지적하였다.

도플러 초음파로 시행한 최근 연구<sup>5)</sup>에서는 위절제 수술을 받은 환자군이 수술 받지 않은 정상 대조군에 비해서 장관으로의 혈류량은 뚜렷이 늘어나 있었지만, 수술 받은 환자군 중에서 덤핑증후군의 증상이 있는 환자군과 없는 환자군간의 장관에

서의 혈류량은 차이가 없었다. 즉, 조기 덩핑증후군을 유발하는 원인으로 단순한 혈류량의 변화보다는 장관에서의 체액 전달 물질, 즉 vasoactive intestinal peptide, neurotensin, bradykinin-kallikrein 등이 조기 덩핑증후군을 유발하는 원인으로 대두되고 있다. 후기 증상은 식후 1시간에서 4시간에 발생하는 저혈당을 말하며, 증상으로는 발한, 빈맥, 쇠약, 기면 등이 나타날 수 있다. 조기 또는 후기 증상이 발생하는 시간 간격은 매우 다양하여 거의 동시에 나타날 수도 있다고 알려져 있다<sup>2)</sup>. 본 증례에서는 수술 직후에 식후 10분에서 30분 내외에 발생하는 복부팽만, 설사, 창백, 발한을 보이면서 보채고 늘어지는 증상이 있었으며, 함께 식후 120분 내외에 증명된 저혈당이 있어 조기 및 후기 덩핑 증후군의 증상이 함께 나타난 것으로 생각되어진다.

덩핑증후군에서 초래되는 저혈당은 사망을 포함한 심각한 합병증을 유발할 수 있는데 고혈당에서 저혈당으로의 급속한 혈당의 변화는 성인에서 보다 소아에서 현저하여 문제가 된다. 정상 성인에서 이루어진 연구에 의하면 인슐린이 체내에서 세포의 당 흡수를 촉진하는 효과를 측정하면 반감기가  $48 \pm 5$ 분이었고, 마찬가지로 간에서 당 분비 억제 효과가 사라지는 정도도 반감기가  $50 \pm 16$ 분이었다<sup>6)</sup>. 그러나 덩핑증후군 환자는 식후 초기에 과량의 탄수화물이 흡수됨으로써 인슐린의 분비가 대량으로 일어나고 이러한 인슐린의 효과가 더 오래 지속될 수 있다. 이에 더하여 Rivkees 등<sup>7)</sup>은 3명의 소아 환자에서 저혈당에 반응하여 늘어나야 할 글루카곤의 분비가 부족한 것을 보임으로써 지속적인 저혈당의 원인으로 내분비적 기전을 제시한 바가 있다. 정상적인 경우에는 식후에 탄수화물이 흡수되면 글루카곤의 분비가 줄어들고 이후 저혈당이 오면 분비가 늘어나 간에서의 당원의 사용을 촉진하여 혈당을 유지하는데, Rivkees 등은 덩핑증후군 환자에서 식사 직후의 글루카곤의 분비가 오히려 늘어나 고혈당을 더 조장하는 경우가 있음을 발견하였고, 모든 연구 대상 환자에서 식후 2시간 이후에 나타난 저혈당에 대한 글루카곤의 반응이 전혀 없

거나 미미하여 저혈당이 지속되는 것을 관찰하였다. 이를 설명하는 기전으로는 첫째로 덩핑증후군에서 분비되는 여러 가지 장내 펩티드(peptide)나 다른 체액 성분들, 예를 들어 소마토스타틴(somatostatin) 등이 췌장의 글루카곤 분비를 억제할 가능성이 있고, 둘째로 조기 고혈당이 있을 때에 글루카곤이 분비되고 이후에 불응기가 되어 저혈당에 반응을 못할 가능성이 있다. 최근에는 조기 고혈당이 식이요법으로 조절된 뒤에도 계속해서 후기 저혈당이 나타나는 경우가 있어서 이에 대한 설명으로 단백질이 췌장 베타세포에 직접 작용하여 인슐린의 분비를 늘릴 가능성이 제기되었고, 갑작스런 당분과 단백질이 장내로의 흡수될 때에 유사 글루카곤 펩티드(glucagon-like peptide-1)와 같은 장내 펩티드가 유리되어 이것이 글루카곤의 분비를 억제함으로써 저혈당이 조장된다고 제시되었다<sup>8)</sup>.

덩핑증후군은 위저추벽성형술 등의 위 수술 후 1주나 2주 지나 발생하고 식후 한 시간 이내에 나타나는 고혈당과 이어 나타나는 저혈당이 특징적이어서, 전형적인 임상 양상과 당부하 검사 이상 소견으로 쉽게 진단을 내릴 수 있다. 하지만 소아 영역에서 간과되기 쉬운 질환이므로 위식도역류 등의 수술 후에 수유장애가 있을 경우는 반드시 이 질환을 의심해야 하는 것이 진단에서 가장 중요한 점이다. 덩핑증후군에서 위장관의 연동운동 향진이 상부위장관 촬영을 통해 관찰되기도 하며<sup>9)</sup>, 핵의학 검사로 위배출검사를 시행하여 이를 증명한 증례도 보고되고 있다<sup>10)</sup>. 하지만 Samuk 등<sup>4)</sup>은 위배출검사와 덩핑증후군과의 엄밀한 연관성이 없음을 보고하고 진단적 검사로는 적합하지 못하다고 지적하였다.

치료는 덩핑증후군의 증상을 없애고 영양상태를 좋게 하는 것을 목적으로 여러 가지 식이 요법이 시도되어 왔다. 이전에는 고식적이고 보존적인 방법으로 단당류의 양을 줄이고( $2 \text{ g/kg/day}$ ) 자주 조금씩 먹이는 것으로 치료하였으나<sup>2)</sup>, 증상의 조절이 만족할 만큼 되지는 못하였고, 따라서 증상이 심한 환아는 정맥 영양법이나 지속 경관 영양이 사용되었었다. 이후 덩핑증후군의 증상을 완화시

키기 위한 여러 가지 시도로 펙틴, 구아 고무(guar gum), 글루코만난(glucomannan), 아카보스(acarbose) 등이 사용되었으나 그 효과는 일정하지 못했다<sup>11)</sup>. 그러나 이후에 유당 제거 분유(lactose-free formula)가 개발되고 생 옥수수 전분과 지방 기름의 사용으로 좋은 보고들이 나오면서 성공적인 식이요법이 제시되었다<sup>1,3,4,10,11)</sup>. Khoshoo 등<sup>3)</sup>은 지방 기름과 생 옥수수 전분을 사용하여 덤프증후군을 치료한 10례를 보고하였는데, 음식물 1L당 최소 50 g의 생 옥수수 전분과 20 mL의 지방을 사용하여 간헐적인 경구 투여로 모든 대상 환자를 성공적으로 치료하였다. 하지만 위 수술 직후 초기에는 경관 영양을 시작하면서 지속 경관 영양을 사용하다가 점차로 많은 양을 한꺼번에 주는 방식으로 바꾸는 과정이 필요하였다. 지방 기름을 사용하는 이유로는 제형이 액체 상태로서 환자에게 경관 영양을 포함한 모든 투여 방법을 사용하기에 용이하고, 일부 제제는 long chain triglyceride를 갖고 있어서 위 배출 시간을 지연시키며 필수 지방산을 포함하는 균형 잡힌 영양을 공급할 수 있다는 것을 들었다. 또한, 생 옥수수 전분은 혈당을 지속적으로 천천히 올리고, 많은 양을 한번에 줄 수 있어서 지속 경관 영양을 하지 않아도 되며, 쉽고 싸게 구할 수 있는 잇점을 지적하였다<sup>10)</sup>. 이는 또한 당뇨병 환자에서 혈당 조절을 위해 사용한 경험이 많고 특별한 부작용이 없는 것으로 알려져 있다<sup>12)</sup>. 생 옥수수 전분 이외에 이전에 시도되던 식이 요법 또한 보존적으로 계속 이용되고 있는데, Samuk 등<sup>4)</sup>은 덤프증후군이 발생한 15명의 환자에서 지방과 생 옥수수 전분으로 치료를 하고, 일부 증상이 남아있는 환자 중 12세 이하의 하루에 펙틴 5~10 g을 투여하고 그 이상은 10~15 g을 투여하여 치료한 것을 보고하였다. Borovoy 등<sup>11)</sup>은 기존의 생 옥수수 전분의 사용에 있어서 표준이 되는 지침이 없다는 것을 지적하고 식후 4시간 후 측정된 간의 당 생산량에 따라서 투여량을 조절하는 것이 유용하다는 것을 보고하였다. 생 옥수수 전분으로 치료한 모든 보고에서 증상이 호전되고 환자의 키와 몸무게가 증가하였으며, 장기적인 복용에 따른 합병증은 없는 것

으로 알려져 있다<sup>3,9-11)</sup>. 본 증례도 생 옥수수 전분 10 g씩을 하루 5~6회 투여하여 환자의 증상 호전과 저혈당의 소실을 확인할 수 있었으며, 6개월의 경과 관찰 후에는 체중 및 신장 증가를 확인할 수 있어서 생 옥수수 전분의 투여가 효과적인 치료 방법임을 확인하였고 본 질환의 조기 진단과 적절한 치료가 환자의 경과에 중요함을 확인할 수 있었다.

## 요 약

덤프증후군은 소아에서 위식도역류의 치료로 위저추벽성형술을 시행하는 경우에 잘 발생하는 질환으로 당 부하 검사를 통하여 식사 직후에 나타나는 고혈당과 뒤이어 나타나는 저혈당을 보임으로써 진단될 수 있으며, 생 옥수수 전분을 포함한 식이 요법으로 효과적으로 치료될 수 있다. 저자들은 위저추벽성형술을 시행 받은 뒤에 덤프증후군이 발생한 1례를 경험하였고, 본 질환이 소아에서 위저추벽성형술과 같은 위 수술 후에 수유장애가 있을 경우 반드시 의심해보아야 할 질환이라고 사료되어 문헌 고찰과 함께 보고하는 바이다.

## 참 고 문 헌

- 1) Gitzelman R, Hirsig J. Infant dumping syndrome: reversal of symptoms by feeding uncooked starch. *Eur J Pediatr* 1986;145:504-6.
- 2) Caulfield ME, Wyllie R, Firor HV, Michener W. Dumping syndrome in children. *J Pediatr* 1987;110: 212-5.
- 3) Khoshoo V, Roberts PL, Loe WA, Golladay ES, Pencharz PB. Nutritional management of dumping syndrome associated with antireflux surgery. *J Pediatr Surg* 1994;29:1452-4.
- 4) Samuk I, Afriat R, Horne T, Bistrizter T, Barr J, Vinograd I. Dumping syndrome following Nissen fundoplication, diagnosis, and treatment. *J Pediatr Gastroenterol Nutr* 1996;23:235-40.
- 5) Vecht J, van Oostayen JA, Lamers CBHW, Masclee AAM. Measurement of superior mesenteric artery

- flow by means of Doppler ultrasound in early dumping syndrome. *Am J Gastroenterol* 1998;93:2380-4.
- 6) Prager R, Wallace P, Olefsky JM. In vivo kinetics of insulin action on peripheral glucose disposal and hepatic glucose output in normal and obese subjects. *J Clin Invest* 1986;78:472-81.
- 7) Rivkees SA, Crawford JD. Hypoglycemia pathogenesis in children with dumping syndrome. *Pediatrics* 1987;80:937-42.
- 8) Naito H, Sasaki I, Matsuno S. Surgical aspects of enteroinsular axis after gastrointestinal surgery with reference to insulin secretion. *Pancreas* 1998;16:370-8.
- 9) Meyer S, Deckelbaum RJ, Lax E, Schiller M. Infant dumping syndrome after gastroesophageal reflux surgery. *J Pediatr* 1981;99:235-7.
- 10) Khoshoo V, Reifens RM, Gold BD, et al. Nutritional manipulation in the management of dumping syndrome. *Arch Dis Child* 1991;66:1447-8.
- 11) Borovoy J, Furuta L, Nurko S. Benefit of uncooked cornstarch in the management of children with dumping syndrome fed exclusively by gastrostomy. *Am J Gastroenterol* 1998;93:814-8.
- 12) Chen YT, Cornblath M, Sidbury JB. Cornstarch therapy in type I glycogen-storage disease. *N Engl J Med* 1984;310:171-5.
-