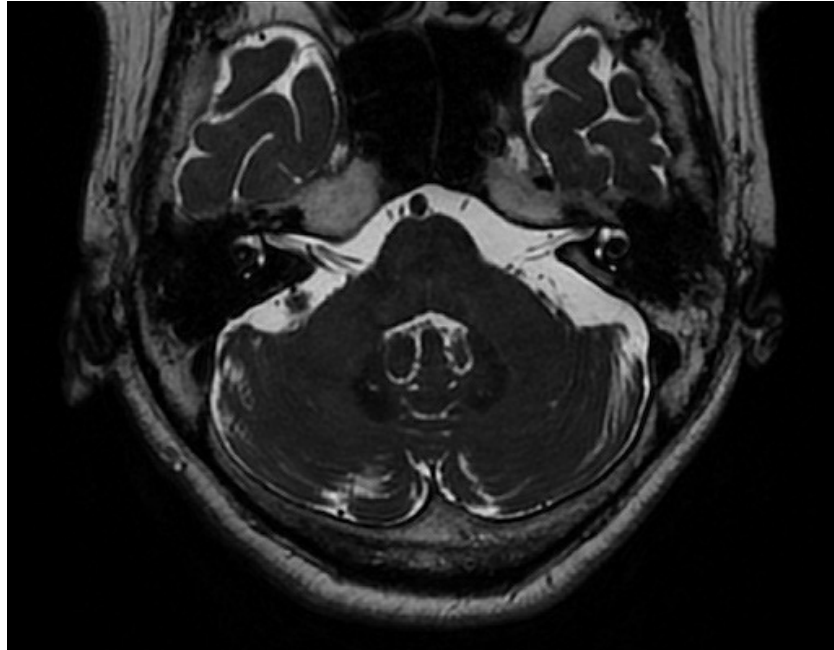


53세 남자 환자가 우측 이명과 어지럼을 주소로 내원하였다. 어지럼은 특별한 유발 요인 없이 수 분 정도로 지속되는 비회전성이라 하였고 하루에도 수차례, 주로 움직일 때 나타난다고 하였다. 고막과 순음청력검사는 정상 소견을 보였다. 시행한 brain MR상 다음 소견을 보였다. Carbamazepine 투여 후 증상은 호전되었다. 적절한 진단명은?



- ① 메니에르병
- ② 전정 발작
- ③ 전정 편두통
- ④ 청신경종양
- ⑤ 추골기저동맥허혈

정답 및 해설은 225쪽에
게재되어 있습니다.