

골격성 III급 부정교합자에서 전진이부성형술을 동반한 하악 후퇴술 후 연조직 외형의 변화

김근령^a, 김성식^b, 손우성^c, 박수병^c

본 연구는 전진이부성형술을 동반한 하악지 시상분할골절단술을 시행한 하악 전돌증을 가진 환자에서 하안면부, 특히 이부의 경조직과 연조직의 변화를 예측하는 데 있어서, 전후관계와 수직적 계측치를 통하여, 경조직의 변화에 따른 연조직의 상대적 변화량에 대해 비교, 분석하여 한국인의 골격성 III급 부정교합자의 악교정 수술시 전진이부성형술이 연조직 외형에 미치는 영향을 알아보고자 시행하였다. 교정치료와 악교정수술을 시행한 골격성 III급 부정교합자 40명을 전진이부성형술을 시행하지 않고 하악지 시상분할골절단술만 시행한 환자 20명(BSSO group, 남자 10명, 여자 10명)과 하악지 시상분할골절단술과 동시에 전진이부성형술을 시행한 환자 20명(Genio group, 남자 10명, 여자 10명)으로 분류하여 수술직전(T1)과 수술직후(T2), 수술 최소 6개월 후(T3)의 측모 두부 방사선계측사진을 채득하여 계측 항목의 변화량을 분석하였다. BSSO군에서는 수술후 경조직 B점, Pogonion, Menton에 대하여 연조직 B점, Pogonion, Menton이 각각 수평적으로 0.997, 0.965, 1.022의 변화율을 보였으며, Genio군에서는 각각 0.824, 0.602, 0.887의 수평적 변화율을 보여서, Genio 군에서 연조직 B점, 연조직 Pogonion의 연조직 두께의 감소량이 더 크게 나타났다. 경조직 Pogonion(Pg)의 악교정수술 전과 후의 수평적 변화에 따른 하순의 하방점(Li), 연조직 B점(B')의 변화간의 상관관계계수는 BSSO군에서는 각각 0.833, 0.922인 반면에, Genio 군에서는 각각 0.775, 0.799로 BSSO군에 비해서 상관관계가 다소 작은 것으로 나타났다. 이상의 결과에서 하악지 시상분할골절단술을 시행하는 환자에서 전진이부성형술을 동반할 경우에는 골격의 변화에 대해서 연조직의 두께 변화가 다소 적게 나타나므로 수술시에 이를 고려하여 전진이부성형술을 시행하여야 할 것이다. (대치교정지 2008;38(2):104-20)

주요 단어: 전진이부성형술, 연조직 변화, 하악전돌증

서론

오늘날에는 교정치료만으로 해결하기 힘든 골격적인 부조화가 존재하는 환자의 경우에 악교정수술을 동반하는 교정치료를 시행하는 것이 보편화되고 있다. 교정의사에게 악교정수술은 치아를 지지하는 상하악골의 적절한 관계 및 기능의 개선과 더불어 안모의 심미적 개선을 이루는 것이 주요한 목적이지만, 환자의 입장에서는 안모의 심미적 개선을 통한 사회적인 정서장애의 해소 효과가 더 큰 것으로 보

고되고 있다.¹ 따라서, 악안면 변형증의 교정을 위해 외과적 술식을 선택할 때에는 기능적, 심미적, 심리적인 면을 면밀히 고려해야 한다.

하악전돌증 환자의 악교정수술 시 하안면부의 심미와 조화를 위하고 턱의 외형을 이상적으로 하기 위해서 이부성형술이 부가적으로 필요한 경우가 많다. 하악전돌증 환자 중 하악은 전돌되었지만 하순구가 얇고 편평하며 하순이 돌출되고 턱이 열성장된 경우에 하악후퇴술과 함께 전진이부성형술이 필요하다. 열성장된 턱의 위치를 개선하는 방법에는 골 이식, implant, 골절단술이 있다. 골 이식을 하는 방법은 흡수량이 많아서 그 정도를 예측하기가 어려우며,²⁻⁵ implant를 이용하는 방법은 implant의 변위와 변형으로 수술결과가 안정적이지 못하여,⁶⁻⁹ 하악하연을 수평적으로 골절단하여 전방으로 이동시키는 방법이 많이 사용되고 있다.¹⁰ 골절단술은 골절단의 위치와 절단방향을 조절함으로써 턱의 전후방 위치

^a대학원생, ^b부교수, ^c교수, 부산대학교 치의학전문대학원 치과교정학교실.

교신저자: 김성식.

부산시 서구 구덕로 305 부산대학병원 치과교정과.

051-240-7443; e-mail, softid@pusan.ac.kr.

원고접수일: 2007년 12월 26일 / 원고최종수정일: 2008년 2월 29일 /

원고재택일: 2008년 3월 2일.

*본 논문은 부산교정학회 학술연구비의 지원을 받았다.

뿐만 아니라 수직적인 위치도 개선할 수 있다.

환자의 만족도를 증진시키고 더 우수한 치료결과를 얻기 위해서 경조직과 연조직의 변화양상을 정확하게 예상하여 치료계획에 반영해야 한다.¹¹ 하악전돌증의 악교정 수술 후에 생기는 경조직 변화에 따른 연조직의 변화양상에 대한 연구는 여러 선행들에 의해 보고되었으며,¹¹⁻¹⁴ 하악후퇴술만 시행된 경우 상악수술 또는 양악수술에 비해 상대적으로 연조직의 변화량 예측이 정확하다고 하였다. 하악이부의 변화에 대한 연구에서는 전진이부성형술만 시행한 경우의 경조직 Pogonion의 전방 이동량에 대해 연조직 Pogonion은 Busquets와 Sassouni¹⁵는 1:0.80, Wittbjer와 Rune¹⁶는 1:0.94, Polido와 Bell¹⁷은 1:0.83, Van Sickels 등¹⁸은 1:0.92의 비율을 보인다고 하였다. Lines와 Steinhauser¹⁹는 하악전치부의 전방이동에 대한 하순의 전방이동량이 66% 라고 하였고, 하악이부의 전방이동에 대한 연조직 하악이부의 전방이동량은 1:1 정도의 동일한 변화를 보인다고 하였다.

그러나 Wolford 등²⁰은 하악후퇴술 시 이부성형술이나 전방치조골절단술이 동반된 경우 연조직 변화 예측이 복잡해진다고 하였고, Talbot,²¹ Quast 등,²² Mommaerts와 Marxer²³는 하순의 골격에 대한 연조직의 이동량이 26%에서 85%까지 경조직의 변화에 따른 연조직 변화의 차이가 다양하므로 연조직 변화를 정확히 예측하기는 어렵다고 하였다. 이로 인하여 하안면부의 이부성형술에 대한 기준이 모호한 실정이며, 또한 한국인을 비롯한 동양인에서 많이 나타나는 골격성 III급 부정교합자의 하안면부의 이부성형술에 대한 연구가 부족하다.

본 연구에서는 하악전돌증 환자에서 하악지 시상분할골절단술로 하악후퇴술 시 전진이부성형술이 동반된 경우의 경조직 이동에 대한 연조직의 변화를 예측해 보고자 수술후 하악의 수평, 수직적 이동을 충분히 반영할 수 있는 경조직 및 연조직 측모계측점을 선정하여 수술전후 경조직과 연조직의 변화량을 전후방, 수직적으로 계측하고, 수술전후 연조직의 두께 변화량을 측정하고, 경조직 이동에 따른 연조직 이동량의 비율과 상관관계를 산출하여 비교, 분석하였다.

연구방법

연구대상

부산대학병원 치과교정과에 내원하여 교정치료와

Table 1. Case selection criteria

- Nongrowing patient
- No history of congenital defects or syndromes
- No previous orthognathic or cosmetic surgery involving the middle and/or lower face
- Surgical procedure was mandibular setback with or without advancement genioplasty
- No use of alloplastic augmentation material for genioplasty
- Use of rigid internal fixation

Table 2. Descriptive patient information

	BSSO group		Genio group	
	Male	Female	Male	Female
Number	10	10	10	10
Mean age (years)	22.3	21.6	23.5	20.3

악교정수술을 시행한 골격성 III급 부정교합자 40명(남자 20명, 여자 20명)을 연구대상으로 하였고 선정 기준은 Table 1과 같았다.

하악지 시상분할골절단술만 시행한 환자(BSSO group, 남자 10명, 여자 10명)와 전진이부성형술을 동반하는 하악지 시상분할골절단술을 시행한 환자(Genio group, 남자 10명, 여자 10명)의 두 군으로 분류하였다 (Table 2). 전진이부성형술은 술전 수술계획을 수립 시 하악을 후방이동 시킨 다음 chin의 돌출도를 평가하여 nasion에서 FH에 수선을 내렸을 때 chin의 위치가 0 ± 2 mm 보다 후방에 위치할 경우 시행하였다 (Gonzalez-U zero-meridian method).²⁴ 전진이부성형술의 안정성을 증가시키기 위하여 수술 시 연조직 박리를 최소화였고, horizontal sliding osteotomy를 시행한 뒤 골편을 전방이동 시켜 screw를 이용하여 고정하였다. 전진이부성형술 시 chin의 수직적인 위치 개선이 동반된 환자는 제외시켰다.

연구방법

방사선 사진

측모 두부 규격방사선 사진은 FH평면이 지평면과

Table 3. Definitions of hard and soft tissue landmarks

Landmark		Definition
Sella	S	Center of bony contour of sella turcica
Nasion	N	Most anterior point of nasofrontal suture on midsagittal plane
Maxillary incisor	U1	Most inferior point on most anterior maxillary central incisor
Mandibular incisor	L1	Most superior point on most anterior mandibular central incisor
Infradentale	Infra	Most anterior and superior point of alveolar process of mandible at its labial contact with mandibular central incisors
Supramentale	B	Most posterior point in midline of symphyseal outline of mandible in concavity between infradentale and pogonion
Pogonion	Pg	Most prominent or anterior point on symphysis of mandible in median plane
Menton	Me	Most inferior midline point on symphyseal outline of mandible
Stomion superius	Stos	Lowermost point on vermillion border of upper lip
Stomion inferius	Stoi	Uppermost point on vermillion border of lower lip
Labrale inferior	Li	Most anterior point on vermillion border of lower lip
Supramentale (labiomental fold)	B'	Most posterior point in midline of outline of soft tissue of mandible in concavity between lower lip and chin
Soft Tissue Pogonion	Pg'	Most anterior point on contour of chin
Soft Tissue Menton	Me'	Most inferior midline point on soft tissue outline of mandible

평행하게 환자가 직립하고 환자의 중심교합위에서 입술을 이완시켜서 다른 긴장을 유발하지 않는 자세에서 채득하였다. 자료는 수술직전(T1), 수술직후(T2), 수술 최소 6개월 이후(T3)에 촬영된 측모 두부 방사선규격사진을 사용하였다. 수술전 측모 두부 규격방사선 사진(T1)은 교정적인 치아 이동에 의한 연조직의 영향을 배제하기 위하여 수술 전 최소 4주 이내에 촬영하였다. 수술 후 측모 두부 규격방사선 사진(T3)은 수술에 의한 연조직의 부종의 영향을 배제하기 위하여 최소 6개월 이상이 경과하여 채득한 방사선사진을 사용하였다 (평균 6 - 12개월). 방사선 분석은 계측 시 오차를 줄이기 위하여 방사선 투시도의 제작 및 계측을 동일인이 시행하였고 계측치의 신뢰성 검사를 위하여 적어도 3주 후 5장의 측모두부규격방사선 사진을 무작위로 선택하여 역시 동일인이 재투사, 재측정하여 paired *t*-test를 시행하였다. 어떠한 변수에서도 첫 번째 계측치와 두 번째 계측치 사이에 통계학적으로 유의한 차이가 없었다 ($p > 0.05$).

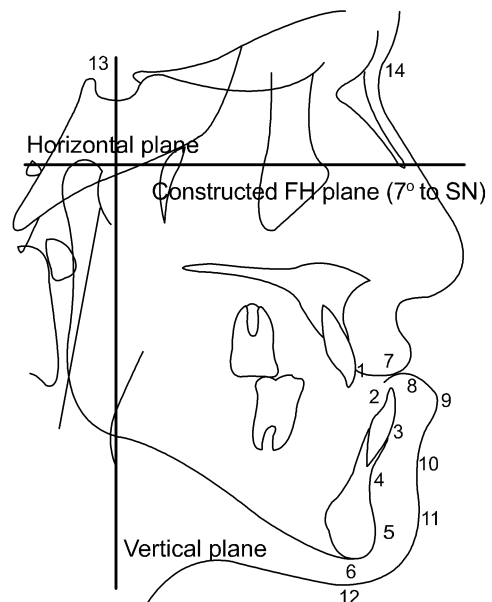


Fig 1. Cephalometric landmarks of hard and soft tissue points and associated reference planes. 1, U1 ; 2, L1; 3, infra; 4, B; 5, Pg; 6, Me; 7, Stos; 8, Stoi; 9, Li; 10, B'; 11, Pg'; 12, Me'; 13, S; 14, Na.

Table 4. Measurements of hard and soft tissue landmarks

<i>Horizontal measurements of hard tissue</i>	
1. V-U1	The distance of Maxillary central incisor to vertical reference plane
2. V-L1	The distance of Mandibular central incisor to vertical reference plane
3. V-Infra	The distance of Infradentale to vertical reference plane
4. V-B	The distance of Supramentale to vertical reference plane
5. V-Pg	The distance of Pogonion to vertical reference plane
6. V-Me	The distance of Menton to vertical reference plane
<i>Horizontal measurements of soft tissue</i>	
7. V-Stos	The distance of Stomion superius to vertical reference plane
8. V-Stoi	The distance of Stomion inferius to vertical reference plane
9. V-Li	The distance of Labrale inferior to vertical reference plane
10. V-B'	The distance of soft tissue B to vertical reference plane
11. V-Pg'	The distance of soft tissue Pogonion to vertical reference plane
12. V-Me'	The distance of soft tissue Menton to vertical reference plane
<i>Vertical measurements of hard tissue</i>	
13. H-U1	The distance of Maxillary central incisor to horizontal reference plane
14. H-L1	The distance of Mandibular central incisor to horizontal reference plane
15. H-Infra	The distance of Infradentale to horizontal reference plane
16. H-B	The distance of Supramentale to horizontal reference plane
17. H-Pg	The distance of Pogonion to horizontal reference plane
18. H-Me	The distance of Menton to horizontal reference plane
<i>Vertical measurements of soft tissue</i>	
19. H-Stos	The distance of Stomion superius to horizontal reference plane
20. H-Stoi	The distance of Stomion inferius to horizontal reference plane
21. H-Li	The distance of Labrale inferior to horizontal reference plane
22. H-B'	The distance of soft tissue B to horizontal reference plane
23. H-Pg'	The distance of soft tissue Pogonion to horizontal reference plane
24. H-Me'	The distance of soft tissue Menton to horizontal reference plane
<i>Lip thickness</i>	
25. U1-Li	The distance of Maxillary central incisor to Labrale inferior
26. L1-Li	Lower lip thickness at Labrale inferior
27. Infra-B'	The distance of Infradentale to soft tissue B
28. B-B'	Soft tissue thickness at B point, B to soft tissue B
29. Pg-Pg'	Chin thickness
30. U1-Stoi	The distance of Maxillary incisor to Stomion inferius
31. L1-Stoi	The distance of Mandibular incisor to Stomion inferius
<i>Lip length</i>	
32. Me-Me'	The distance of Menton to soft tissue Menton
33. Me'-Stoi	Lower lip length

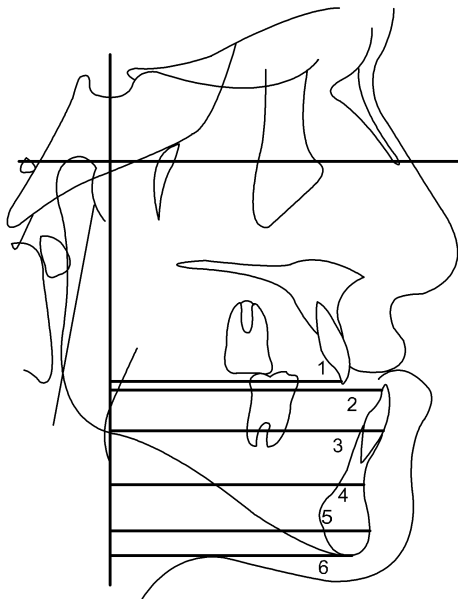


Fig 2. Horizontal measurements of hard tissue landmarks. 1, U1; 2, L1; 3, infra; 4, B; 5, Pg; 6, Me.

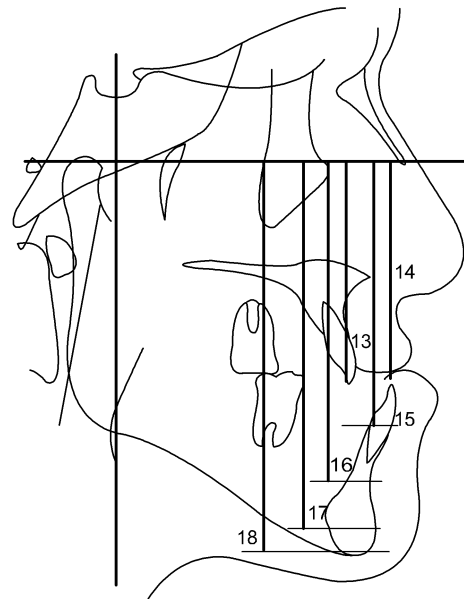


Fig 4. Vertical measurements of hard tissue landmarks. 13, U1; 14, L1; 15, infra; 16, B; 17, Pg; 18, Me.

기준선 및 계측점

각 측모두부규격방사선 사진은 0.3 mm acetate paper로 0.3 mm 두께의 연필을 사용하여 투사하였다. 각 투사도에 14개(경조직 계측점 8개, 연조직 계측점 6개)의 계측점을 표시하여서 측모두부규격방사선 사진 분석 프로그램인 V-Ceph ver 3.0 (Cybermed, Seoul, Korea)에 입력하여 분석하였다. 측모두부규격방사선 사진의 계측 시, 수평기준선(H)은 constructed FH plane (경조직 sella (S)와 Nasion (Na)을 이은 선에서 7° 내린 선)를 사용하였으며, 수직기준선(V)은 Sella에서 수평기준선에 수선을 그어서 사용하였다 (Table 3 and Fig 1).

계측항목

각 기준선에서 계측점까지의 수평거리, 수직거리와 연조직의 두께 및 길이를 측정하여 하악지 시상 분할골절단술만 시행한 환자와 전진이부성형술을 같이 시행한 환자의 수술 전후의 측모두부규격방사선 사진에서 나타나는 경조직의 변화와 연조직의 변화를 측정하고, 비교하였다 (Table 4 and Figs 2 - 7).

통계분석

통계 분석을 위해서 SPSS for Windows ver 12.0

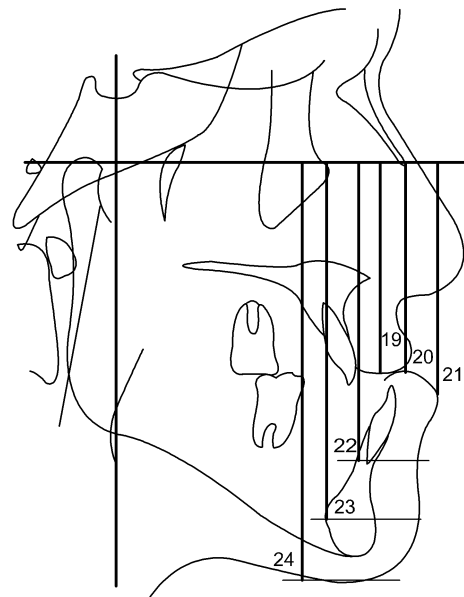


Fig 5. Vertical measurements of soft tissue landmarks. 19, Stos; 20, Stoi; 21, Li; 22, B'; 23, Pg'; 24, Me'.

(SPSS, Chicago, IL, USA)을 사용하였다. BSSO group과 Genio group의 각 군 내에서 성별에 따른 차이와, 군간의 비교를 위해서 independent *t*-test를 시행하였다. 악교정수술에 따른 경조직의 변화에 대한 연조

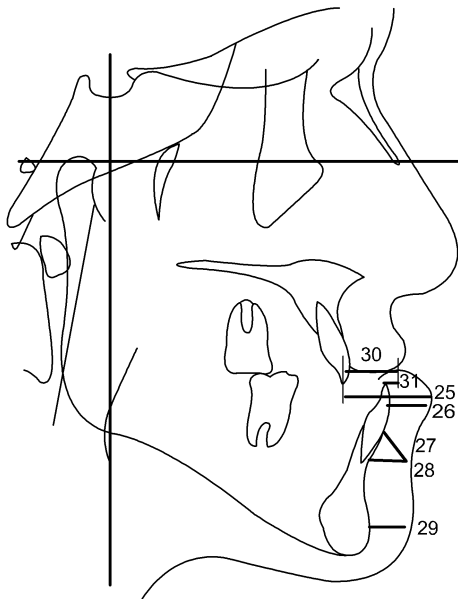


Fig 6. Lip thickness measurements. 25, U1-Li; 26, L1-Li; 27, Infra-B'; 28, B-B'; 29, Pg-Pg'; 30, U1-Stoi; 31, L1-Stoi.

직의 변화와의 상관관계를 알아보기 위하여 *Pearson* 이변량 상관분석을 시행하였다.

연구성적

경조직 및 연조직의 수평, 수직적 변화

SSO군과 Genio군의 수술전 (T1) 경조직 계측치를 비교해보면, Genio군에서 수직기준선에서 B점까지의 수평거리보다 Pogonion까지의 수평거리가 더 작아서 하악은 전돌되었지만 턱끝이 후퇴되어있음을 알 수 있었으며, 두 군간의 다른 수평, 수직 계측치에서 큰 차이는 관찰되지 않았다 (Tables 5 and 6).

수술전후(T1-T2)의 경조직 계측치변화를 살펴볼 때, BSSO군과 Genio군 모두에서 상악전치부(U1)를 제외하고 하안면의 수평 계측치에서 많은 변화가 관찰되었다. 하안면 경조직의 수평적 이동량, 즉 하악 후퇴량이 BSSO군에서는 B점, Pogonion, Menton이 각각 9.76 mm, 9.42 mm, 9.54 mm이었으며, Genio군에서는 각각 7.19 mm, 7.03 mm, 6.76 mm이었다. 수술 최소 6개월 후(T2-T3) BSSO군과 Genio군 모두에서 수평적 재발이 발생하여 하악은 수평적으로 B점, Pogonion, Menton에서 전방이동 하였고, 하악전치부(L1)는 후방이동 하였다 (Tables 5 and 6).

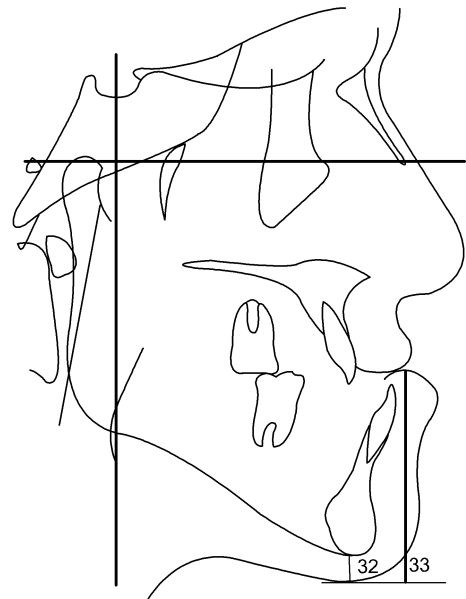


Fig 7. Lip length measurements. 32, Me-Me'; 33, Me'-Stoi.

수술전후(T1-T2)의 수직 계측치 변화를 살펴보면, BSSO군에서 B점, Pogonion, Menton 등이 각각 1.67 mm, 0.87 mm, 1.25 mm 감소하였고, Genio군에서는 B점은 1.10 mm 감소하였으나 Pogonion, Menton은 각각 1.78 mm, 1.19 mm 증가하였다. 이는 전진이부 성형술 시 골절편이 전방 이동되면서 하방으로 위치 되었음을 알 수 있다. 수직적으로 수술 최소 6개월 후(T2-T3) 두 군 모두에서 큰 변화는 관찰되지 않았다 (Tables 5 and 6).

수술직후(T2)에 연조직 계측점 관찰은 연조직의 부종으로 인하여 악골변화에 따른 연조직의 변화양상을 충분히 반영하기 어렵다고 보고 제외시켰다. 술전과 수술 최소 6개월 후(T1-T3)의 연조직 수평 계측치를 관찰할 때, BSSO군과 Genio군 모두에서 하악골이 후퇴함에 따라 연조직 모든 계측치의 수평적 후방이동이 관찰되었다(Table 7). 수직 계측치의 경우 두 군 모두에서 상순(Stos)의 하방이동이 관찰되었으며, BSSO군에서는 연조직 B점, 연조직 Pogonion, 연조직 Menton의 상방이동이, Genio군에서는 연조직 Pogonion, 연조직 Menton의 하방이동이 관찰되었다 (Table 8).

연조직과 경조직의 악교정수술에 따른 변화의 유의성을 관찰하면, BSSO군과 Genio군 모두에서 상악 전치부(U1)와 상순(Stos)의 수평적인 위치의 변화, 상악전치부(U1), 하순의 하방점(Li), 연조직 B점, 연

Table 5. Hard tissue landmark changes in BSSO group (unit: mm)

	T1		T1 - T2		T2 - T3		T1 - T3	
	Mean	SD	Mean	SD	Mean	SD	Mean	SD
Horizontal changes								
V-U1	73.39	4.27	0.11	2.28	-0.72	2.49	-0.61	2.81
V-L1	79.30	4.35	7.15*	2.57	1.31	1.22	8.47*	2.90
V-Infra	76.62	4.79	8.79*	3.18	-0.79	2.17	7.98*	2.93
V-B	72.59	5.25	9.76*	4.02	-1.20	3.02	8.54*	3.35
V-Pg	75.62	5.67	9.42*	4.13	-1.13	3.17	8.29*	3.83
V-Me	66.75	5.67	9.54*	6.27	-1.82	3.85	8.27*	4.15
Vertical changes								
H-U1	79.87	3.27	-0.95	2.01	0.25	1.15	-0.70	1.97
H-L1	80.21	3.39	0.63*	1.54	0.60*	1.27	1.22*	1.74
H-Infra	92.26	3.86	0.72*	1.78	0.36	1.43	1.08*	1.35
H-B	100.95	4.17	1.69*	3.65	0.18	1.24	1.87*	2.80
H-Pg	115.27	4.26	0.87*	3.32	0.49	1.83	1.36*	2.75
H-Me	123.76	4.24	1.25*	2.81	0.36	2.14	1.61	1.94

SD, Standard deviation; * $p < 0.05$.**Table 6.** Hard tissue landmark changes in Genio group (unit: mm)

	T1		T1-T2		T2-T3		T1-T3	
	Mean	SD	Mean	SD	Mean	SD	Mean	SD
Horizontal changes								
V-U1	74.46	5.10	0.37	2.37	-0.64	2.62	-0.27	2.69
V-L1	77.90	6.56	4.09	2.49	1.26	1.64	5.29*	3.05
V-Infra	75.81	7.41	5.12*	4.12	-0.84	2.35	5.96*	4.07
V-B	72.89	8.52	7.19*	3.95	-1.05	2.94	6.14*	3.70
V-Pg	71.38	10.50	7.03*	6.02	-1.15	3.35	5.88*	5.98
V-Me	63.90	10.66	6.76*	6.83	-1.59	3.75	5.17*	6.71
Vertical changes								
H-U1	80.73	4.11	-1.30	2.42	0.51	1.62	-0.79	1.95
H-L1	80.71	4.43	0.55*	1.37	0.89*	1.64	1.44*	2.03
H-Infra	93.94	5.07	0.45*	1.15	0.58	1.26	1.03	1.37
H-B	105.99	5.80	1.10*	3.21	0.21	1.47	1.32*	2.23
H-Pg	120.64	5.25	-1.78*	3.47	0.52	2.01	-1.26*	2.82
H-Me	129.40	5.79	-1.91*	3.32	0.74	2.14	-1.17*	1.78

SD, Standard deviation; * $p < 0.05$.

Table 7. Horizontal changes of Hard and soft tissue landmarks between each group (T1 - T3) (unit: mm)

	BSSO group		Genio group		<i>p</i> value
	Mean	SD	Mean	SD	
Hard Tissue					
V-U1	-0.61	2.81	-0.27	2.69	0.542
V-L1	8.47*	2.90	5.29*	3.05	0.009*
V-Infra	7.98*	2.93	5.96*	4.07	0.147
V-B	8.54*	3.35	6.14*	3.70	0.083
V-Pg	8.29*	3.83	5.88*	5.98	0.205
V-Me	8.27*	4.15	5.17*	6.71	0.143
Soft Tissue					
V-Stos	1.10	2.81	1.24	3.16	0.893
V-Stoi	7.46*	3.47	5.19*	3.65	0.120
V-Li	7.36*	3.25	5.01*	3.59	0.092
V-B'	8.52*	3.71	5.06*	4.33	0.021*
V-Pg'	8.00*	3.84	3.54*	5.41	0.015*
V-Me'	8.46*	4.84	4.59*	5.98	0.053

SD, Standard deviation; * $p < 0.05$.**Table 8.** Vertical changes of Hard and soft tissue landmarks between each group (T1 - T3) (unit: mm)

	BSSO group		Genio group		<i>p</i> value
	Mean	SD	Mean	SD	
Hard Tissue					
H-U1	-0.70	1.97	-0.79	1.95	0.537
H-L1	1.22*	1.74	1.44*	2.03	0.510
H-Infra	1.08*	1.35	1.03	1.37	0.217
H-B	1.87*	2.80	1.32*	2.23	0.016*
H-Pg	1.36*	2.75	-1.26*	2.82	0.002*
H-Me	1.61	1.94	-1.17*	1.78	0.005*
Soft Tissue					
H-Stos	-0.75*	1.37	-0.96*	1.12	0.725
H-Stoi	-0.45*	2.16	0.26*	2.07	0.169
H-Li	1.04	1.91	1.52	1.85	0.077
H-B'	1.32	2.59	1.24	2.84	0.417
H-Pg'	1.08	2.27	-1.02	2.07	0.025*
H-Me'	1.24*	2.44	-0.98*	2.52	0.007*

SD, Standard deviation; * $p < 0.05$.

Table 9. Mean treatment changes (T1-T3) in lip dimensions (unit: mm)

	BSSO		Genioplasty		<i>p</i> value
	Mean	SD	Mean	SD	
Lip Thickness					
U1-Li	7.69*	3.11	5.87*	3.46	0.093
L1-Li	-1.11*	2.11	-0.28	2.07	0.154
B-B'	-0.02	1.53	-1.08*	2.01	0.047*
Pg-Pg'	-0.29	1.31	-2.34*	2.29	0.006*
Infra-B'	0.54	1.87	-0.90	2.44	0.017*
U1-Stoi	7.80*	3.72	6.05*	3.56	0.150
L1-Stoi	-1.01*	2.11	-0.10	2.17	0.243
Lip Length					
Me-Me'	-0.96*	0.84	-1.20*	2.02	0.628
Me'-Stoi	2.58*	2.87	2.41*	3.29	0.859

SD, Standard deviation; * $p < 0.05$.

조직 Pogonion의 수직적인 위치의 변화를 제외한 모든 항목에서 악교정수술 전후에서 통계적으로 유의한 차이($p < 0.05$)를 보였다. 그러나 BSSO군과 Genio군간의 각 계측항목의 수평적인 위치변화에 있어서는, 경조직의 하악전치부 위치(L1), 연조직의 연조직 B점과 연조직 Pogonion의 위치 변화만이, 수직적인 위치변화에 있어서는 경조직 B점, Pogonion, Menton과 연조직 Pogonion, Menton의 위치 변화만이 통계학적으로 유의한 차이($p < 0.05$)를 보였을 뿐, 나머지 모든 항목에서 통계학적으로 유의성 있는 차이를 보이지 않았다 ($p > 0.05$) (Tables 7 and 8).

연조직 후경 변화

술후 연조직 후경의 변화(T1-T3)를 관찰할 때 거의 변화가 없었으나, Genio군에서 악교정수술 후에 B-B', Pg-Pg'의 -1.08 mm, -2.34 mm의 유의성 있는 감소를 보였다.

BSSO군에서는 U1-Li, L1-Li, U1-Stoi, L1-Stoi 항목이, Genio군에서는 U1-Li, U1-Stoi, B-B', Pg-Pg' 항목에서 악교정수술 전후에 유의할 만한 차이를 보였다 ($p < 0.05$) (Table 9). BSSO군과 Genio군 사이의 연조직 후경의 변화량의 비교에서는 B-B', Pg-Pg', Infra-B'에서 통계적으로 유의성 있는 차이를 보였다 ($P < 0.05$) (Table 9).

연조직 고경 변화

하안면의 연조직 고경의 변화에서는 BSSO군과 Genio군 모두에서 Me-Me', Me'-Stoi가 악교정수술 전과 악교정수술 후에 통계적으로 유의성 있는 변화를 보였다 ($p < 0.05$) (Table 9). 두 군 모두에서 Me-Me'는 악교정수술 전에 비해서 악교정수술 후에 각각 -0.96 mm, -1.20 mm의 감소를 보였으나, Me'-Stoi는 악교정수술 전과 후에 각각 2.58 mm, 2.41 mm로 오히려 증가하였다 (Table 9).

경조직과 연조직의 관계

연조직과 경조직의 악교정수술에 따른 변화의 관찰에서, BSSO군과 Genio군내의 성별에 따른 어떤 통계학적인 유의한 차이도 나타나지 않았다 ($p > 0.05$) (Table 10).

수술에 의한 경조직과 연조직의 변화량의 비교 (T1-T3)에서는, BSSO군에서는 경조직의 B점, Pogonion, Menton의 위치가 수술 후에 각각 8.54 mm, 8.29 mm, 8.27 mm의 수평적인 이동, -1.87 mm, -1.36 mm, -1.61 mm의 수직적인 이동을 보였을 때, 연조직의 B점, Pogonion, Menton이 각각 8.52 mm, 8.00 mm, 8.46 mm의 수평적인 이동, -1.32 mm, -1.08 mm, -1.24 mm의 수직적인 이동을 보였다. Genio군에서는 경조

Table 10. Sexual differences of mean treatment changes between each group (T1 - T3) (unit: mm)

	BSSO group					Genio Group				
	Male		Female		Significance	Male		Female		Significance
	Mean	SD	Mean	SD		Mean	SD	Mean	SD	
Horizontal changes of Hard Tissue										
V-U1	-0.72	2.24	0.05	3.37	NS	-0.48	2.57	-1.24	2.89	NS
V-L1	8.16	3.65	8.78	2.05	NS	5.80	3.02	4.79	3.16	NS
V-Infra	7.27	3.72	8.70	1.77	NS	6.46	4.22	5.46	4.07	NS
V-B	7.93	4.33	9.16	2.04	NS	6.61	3.97	5.68	3.56	NS
V-Pg	8.20	5.15	8.38	2.12	NS	6.96	5.44	4.80	6.58	NS
V-Me	8.01	5.34	8.53	2.79	NS	7.00	5.92	3.34	7.25	NS
Vertical changes of Hard Tissue										
H-U1	-0.83	1.82	-0.31	1.38	NS	-0.94	1.92	-0.63	1.84	NS
H-L1	0.87	1.45	1.58	1.75	NS	1.66	1.60	1.21	1.95	NS
H-Infra	2.04	1.21	1.12	1.58	NS	1.18	1.70	0.94	1.17	NS
H-B	2.16	2.79	1.88	2.27	NS	1.43	2.42	1.25	2.39	NS
H-Pg	1.93	2.75	1.21	2.19	NS	1.28	2.65	1.04	2.25	NS
H-Me	1.84	1.86	1.57	1.65	NS	1.42	2.02	1.15	1.31	NS
Horizontal changes of Soft Tissue										
V-Stos	-0.70	3.08	0.50	2.51	NS	-0.42	3.11	-0.07	3.37	NS
V-Stoi	7.26	3.80	7.67	3.30	NS	5.37	3.42	5.02	4.05	NS
V-Li	7.00	3.45	7.72	3.18	NS	5.38	4.00	4.65	3.30	NS
V-B'	8.54	4.49	8.51	2.98	NS	5.44	5.39	4.69	3.20	NS
V-Pg'	8.15	4.59	7.84	3.18	NS	3.81	5.65	3.26	5.44	NS
V-Me'	8.83	5.91	8.10	3.77	NS	5.14	5.00	4.04	7.07	NS
Vertical changes of Soft Tissue										
H-Stos	-0.52	1.13	-0.95	1.69	NS	-1.06	1.04	-0.88	0.93	NS
H-Stoi	-0.51	1.07	-0.39	1.30	NS	0.31	1.43	0.37	1.49	NS
H-Li	1.28	2.88	0.91	2.97	NS	1.65	1.78	1.37	1.44	NS
H-B'	1.39	2.96	1.34	2.76	NS	1.37	3.09	1.05	2.79	NS
H-Pg'	1.41	3.13	1.18	2.94	NS	-1.34	2.88	-0.93	2.67	NS
H-Me'	1.13	1.95	1.32	2.12	NS	-1.26	1.49	-0.94	1.26	NS
Lip Thickness										
U1-Li	7.72	2.86	7.67	3.50	NS	5.86	4.37	5.88	2.48	NS
L1-Li	-1.16	2.31	-1.06	2.01	NS	-0.42	2.79	-0.14	1.11	NS
B-B'	0.61	1.44	-0.66	1.40	NS	-1.17	2.15	-0.99	1.98	NS
Pg-Pg'	-0.04	1.01	-0.54	1.56	NS	-3.15	1.99	-1.54	2.38	NS
Infra-B'	1.26	1.37	-0.19	2.09	NS	-1.02	2.14	-0.77	2.82	NS
U1-Stoi	7.98	3.86	7.61	3.76	NS	5.85	4.19	6.25	3.01	NS
L1-Stoi	-0.91	2.39	-1.11	1.91	NS	-0.43	2.40	0.23	1.97	NS
Lip length										
Me-Me'	-1.02	0.97	-0.90	0.72	NS	-1.31	2.35	-1.09	1.75	NS
Me'-Stoi	2.45	3.56	2.70	2.15	NS	4.01	3.00	0.81	2.87	NS

NS, Statistically not significant; * $p < 0.05$.

Table 11. Correlation coefficients between hard tissue and soft tissue horizontal changes for each group (T1 - T3)

	U1ΔH	L1ΔH	InfraΔH	BΔH	PgΔH	MeΔH
BSSO group						
StosΔH	0.630 [†]	0.252	0.420	0.487*	0.419	0.517*
StoiΔH	0.316	0.795 [†]	0.840 [†]	0.848 [†]	0.852 [†]	0.808 [†]
LiΔH	0.482*	0.771 [†]	0.840 [†]	0.866 [†]	0.833 [†]	0.848 [†]
B'ΔH	0.187	0.877 [†]	0.866 [†]	0.911 [†]	0.922 [†]	0.891 [†]
Pg'ΔH	0.091	0.814 [†]	0.804 [†]	0.888 [†]	0.942 [†]	0.940 [†]
Me'ΔH	0.165	0.738 [†]	0.797 [†]	0.880 [†]	0.909 [†]	0.953 [†]
Genio Group						
StosΔH	0.623 [†]	0.604 [†]	0.708 [†]	0.646 [†]	0.459*	0.354
StoiΔH	0.404	0.806 [†]	0.849 [†]	0.865 [†]	0.845 [†]	0.761 [†]
LiΔH	0.423	0.817 [†]	0.838 [†]	0.828 [†]	0.775 [†]	0.693 [†]
B'ΔH	0.308	0.719 [†]	0.833 [†]	0.886 [†]	0.799 [†]	0.730 [†]
Pg'ΔH	0.352	0.720 [†]	0.837 [†]	0.900 [†]	0.924 [†]	0.860 [†]
Me'ΔH	0.280	0.575 [†]	0.697 [†]	0.813 [†]	0.915 [†]	0.912 [†]

* $p < 0.05$; [†] $p < 0.01$.**Table 12.** Correlation coefficients between hard tissue and soft tissue vertical changes for each group (T1 - T3)

	U1ΔV	L1ΔV	InfraΔV	BΔV	PgΔV	MeΔV
BSSO group						
StosΔV	0.054	0.292	0.024	0.281	0.154	0.408
StoiΔV	0.224	0.305	0.059	0.425	0.261	0.310
LiΔV	0.273	0.142	0.094	0.215	0.407*	0.210
B'ΔV	0.405	0.060	0.417	0.347*	0.536*	0.247
Pg'ΔV	0.035	0.264	0.043	0.163	0.430*	0.481*
Me'ΔV	0.111	0.308	0.132	0.561*	0.738 [†]	0.770 [†]
Genio Group						
StosΔV	0.059	0.104	0.316	0.096	0.032	0.034
StoiΔV	0.232	0.014	0.066	0.101	0.329	0.285
LiΔV	0.115	0.221	0.457	0.178	0.219	0.469*
B'ΔV	0.158	0.018	0.224	0.116	0.536*	0.473*
Pg'ΔV	0.018	0.318	0.162	0.192	0.425	0.547*
Me'ΔV	0.294	0.303	0.193	0.512*	0.835 [†]	0.872 [†]

* $p < 0.05$; [†] $p < 0.01$.

직의 B점, Pogonion, Menton의 위치가 수술 후에 각각 6.14 mm, 5.88 mm, 5.17 mm의 수평적인 이동, -1.32 mm, 1.26 mm, 1.17 mm의 수직적인 이동을 보였을 때, 연조직의 B점, Pogonion, Menton은 각각 5.06 mm, 3.54 mm, 4.59 mm의 수평적인 이동, -1.24 mm, 1.02 mm, 0.98 mm의 수직적인 이동을 보였다.

악교정수술에 따른 변화의 경조직과 연조직 계측 항목 사이의 상관관계에서 수평적 변화 사이에는 대부분 높은 상관관계가 관찰되었으나 수직변화 사이에는 BSSO군과 Genio군 모두에서 경조직 B점, Pogonion, Menton과 연조직 Menton (Me') 사이에서만 높은 상관관계가 나타났다. 경조직 수평변화와 연조직 수직변화 사이, 경조직 수직변화와 연조직 수평변화 사이에는 역 상관관계가 관찰되었다 (Tables 11 and 12).

경조직 수평변화와 연조직 수평변화 사이의 상관관계에서 BSSO군은 상순의 하방점(Stos)의 변화에 대해서 상악전치(U1), 하악 B점(B), Menton (Me)의 수평적인 위치에서 통계적으로 유의성 있는 관계를 보인 반면 ($p < 0.05$), Genio군은 상순의 하방점(Stos)의 변화에 대해서 상악전치 (U1), 하악전치 (L1), 하악치조정 (Infra), 하악 B점 (B), Pogonion (Pg)의 수평적인 위치에서 통계적으로 유의성 있는 관계를 보였으며, 오히려 Menton (Me)의 수평적인 위치는 유의성 있는 관계를 보이지 않았다 ($p > 0.05$) (Table 11).

하순의 상방점 (Stoi), 하순의 하방점 (Li), 연조직 B점 (B'), 연조직 Pogonion (Pg'), 연조직 Menton (Me')의 위치의 변화에 따른 하악전치 (L1), 하악치조정 (Infra), 하악 B점(B), Pogonion (Pg), Menton (Me)의 변화의 상관관계는 BSSO군과 Genio군 모두에서 통계적으로 유의성 있는 관계를 보였다 ($p < 0.05$) (Table 11).

경조직 Pogonion (Pg)의 악교정수술 전과 후의 변화에 따라서 하순의 하방점 (Li), 연조직 B점 (B')의 상관관계계수는 BSSO군에서는 각각 0.833, 0.922인 반면에, Genio군에서는 각각 0.775, 0.799로 BSSO군에 비해서 작게 나타났다.

경조직 Menton (Me)의 악교정수술 전과 후의 변화에 따른 하순의 상방점 (Stoi), 하순의 하방점 (Li), 연조직 B점 (B'), 연조직 Pogonion (Pg')의 상관관계계수는 BSSO군에서는 각각 0.808, 0.848, 0.891, 0.940인 반면에, Genio군에서는 각각 0.761, 0.693, 0.730, 0.860으로 BSSO군에 비해서 작게 나타났다.

고찰

치과 교정 치료의 목표가 단순히 치열의 적절한 배열을 얻는 것으로부터 최적의 기능 및 만족스러운 안모 획득의 차원으로 변화함에 따라 전체적인 안모 조화의 중요성이 높아지고 있다. 안면부의 조화는 치아와 골격을 포함한 경조직 뿐만 아니라 코, 상하순, 턱 등의 연조직의 형태적인 상호 관계와 상호 비율에 의하여 큰 영향을 받는다. 특히, 한국인의 경우에는 서양인에 비해서 하악골의 전돌을 동반하는 골격성 III급 부정교합자의 비율이 높기 때문에, 턱의 외형이 안모 심미성에 미치는 영향이 높다고 할 수 있다. 그러나, 한국인에 있어서 골격성 III급 부정교합자를 악교정수술을 통해서 개선하고자 하는 경우의 턱의 외형에 대한 고찰이 부족하여, 본 연구에서는 턱의 이부성형술을 동반하는 악교정수술을 시행한 경우에 있어서의 경조직과 연조직 사이의 변화에 대해서 비교하였다.

계측 기준선은 constructed FH plane과 constructed FH plane에 대한 수직선을 이용하였다. 기준선으로 pterygomaxillary vertical plane이나 Na-Pog line을 사용한 경우도 있으나 Ptm (Pterygomaxillary fissure의 최하방점)과 Se(두개저와 접형골의 greater wing shadow와의 교차점)를 이은 PMV plane은 두부규격 방사선 사진을 투사할 때 Ptm point를 선정할 때의 재현성 문제로 택하지 않았다. 또, 본 연구에서는 하악 이부의 전후방적인 이동이 중요한 관찰대상이었기 때문에 Na-Pog line도 기준선으로 택하기에는 문제가 있었다. 따라서, 측모 두부 규격방사선 사진에서 누구나 재현성 있게 설정할 수 있으며 장기적으로도 안정성이 있는 기준선으로 경조직 sella(S)와 Nasion(Na)을 이은 선에서 7° 내린 constructed FH plane과 그에 대한 수직선을 이용하였다.^{25,26}

Garn 등,²⁷ Rosenstein,²⁸ Buschang 등²⁹은 안면골격 중 하악이부는 다양한 골격 관계에 대하여 형태가 결정이 되고, 골격적인 부조화에 따라 형태의 변이가 심하므로 하악절치의 위치를 결정할 때 중요한 고려사항이 되어야 한다고 하였다. 국내에서는 Cha와 Suhr,³⁰ Shim 등,³¹ Yang,³² Kim 등³³이 하악 전돌증환자의 하악 이부의 형태에 대한 연구를 하였으며, 특히 Yang³²은 하악 전돌증환자의 경우, 악교정수술을 동반한 교정치료를 하는데 있어서 하악절치의 위치를 결정할 때, 하악 이부의 형태에 따른 치아이동의 한계가 존재할 수 있다고 주장하였다.

Table 13. Ratio of horizontal and vertical changes of soft tissue as percentage of hard tissue changes

	BSSO group	Genio group
B' Δ H/B Δ H	99.7 %	82.4 %
Pg' Δ H/Pg Δ H	96.5 %	60.2 %
Me' Δ H/Me Δ H	102.2 %	88.7 %
B' Δ V/B Δ V	70.5 %	87.8 %
Pg' Δ V/Pg Δ V	79.4 %	80.9 %
Me' Δ V/Me Δ V	77.0 %	83.7 %

Δ H, Horizontal changes (T1 - T3); Δ V, Vertical changes (T1 - T3).

Handelman³⁴과 Wehrbein 등³⁵도 하악이부에서 절치의 전후방이동이 한계가 있으며, 이를 고려하지 않은 치아이동은 골소실과 치주조직의 파괴를 유발할 수 있다고 발표하였다. 이와 같이, 골격성 III급 부정교합자의 악교정수술 시에 하악골의 이동 위치를 결정하기 위해서는 하악전치를 기준으로 하지만, 하악전치의 안정적인 위치는 하악이부의 형태에 따라서 제한을 받게 된다. 따라서, 안면 외형에 있어서 중요한 턱의 외형을 이상적으로 하기 위해서는 이부성형술이 부가적으로 필요한 경우가 많게 된다.

골격성 III급 부정교합 환자의 하안면부, 특히 이부의 연조직은 안모의 심미도에 가장 큰 영향을 미치며 술후 다양한 연조직의 변화를 보이는데 이런 다양성은 안면부의 긴장도나 연조직의 두께와 관련이 있으며, 이부성형술을 시행할 때의 외과적 접근법과 관련이 있다. 술전에 예측한 연조직 변화량을 정확히 얻기 위해서는 원심 골편의 전방 및 하방의 연조직의 부착을 최대화하여야 하는데, 이는 수술후의 골흡수를 최소화하고 임상적으로 안정된 연조직, 경조직 관계를 얻을 수 있기 때문이다.³⁶

Fanibunda³⁷는 악교정수술 후 연조직의 최종 위치는 술전 경조직과 연조직 간의 3차원적인 상호관계에 의하여 결정이 되며 최종적인 안모예측에 구순폐쇄 유무, 술전근육, 피하조직, 피부의 탄력성 등이 또한 고려되어야 한다고 보고했다. 따라서, 피하조직과 피부의 탄력성의 정도가 서로 다른 남녀에서 연조직의 최종적인 위치에 성별의 차이가 존재할 것으로 예상되었으나, 본 연구에서는 남녀의 성별에 의한 악교정수술후의 연조직과 경조직의 위치변화의 유의성 있는 차이는 나타나지 않았다(Table 10).

Scheideman 등³⁸은 하악전돌증 환자의 하안면부의

술전, 술후 전후관계에 관한 연구에서 수술 후 Pogonion에 대한 연조직 Pogonion의 변화율이 0.968이라고 보고하였고, Suckiel과 Kohn³⁹은 0.96, Lee와 Park⁴⁰은 0.95로 보고하였다. Kajikawa⁴¹는 전후방적으로 거의 1:1의 비율로 이동하고, 수직적으로는 연조직 Menton에서 0.8 - 0.9의 비율로 이동한다고 하였다. 본 연구에서는, BSSO 군에서는 수술후 경조직의 B점, Pogonion, Menton의 연조직 B점, Pogonion, Menton에 대한 수평적인 변화율이 각각, 0.997, 0.965, 1.022로 나타났으며, Genio군에서는 각각 0.824, 0.602, 0.887의 수평적인 변화율을 나타내었다(Table 13). 전진이부성형술을 동반하지 않은 BSSO 군의 수술에 의한 경조직과 연조직의 수평적인 변화율은 다른 연구자들의 결과와 유사하였지만, 전진이부성형술을 동반한 Genio군에서는 경조직의 이동에 대해서 연조직의 변화율이 다소 감소되어 나타났다. 이는 Bell과 Dann⁴²의 연구에서 전진이부성형술만 시행하는 경우에 경조직 Pogonion과 연조직 Pogonion의 변화율이 0.60이라고 보고한 것과 유사하였다. Velkamp 등⁴³의 연구에서는 경조직 Pogonion과 연조직 Pogonion의 변화율이 0.94에서 0.80까지의 범위를 보인다고 보고하였다. Polido와 Bell¹⁷은 전진이부성형술을 시행하는 경우 경조직 이동에 대한 연조직 변화율이 작은 것은 반흔의 수축으로 연조직 두께의 감소로 야기된 것이라 하였고, Bell 등⁴⁴은 수술 방법 (연조직 박리량, 근육절제 여부, 부적절한 봉합), 반흔, 압박붕대 적용 여부, 이부성형술 외 상하악골의 악교정수술 시행여부 등과 같은 여러 요인들로 인해 연조직 변화율이 감소된다고 하였다. 본 연구에서 하악지 시상분할골절단술을 통해 하악을 후방이동 하면서 하악 이부의 전진술을

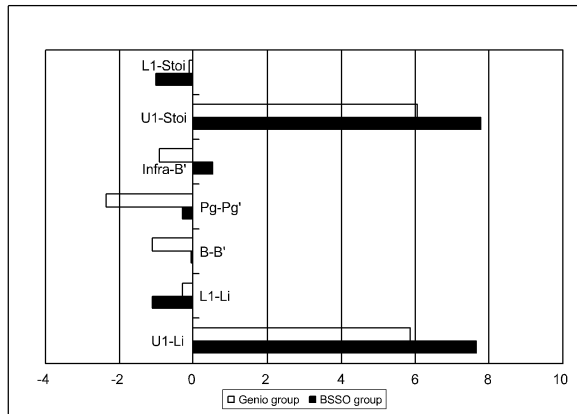


Fig 8. Mean treatment changes (T1 - T3) in lip thickness (unit: mm).

시행한 경우 수술방법, 수술 후 처치가 동일하였으므로 경조직 변화에 대해 연조직 변화율이 감소된 것은 하악이부가 전방위치 되면서 하악이부를 덮고 있는 연조직이 신장되고 하악이부의 연조직 두께가 감소되어 나타난 효과인 것으로 판단되었다.

Kajikawa⁴¹는 경조직 Menton과 연조직 Menton은 수술후에 수직적으로 0.8 - 0.9의 변화율을 보인다고 하였다. 본 연구에서도 경조직 Menton과 연조직 Menton이 수술 후에 BSSO군에서는 0.770, Genio군에서는 0.837의 비율로 유사한 결과를 보였다 (Table 13). 반면, 하순의 상방점(Stoi)과 연조직 Menton의 고경의 수술 전후 변화율은 BSSO군에서는 0.954, Genio군에서는 0.958로 나타나서 수술 전후의 하안면의 수직고경의 예측에서 Me'-Stoi가 Me-Me'에 비해서 악교정수술에 의한 변화를 보다 더 반영하는 것으로 나타났다.

연조직 후경의 변화에 관한 본 연구에서, BSSO군에서는 상하악전치의 위치변화에 따라서 하순의 상방점과 하방점이 모두 유의성 있는 차이를 보인 반면에, Genio군에서는 하악골 B점과 연조직 B점, Pogonion과 연조직 Pogonion의 후경의 변화가 통계적으로 유의성 있는 차이를 보였다. 그러나, BSSO군과 Genio군 사이의 비교에서, B-B', Pg-Pg', Infra-B'에서만 두 군간의 통계적으로 유의성 있는 변화가 나타났다. 이는 Polido와 Bell¹⁷이 이부성형술 후에 연조직이 치유되면서 반흔의 수축으로 연조직 두께가 감소한다고 하였고, 본 연구에서도 전진이부성형술에 의해서 하악이부의 연조직의 후경이 영향을 받은 결과로 판단되었다 (Table 9 and Fig 8).

하순의 상방점 (Stoi), 하순의 하방점 (Li), 연조직 B점 (B'), 연조직 Pogonion (Pg'), 연조직 Menton (Me')의 수평적인 위치의 변화에 따른 하악전치 (L1), 하악치조정 (Infra), 하악 B점 (B), Pogonion (Pg), Menton (Me)의 수평적 변화의 상관관계는 BSSO군과 Genio군 모두에서 통계적으로 유의성 있는 관계를 보였지만 ($p < 0.05$), 경조직 Pogonion (Pg)의 악교정수술 전과 후의 변화에 따른 하순의 하방점 (Li), 연조직 B점(B')의 상관관계계수는 BSSO군에서는 각각 0.833, 0.922인 반면에, Genio군에서는 각각 0.775, 0.799로 BSSO군에 비해서 상관관계가 다소 작은 것으로 나타났다 (Table 11). 또, 경조직 Menton (Me)의 악교정수술 전과 후의 변화에 따른 하순의 상방점 (Stoi), 하순의 하방점 (Li), 연조직 B점 (B'), 연조직 Pogonion (Pg')의 상관관계계수도 BSSO군에서는 각각 0.808, 0.848, 0.891, 0.940인 반면에, Genio군에서는 각각 0.761, 0.693, 0.730, 0.860으로 BSSO군에 비해서 작게 나타났다 (Table 9). 이는 전진이부성형술을 통한 국소적인 골편의 골격이동에 따라 연조직의 계측점이 영향을 받는 것으로 판단이 된다. 경조직과 연조직의 수직변화 사이에는 대부분의 항목에서 BSSO군과 Genio군 모두 높은 상관관계가 나타나지 않았다. 이는 각 개인의 골격형태의 차이와 경조직의 수직 이동량 자체가 적고 계측점이 수직적 관계를 정확히 나타내지 못하기 때문인 것으로 판단되었다.

악교정수술 후의 안면 연조직은 3차원적인 변화를 겪으며 근육계의 기능도 다시 바뀌어 확립되며 수술 후에도 지속적으로 경조직 및 연조직의 변화가 생겨 더욱 복잡하고 예측이 어려운 형태로 나타나게 된다.⁴⁰ 특히, 안면심미성에 중요한 영향을 끼치는 하악이부의 악교정수술 전후의 변화를 보다 정확하게 예측함으로써 수술에 필요한 교정치료와 수술의 방법과 순서를 결정하여 보다 향상된 안정성과 심미성을 얻을 수 있을 것이다.

결론

본 연구에서는 골격성 III급 부정교합자의 하악골 후퇴술 시 전진이부성형술이 연조직 외형에 미치는 영향을 알아보기 위하여 하악지 시상분할골절단술만 시행한 환자 20명(BSSO group, 남자 10명, 여자 10명)과 하악지 시상분할골절단술과 동시에 전진이부성형술을 시행한 환자 20명(Genio group, 남자 10

명, 여자 10명)을 대상으로 촬영된 측모 두부 규격방사선사진을 비교, 분석하여 다음과 같은 결과를 얻었다.

1. 전진이부성형술을 동반한 하악지 시상분할골절단술을 시행한 하악 전돌증 환자에서 전후관계의 경조직의 이동에 대한 연조직의 변화율이 B'/B, Pog'/Pog, Me'/Me이 0.824, 0.602, 0.887로 하악지 시상분할골절단술만 시행한 경우의 0.997, 0.965, 1.022보다 감소되어 나타났다.
2. 전진이부성형술을 동반한 하악지 시상분할골절단술을 시행한 하악 전돌증 환자에서 연조직 B점, 연조직 Pogonion (Pg')에서의 두께 감소량이 더 컸다.
3. 경조직 Pogonion (Pg)의 악교정수술 전과 후의 변화에 따른 하순의 하방점(Li), 연조직 B점(B')의 상관관계계수는 하악지 시상분할골절단술만 시행한 경우에는 각각 0.833, 0.922인 반면에, 전진이부성형술이 동반된 경우에는 각각 0.775, 0.799로 하악지 시상분할골절단술만 시행한 경우에 비해서 상관관계가 다소 작은 것으로 나타났다.

하악골 후퇴술 시 전진이부성형술이 동반된 경우 이부의 연조직 두께가 감소하여 경조직 이동에 대한 연조직의 변화율이 감소하므로 이를 고려한 연조직 예측을 바탕으로 치료계획을 수립한다면 보다 향상된 심미성을 얻을 수 있을 것이다.

참고문헌

1. Stricker G, Clifford E, Cohen LK, Giddon DB, Meskin LH, Evans CA. Psychosocial aspects of craniofacial disfigurement. *Am J Orthod* 1979;76:410-22.
2. Ewing M, Ross RB. Soft tissue response to mandibular advancement and genioplasty. *Am J Orthod Dentofacial Orthop* 1992; 101:550-5.
3. Ellis E 3rd, Dechow PC, McNamara JA Jr, Carlson DS, Liskiewicz WE. Advancement genioplasty with and without soft tissue pedicle; An experimental investigation. *J Oral Maxillofac Surg* 1984;42:637-45.
4. Heiple KG, Chase SW, Herndon CH. A comparative study of the healing process following different types of bone transplantation. *J Bone Joint Surg Am* 1963;45:1593-616.
5. Thompson N, Casson J. Experimental onlay bone grafts to the jaws. A preliminary study in dogs. *Plast Reconstr Surg* 1970;46:341-9.
6. Dann JJ, Epker BN. Proplast genioplasty; a retrospective study with treatment recommendations. *Angle Orthod* 1977;47:173-85.
7. Friedland JA, Coccato PJ, Converse JM. Retrospective cephalometric analysis of mandibular bone absorption under silicone rubber chin implants. *Plast Reconstr Surg* 1976;57:144-51.
8. Robinson M, Shuken R. Bone resorption under plastic chin implants. *J Oral Surg* 1969;27:116-8.
9. Peled JJ, Wexler MR, Ticher S, Lax EE. Mandibular resorption from silicone chin implants in children. *J Oral Maxillofac Surg* 1986;44:346-8.
10. Park HS, Ellis E 3rd, Fonseca RJ, Reynolds ST, Mayo KH. A retrospective study of advancement genioplasty. *Oral Surg Oral Med Oral Pathol* 1989;67:481-9.
11. Björk N, Eliasson S, Wictorin L. Changes of facial profile after surgical treatment of mandibular protrusion. *Scand J Plast Reconstr Surg* 1971;5:41-6.
12. Fromm B, Lundberg M. The soft tissue facial profile before and after surgical correction of mandibular protrusion. *Acta Odontol Scand* 1970;28:157-77.
13. Robinson SW, Spiedel TM, Isaacson RJ, Worms FW. Soft tissue profile change produced by reduction of mandibular prognathism. *Angle Orthod* 1972;42:227-35.
14. Hershey HG, Smith LH. Soft tissue profile change associated with surgical correction of prognathic mandible. *Am J Orthod* 1974;65: 483-502.
15. Busquets CJ, Sassouni V. Changes in the integumental profile of the chin and lower lip after genioplasty. *J Oral Surg* 1981;39:499-504.
16. Wittbjer J, Rune B. Changes of the profile after advancement genioplasty. *Scand J Plast Reconstr Surg Hand Surg* 1989;23:65-70.
17. Polido WD, Bell WH. Long-term osseous and soft tissue changes after large chin advancements. *J Craniomaxillofac Surg* 1993; 21:54-9.
18. Van Sickels JE, Smith CV, Tiner BD, Jones DL. Hard and soft tissue predictability with advancement genioplasties. *Oral Surg Oral Med Oral Pathol* 1994;77:218-25.
19. Lines PA, Steinhäuser EW. Diagnosis and treatment planning in surgical orthodontic therapy. *Am J Orthod* 1974;66:378-97.
20. Wolford LM, Hilliard FW, Dugan DJ. Surgical treatment objective; a systematic approach to the prediction tracing. St. Louis: Mosby; 1984. p. 54-74.
21. Talbot WR. Soft-tissue glass impaction. *Oral Surg Oral Med Oral Pathol* 1974 ;38:161-2.
22. Quast DC, Biggerstaff RH, Haley JV. The short-term and long-term soft-tissue profile changes accompanying mandibular advancement surgery. *Am J Orthod* 1983;84:29-36.
23. Mommaerts MY, Marxer H. A cephalometric analysis of the long-term, soft tissue profile changes which accompany the advancement of the mandible by sagittal split ramus osteotomies. *J Craniomaxillofac Surg* 1987;15:127-31.
24. Gonzalez-Ulloa M. Quantitative principles in cosmetic surgery of the face (profileplasty). *Plast Reconstr Surg Transplant Bull* 1962;29; 186-98.
25. Steiner CC. The use of cephalometrics as an aid to planning and assessing orthodontic treatment. *Am J Orthod* 1960;46:721-35.
26. Burstone CJ. Lip posture and its significance in treatment planning. *Am J Orthod* 1967;53:262-84.
27. Garn SM, Lewis AB, Vicinus JH. The inheritance of symphyseal size during growth. *Angle Orthod* 1963;33:222-31.
28. Rosenstein SW. A longitudinal study of anteroposterior growth of the

- mandibular symphysis. Angle Orthod 1964;34:155-67.
29. Buschang PH, Julien K, Sachdeva R, Demirjian A. Childhood and pubertal growth changes of the human symphysis. Angle Orthod 1992;62:203-10.
30. Cha BK, Suhr CH. A study on the morphology of chin in relation to vertical dysplasia of craniofacial complex. Korean J Orthod 1990;20:135-56.
31. Shim WS, Chung KR, Lee KS. A Longitudinal study of growth change on the mandibular symphysis and lower incisors. Korean J Orthod 1987;17:73-83.
32. Yang WS. Morphology of mandibular symphysis and positioning of lower incisors in the skeletal Class III malocclusions. Korean J Orthod 1985;15:149-53.
33. Kim SD, Kwon OW, Sung JH. The relationship between the morphology of mandibular symphysis and the craniofacial morphology in Class III malocclusion. Korean J Orthod 1996;26:509-22.
34. Handelman CS. The anterior alveolus: its importance in limiting orthodontic treatment and its influence on the occurrence of iatrogenic sequelae. Angle Orthod 1996;66:95-109.
35. Wehrbein H, Bauer W, Diedrich P. Mandibular incisors, alveolar bone, and symphysis after orthodontic treatment. A retrospective study. Am J Orthod Dentofacial Orthop 1996;110:239-46.
36. Bell WH, Proffit WR, White RP. Surgical correction of dentofacial deformities. Philadelphia: WB Saunders; 1980.
37. Fanibunda KB. Changes in the facial profile following correction for mandibular prognathism. Br J Oral Maxillofac Surg 1989;27:277-86.
38. Scheideman GB, Legan HL, Bell WH. Soft tissue changes with combined mandibular setback and advancement genioplasty. J Oral Surg 1981;39:505-9.
39. Suckiel JM, Kohn MW. Soft-tissue changes related to the surgical management of mandibular prognathism. Am J Orthod 1978;73:676-80.
40. Lee HS, Park YC. A cephalometric study of profile changes following orthognathic surgery in patients with mandibular prognathism. Korean J Orthod 1987;17:299-310.
41. Kajikawa Y. Changes in soft tissue profile after surgical correction of skeletal class III malocclusion. J Oral Surg 1979;37:167-74.
42. Bell WH, Dann JJ. Correction of dentofacial deformities by surgery in the anterior part of the jaws. A study of stability and soft-tissue changes. Am J Orthod 1973;64:162-87.
43. Veltkamp T, Buschang PH, English JD, Bates J, Schow SR. Predicting lower lip and chin response to mandibular advancement and genioplasty. Am J Orthod Dentofacial Orthop 2002;122:627-34.
44. Bell WH, Brammer JA, McBride KL, Finn RA. Reduction genioplasty: surgical techniques and soft-tissue changes. Oral Surg Oral Med Oral Pathol 1981;51:471-7.

Soft tissue changes associated with advancement genioplasty in skeletal class III individuals receiving mandibular set-back surgery

Keun-Ryoung Kim, DDS, MSD,^a Seong-Sik Kim, DDS, MSD, PhD,^b
Woo-Sung Son, DDS, MSD, PhD,^c Soo-Byung Park, DDS, MSD, PhD^c

Purpose: The purpose of this study was to assess the hard and soft tissue changes associated with mandibular bilateral sagittal split osteotomy and genioplasty. **Methods:** This is a retrospective study of 40 patients who underwent either bilateral sagittal split osteotomy for mandibular setback (BSSO group, n = 20) or in combination with advancement genioplasty (Genio group, n = 20). Lateral radiographs, were taken before and immediately after surgery, and at least 6 months after surgery. **Results:** Comparing hard and soft tissue changes between the BSSO group and Genio group, there were significant differences in the lower incisor, soft tissue B point (B'), and soft tissue Pogonion (Pg') ($p < 0.5$). The mean ratio of hard and soft tissue changes for B/B', Pg/Pg', and Menton/soft tissue Menton after surgery in the BSSO group was 0.997, 0.965, and 1.022 respectively, and 0.824, 0.602, and 0.887 respectively in the genio group. Significant differences were found between the two groups. There were significant differences in lip thickness (B-B', Pg-Pg') in the Genioplasty group between pre and postsurgery, but not in the BSSO group. Pogonion to Labrale inferior and B' had a correlation coefficient of 0.833, 0.922, respectively for the BSSO group, and 0.775, 0.799 for the Genio group. **Conclusions:** The results indicate that there is a significant difference between bilateral sagittal split osteotomy with or without genioplasty in the lower facial esthetics values. The combination of mandibular setback and genioplasty had a smaller change in soft tissue thickness of the symphysis area after surgery than that of mandibular setback only. (*Korean J Orthod* 2008;38(2):104-20)

Key words: Advancement genioplasty, Soft tissue change, Mandibular prognathism

^aPostgraduate student, ^bAssociate Professor, ^cProfessor, Department of Orthodontics, School of Dentistry, Pusan National University.

Corresponding author: **Seong-Sik Kim.**

Department of Orthodontics, School of Dentistry, Pusan National University, Gu-Deok-Ro 305, Seo-Gu, Busan 623-739, Korea.

+82 51 240 7443; e-mail, softid@pusan.ac.kr.

Received December 26, 2007; Last Revision February 29, 2008; Accepted March 2, 2008.

* This study was supported by Pusan Orthodontic Society Research Grant.