

성인 구개부 측모두부계측방사선 사진과 3D model의 골두께 비교

장민국^a · 이진우^b · 차경석^b · 정동화^c · 이상민^d

본 연구는 동일한 환자에서 촬영한 측모두부계측방사선 사진과 전산화단층촬영 영상을 비교하여 미니 임플란트 식립 시 측모두부계측방사선 사진을 통해 상악 구개부 골두께를 예측하기 위한 목적으로 시행되었다. 안모가 양호한 정상교합자 남녀 총 30명의 전산화단층촬영 영상을 3D model로 변환하고 측모두부계측방사선 사진과 동일부위의 골두께를 계측하기 위하여 프랑크프루트 평면에 대해 수직이고 상악 제2소구치와 제1대구치 인접면을 지나는 기준평면을 설정한다. 3D model에서 횡적으로 2 mm 간격으로 11개 부위의 구개부 골두께를 계측하고 측모두부계측방사선 사진과 비교하여 다음과 같은 결과를 얻었다. 3D model에서 골두께는 남녀 모두 정중구개부위에서 가장 컸고 측방으로 멀어질수록 작아지다가 남성은 측방 6 mm 여성은 측방 8 mm 부위에서 가장 최소값을 보인 후 다시 커지는 양상이 관찰되었다. 측모두부방사선 사진상 골두께는 남성이 4.21 ± 1.03 mm, 여성은 2.71 ± 1.62 mm로 남성이 여성보다 유의성 있게 컸다. 측모두부계측방사선 사진상 골두께와 3D model에서 횡적인 부위별로 측정한 골두께는 남성은 정중구개부와 측방 2 mm 부위를 제외한 나머지 부위에서 유의성 있는 상관관계를 보였고 여성은 모든 부위에서 유의성 있는 상관관계를 보였다. 또한 측모두부계측방사선 사진상 골두께와 3D model에서 상관관계를 보이는 부위에 대하여 회귀분석을 시행하였다. 이상의 횡적인 부위별 회귀분석을 통해 미니 임플란트 식립 시 안전한 스크류의 길이를 결정하기 위한 골두께 예측에 도움이 될 것이다. (대치교정지 2011;41(5):312-323)

주요 단어: 구개, 골두께, 측모두부계측방사선 사진, 전산화단층영상

서론

고정원의 확보는 교정치료에서 매우 중요하다. 미니 임플란트는 골격성 고정원으로서 최대 고정원을 확보할 수 있으며, 교정치료를 보다 단순하고 편리하게 할 수 있어 환자의 협조도에 의존하거나 고정원이 되는 치아의 원하지 않는 이동을 야기할 수 있는 전통적인 고정원에 대한 대안으로 제시되어 왔다. 또한 미니 임플란트는 작은 직경의 티타늄 스크류로 제작되어 식립방법이 간단하고 식립할 수 있는 부위도 다양하여 임상적으로 유용하게 사용할

수 있다.¹⁻³

미니 임플란트의 성공률은 디자인, 연구대상, 매식방법, 식립 위치에 따라서 다양한 결과를 보인다. 성공적인 미니 임플란트의 식립을 위하여 식립부위가 인접 치근이나 상악동, 비강, 신경 등 주변 조직에 손상을 주지 않는 안전성(safety)과 피질골의 두께와 골질 상태, 충분한 각화치은이 필요한 안정성(stability) 및 접근성, 이물감 등 복합적인 고려가 필요하다.

상악골은 하악골에 비해 골내에서 치아의 전후방적, 횡적인 이동이 더 자유롭고, 하악골보다 고정원이 상실되기 쉬우므로 최대 고정원을 확보해야 하는 경우가 많아서 임상적으로 상악에 골고정원을 많이 사용한다. 상악골에서 성공적인 임플란트 식립 조건을 충족하는 부위는 협(구개)측 치조부위, 무치악부위, 구개부 부분이 있으며 그중 구개부 부분은 다른 부위에 비하여 인접한 해부학적 구조물이 적고 각화치은이 충분하며 접근성이 높아 미니

^a대학원생, ^b교수, ^c부교수, ^d조교수, 단국대학교 치과대학 치과교정학교실.

교신저자: 이진우.

충남 천안시 신부동 산 7-1 단국대학교 치과대학 치과교정학교실.

041-550-1945; e-mail, serail@naver.com.

원고접수일: 2011년 3월 22일 / 원고최종수정일: 2011년 7월 15일 /

원고채택일: 2011년 7월 18일.

<http://dx.doi.org/10.4041/kjod.2011.41.5.312>

임플란트 식립 시 선호되는 부위이다.^{4,5} 특히 정중구개봉합부는 비능이라는 해부학적 구조로 인하여 골밀도가 치밀하고 골량이 많아 더 안정적인 식립 부위로 알려져 있으나,^{4,6} 정중구개봉합부의 성숙이 완전하지 않은 청소년 환자나 부가적인 장치의 부착이 고려되는 경우 미니 임플란트 식립 시 안전성을 위하여 정중구개봉합부 주변의 골두께에 대한 고려가 추가적으로 필요하다.

일찍이 건조두개골을 이용하여 구개부 골두께에 대한 연구가 많이 진행되어 왔으며 Henriksen 등⁷은 정중구개부 전방부위에서 25개의 건조 두개골을 이용하여 절치관의 위치를 파악하였다. Wehrbein 등⁸은 양측 비강저 및 비능에 와이어를 위치시키고 측모두부계측방사선 사진으로 비능의 위치를 확인하여 일반적으로 촬영하는 측모두부계측방사선 사진상 골두께는 실제 정중구개부 골두께와 차이가 있는 것으로 보고하였다. 하지만 기존의 건조두개골 연구는 정확한 기준평면을 설정하기 어려우며 골의 절단으로 골의 두께를 측정하여야 하므로 정확한 골의 두께를 측정하기 어려웠다.⁹

방사선 영상 기술의 발달로 3차원적 CT를 이용하여 단면상에서 골의 두께를 측정할 수 있게 되었으며, Waitzman 등¹⁰이 보고한 바와 같이 일반 방사선 사진에서 나타나는 상의 확대, 변형, 중첩 없이 정확한 계측이 가능하다. 또한 Masumoto 등¹¹에 따르면 3차원적 CT는 치아 경사도나 피질골의 두께를 측정하는 데 있어 정확성이 매우 높음이 인정되었다. Kim 등¹²은 3차원적 CT를 이용하여 상악 구치부 상악동 협측 부위의 골두께를 측정하였다. Park 등⁶은 전산화단층촬영 영상을 활용하여 남녀 모두 정중구개부에서 6 mm 이상의 골조직이 존재한다고 하였고 Bernhart 등¹³은 정중구개부 골두께가 전후방적으로 차이가 있지만 2.94 - 5.06 mm로 비교적 작은 수치라고 하였다. 또한 정중구개부를 포함한 측방의 골두께에 대하여 연구한 것도 있었으나 대부분의 연구가 평균적인 구개부 골두께에 관한 것이었다.¹⁴⁻¹⁶

CT는 방사선 조사량이 많고 추가적으로 고가의 비용이 발생하므로 구개부 골두께를 파악하기 위하여 일반적으로 촬영하기에 어려운 한계점이 있다. 이번 연구의 목적은 측모두부계측방사선 사진상 골두께와 3D model의 구개부 횡단면 골두께를 비교하고 상관관계를 파악하여, 각 환자에서 측모두부계측방사선 사진을 이용하여 정중구개부에서 측방으로 떨어진 정도에 따른 골두께 예측이 가능한지 알

아보기 위해 시행하였다.

연구방법

연구대상

악안면 기형이나 치료 병력이 없고 안모가 양호한 정상교합자 중 동일한 날에 측모두부계측방사선 사진과 전산화단층영상을 촬영한 환자를 대상으로 하였다. 대상 선정의 요건으로 1. Angle 분류 Class I 구치 및 견치 관계, 2. 총생 3 mm 이내, 3. 정중선 변위 2 mm 이내, 4. 결손치나 과잉치가 없고, 5. 구순구개열을 포함한 악안면 기형이 없으며, 6. 이전에 교정치료나 악정형 치료를 받지 않은 남자 15명 (25세 7개월 ± 4세 5개월), 여자 15명 (27세 0개월 ± 5세 7개월)을 연구대상으로 정하였다.

방사선 사진 촬영 및 계측

측모두부계측방사선 사진 및 전산화단층영상 촬영

측모두부계측방사선 사진 촬영

Orthophos CD (Siemens AG, Erlangen, Germany)를 이용하여 통법에 의해 촬영하였다. 촬영 시 방사선 원으로부터 피사체의 정중시상면까지 거리는 150 cm, 피사체의 정중시상면으로부터 필름간 거리는 15 cm였으며, 관전류 10 mA, 관전압 75 - 85 kVp, 노출시간은 1.6초의 조건으로 촬영을 시행하였다.

두정부 전산화단층영상 촬영

연구대상자의 Frankfort 수평면이 바닥에 수직이 되도록 전산화단층 촬영장치 Somatom Emotion 6 (6 channel 400 V, 50 Hz, Siemens AG, Erlangen, Germany)에 눕히고, 안면의 정중시상면이 촬영장치의 장축과 일치되게 한 후 상하악골이 포함되도록 두개악안면 부위의 촬영을 시행하였다. 촬영조건은 gantry 각도가 0°, 120 kV, auto mA였으며, 0.625 mm thickness, slice pitch 3, scanning time 4초, 시야(field of view) 250 mm였다. 전산화단층영상 촬영으로 얻은 DICOM (digital imaging and communication in medicine) 영상정보를 개인용 컴퓨터로 옮긴 후 Mimics 10.01 (Materialise's interactive Medical Image Control System, Materialise, Oberpfaenhofen, Germany)을 이용하여 3차원 입체영상을 제작하였다. Mimics 프로그램은 원래의 횡단상을 응용하여 종단상과 정면

상, 총 세가지 상으로 읽어낸다. 전산화단층영상에서 gray scale을 표현하는 수치인 HU (Hounsfield Unit)를 상하악 피질골 중 가장 밀도가 낮은 상악결

절 부위를 표현하는 443 HU 값에 맞추어 전체적인 골격을 불러들이는 masking 작업을 하였다.¹⁷ 이 mask를 대상으로 하는 3차원 재구성(3-dimensional

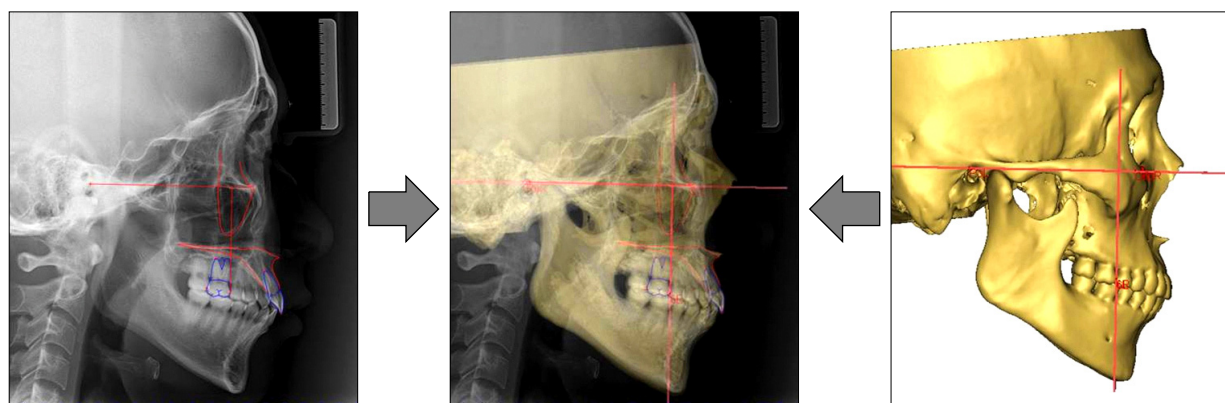


Fig 1. Set up of common reference plane.

Table 1. Point registration

Landmark		Definition
Lateral cephalogram	Porion	The most superior point of external acoustic meatus
	Orbitale	The most inferior point of bony orbit
	Contact point	Contact point between second premolar and first molar in maxilla
	Point upper	Upper intersection point between vertical reference plane and maxilla
	Point lower	Lower intersection point between vertical reference plane and maxilla
	Maxilla	Outer line of maxilla cortical bone
Computed tomography	Contact point (Rt., Lt.)	Contact point between second premolar and first molar in maxilla
	Porion (Rt., Lt.)	The most superior point of external acoustic meatus
	Orbitale (Lt.)	The most inferior point of bony orbit
	Crista galli	The most superior point of Crista galli
	ANS	Anterior nasal spine
	PNS	Posterior nasal spine
	Mid palatal point	Intersection point between vertical reference plane and mid sagittal plane on the palatal surface of maxilla

Rt., right; Lt., left; ANS, anterior nasal spine; PNS, posterior nasal spine.

Table 2. Plane registration

Reference plane		Definition
Lateral cephalogram	FH plane	The plane passing porion and orbitale
	Vertical reference plane	The plane perpendicular to FH plane passing through the contact point between upper second premolar and first molar
Computed tomography	FH plane	The plane passing right and left porion and left orbitale
	Vertical reference plane	The plane perpendicular to FH plane passing right and left contact points between upper second premolar and first molar
	Mid sagittal plane	The plane passing crista galli, ANS and PNS

FH, Frankfort; ANS, anterior nasal spine; PNS, posterior nasal spine.

volume rendering)은 각 픽셀단위를 연속적인 삼각형으로 이루어진 표면으로 형성시켜 이루어졌다. 프로그램상의 이미지의 질 설정은 optimal로 하였다.

계측점 및 기준평면

동일한 연구대상의 측모두부계측방사선 사진과 3D model에서 같은 부위의 골두께를 계측하고 비교하기 위하여 기준평면을 FH (Frankfort) plane으로 하였다 (Fig 1). 측모두부계측방사선 사진과 3D model에서 설정한 계측점과 기준평면은 Table 1, 2 과 같다.

측모두부계측방사선 사진

측모두부계측방사선 사진 촬영으로 얻은 DICOM 영상정보를 V ceph 5.3 program (Osstem, Seoul, Korea)에 입력한다. 기준평면 FH plane을 위한 porion과 orbitale를 설정하고 상악 제2소구치와 제1대구치간 인접면(contact point)을 설정한다. FH plane에 수직이고 상악 제2소구치와 제1대구치간 인접면을 지나는 선을 vertical reference plane으로 설정한다. 상악골을 피질골 외형에 따라 tracing한 후 vertical reference plane과 만나는 교점 중 상방 교점을 point upper, 하방 교점을 point lower로 설정한다.

3D model

3차원으로 재구성한 model에서 기준 평면 FH plane을 위한 양쪽 porion과 좌측 orbitale를 설정한다. 상악 제2소구치와 제1대구치간 인접면(contact point)은 CT 단면영상에서 관상면, 시상면, 전두면을 모두 확인하여 설정한다. FH plane에 수직이고 좌측과 우측의 contact point를 지나는 평면을 vertical reference plane으로 설정한다. 정중시상면은 3D model에서 Crista galli, ANS, PNS를 지나는 평면으로 설정한다. 3D model을 vertical reference plane

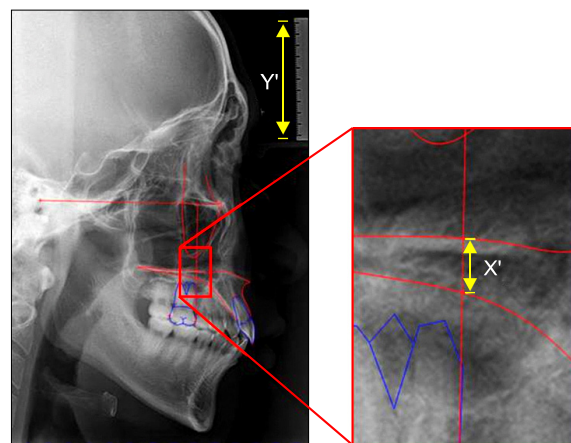


Fig 3. Measurement of bone thickness on lateral cephalogram.

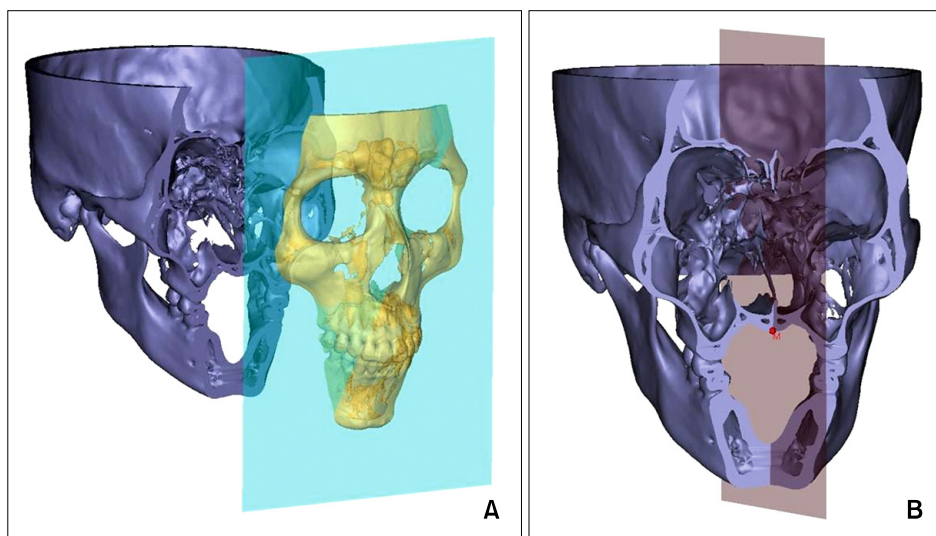


Fig 2. Reconstruction procedure of 3D model. A, Cutting the 3-D model at the vertical reference plane; B, mid palatal point of 3D model.

(frontal plane)을 이용하여 전후방적으로 절단한 후 절단면에서 상악 구개부와 정중시상면이 지나는 교점을 mid palatal point로 설정한다 (Fig 2).

계측항목과 계측방법

측모두부계측방사선 사진

측모두부계측방사선 사진에서 point upper - point lower 간 거리를 측정하여 계측 골두께(X')를 소수점 이하 두자리까지 측정한다. 측모두부계측방사선 사진의 확대율을 고려하여 sample마다 방사선 사진 상 같이 촬영된 눈금자의 길이(Y')를 측정한 후 실제 자의 길이(Y)-5 cm-와 비교하여 확대율을 계산하고 이를 이용하여 계측 골두께(X')를 실측 골두께(X)로 환산한다 (Fig 3).

실측 골두께(X) = 계측 골두께(X') × (5 cm (Y))/(계측자길이(Y'))

3D model

Sample 간 폭경의 차이에 따른 문제를 최소화 하기 위하여 vertical reference plane으로 절단된 단면 상에서 구개부 치조정 부위의 폭경을 측정하였을 때, male group이 39.24 ± 1.72 mm, female group이 38.12 ± 1.36 mm을 보였다. 이것을 5% 비율로 나눈 거리는 male group이 1.96 ± 0.09 mm, female group에서 1.91 ± 0.07 mm이다. 비율(%)에 따른 표준편차

에 의한 차이가 미미하고, 이전 연구에서도 절대적인 거리별(mm)로 구개부 골두께를 측정한바, 임상적으로 확인이 용이한 절대적인 거리별 두께 측정을 시행한다.^{4,10,15-17} 따라서 mid palatal point로부터 좌우 측방 2 mm 간격으로 정중시상면에 대하여 평행하게 3D model을 절단한 후 mid palatal point에서 측방으로 멀어질수록 좌우측 각각 1에서 5까지 번호를 부여하여 한 sample에서 총 11 부위의 골두께를 구한다 (Fig 4).

통계

통계분석은 Windows용 SPSS 12.0KO for window (SPSS Inc., Chicago, IL, USA)을 이용하였다. 기술통계를 이용해 연구대상의 연령, 측모두부계측방사선 사진과 3D model에서 각 부위별 골두께의 평균과 표준편차를 구하였다. 정규성 검정결과 모든 변수에서 정규분포를 보였으므로 3D model에서 좌우의 골두께 차이를 비교하기 위해 paired t-test를, 측모두부계측방사선 사진과 3D model에서 남녀 간 차이를 비교하기 위하여 independent t-test를 시행하였다. 같은 sample의 측모두부계측방사선 사진과 3D model에서 측정한 골두께를 비교하기 위하여 pearson correlation test를 시행하였으며 상관관계를 보이는 계측부에 대하여 측모두부계측방사선 사진상 골두께를 독립변수로 하여 Regression test를 시행하였다.

모든 계측은 한 사람에 의해 이루어졌으며 계측

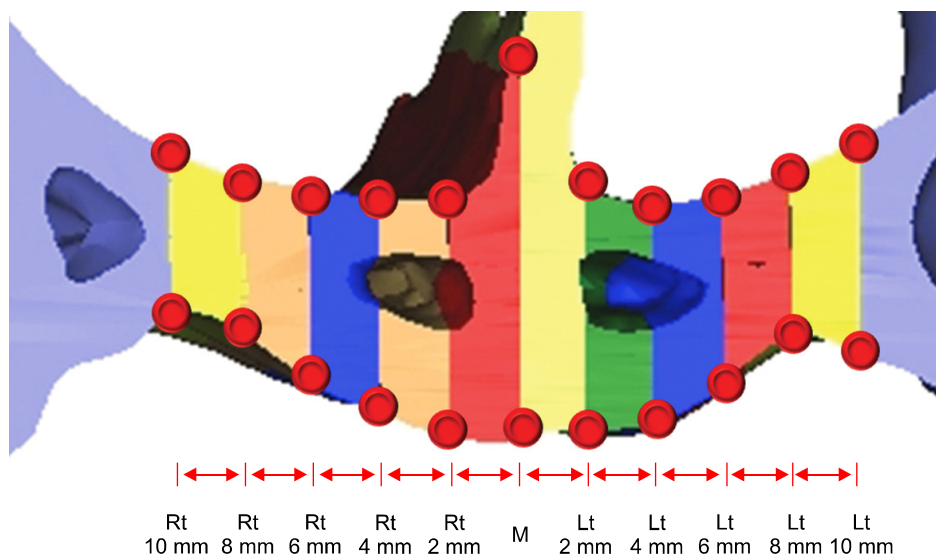


Fig 4. Measurement of bone thickness in the 3D model. Rt, Right; Lt, left.

의 신뢰성 평가를 위해 2주일 후 10개의 연구대상을 무작위로 추출해 측정하여 systemic error와 method error를 측정하였다. Systemic error는 paired t-test 결과 측모두부계측방사선 사진과 3D model의 모든 계측부에서 유의한 차이가 없었으며, method error를 측정하기 위하여 Dahlberg's formula를 이용하였다. 그 결과 측모두부계측방사선 사진은 0.19 mm, 3D model은 계측부에 따라 최소 0.22 mm, 최대 0.31 mm의 오차를 나타냈다.

연구성적

골두개의 평균 및 표준편차

측모두부계측방사선 사진

남성의 골두개는 4.21 ± 1.03 mm이고 여성의 골두개는 2.71 ± 1.62 mm이다 (Table 3).

3D model

남녀 모두 정중구개부에서 골두개가 가장 두껍고 측방으로 멀어질수록 평균값이 감소하는 양상을 보인다. 남성은 정중구개부에서 측방 6 mm 부위, 여성은 측방 8 mm 부위에서 평균값이 최소를 보인다.

Table 3. Descriptive statistics of bone thickness

Gender	Thickness (mm)	Lateral cephalogram	Computed tomography										
			Rt. 10 mm	Rt. 8 mm	Rt. 6 mm	Rt. 4 mm	Rt. 2 mm	M	Lt. 2 mm	Lt. 4 mm	Lt. 6 mm	Lt. 8 mm	Lt. 10 mm
Male	Mean	4.21	6.18	4.47	4.24	4.80	5.45	7.85	5.56	5.00	4.36	4.38	6.04
	SD	1.03	1.66	1.23	1.16	1.28	1.02	1.41	1.17	1.13	1.22	1.24	1.42
	Max	6.09	10.45	7.21	6.19	6.93	6.75	9.65	6.81	6.41	6.45	7.09	8.98
	Min	2.48	4.44	2.54	2.27	2.49	3.79	5.50	3.45	2.60	2.00	2.10	3.94
Female	Mean	2.71	4.22	2.87	2.97	3.60	4.53	5.84	4.47	3.62	3.06	3.01	4.15
	SD	1.62	1.68	1.30	1.23	1.32	1.31	1.13	1.38	1.37	1.23	1.42	1.77
	Max	6.02	7.22	5.42	5.52	6.19	7.26	8.16	7.63	6.91	5.70	5.70	6.88
	Min	1.18	1.54	1.35	1.05	1.51	2.87	4.23	2.43	2.00	1.54	1.45	2.02

Rt., Right; M, mid palatal point; Lt., left; SD, standard deviation; Max, maximum; Min, minimum.

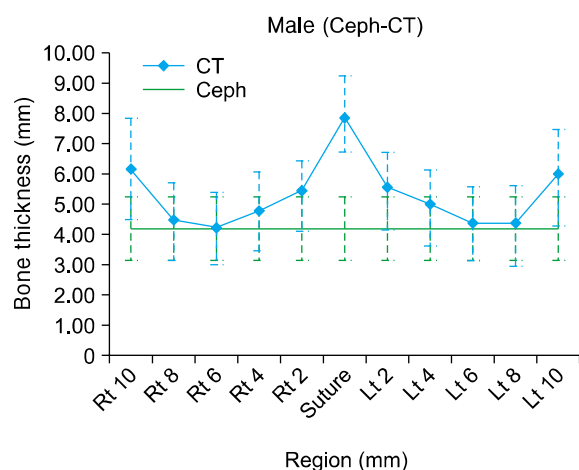


Fig 5. Mean palatal bone thickness left and right of the suture in the male group. Ceph, Cephalogram; CT, computed tomography; Rt, right; Lt, left.

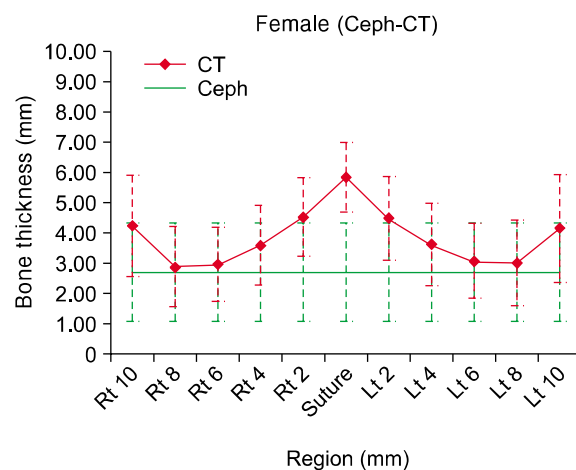


Fig 6. Mean palatal bone thickness left and right of the suture in the female group. Ceph, Cephalogram; CT, computed tomography; Rt, right; Lt, left.

후 다시 증가하는 양상이 관찰된다 (Table 3).

측모두부계측방사선 사진에서 측정한 골두께와 3D model에서 측정한 골두께를 부위별로 비교하여 보았을 때 남자는 정중구개부에서 측방으로 6 mm 부위, 여성은 8 mm 부위에서 가장 근사한 값을 보이며 이는 3D model상 골두께가 가장 작은 부위에 해당한다 (Figs 5 and 6).

좌우의 비교(3D model)

3D model에서 mid palatal point에 대해 좌우측 대칭되는 계측값이 남녀 모두 통계적으로 유의한 차이를 보이지 않았다 ($p > 0.05$).

성별에 따른 비교

측모두부계측방사선 사진

측모두부계측방사선 사진에서 측정한 골두께를

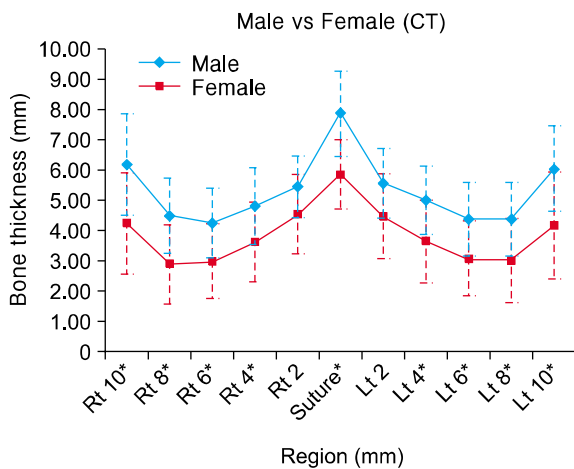


Fig 7. Comparison of bone thickness between male and female in the 3D model. CT, Computed tomography; Rt, right; Lt, left. * $p < 0.05$.

independent t-test를 이용하여 남녀간 차이를 비교해 본 결과 통계적으로 유의한 차이가 관찰되었으며 남성이 여성보다 1.50 mm 더 컸다.

3D model

3D model에서 측정한 골두께를 independent t-test를 이용하여 부위별로 남녀 간 차이를 비교해 본 결과 정중구개부에서 측방으로 2 mm 떨어진 부위를 제외한 나머지 부위에서 통계적으로 유의한 차이가 관찰되었으며 남성이 여성보다 더 컸다. 정중구개부에서 측방 2 mm 떨어진 부위는 남녀 간 유의한 차이를 보이지 않았으나 평균값은 남성이 여성보다 큰 양상을 보인다 (Fig 7).

측모두부계측방사선 사진과 3D model 간 골두께 비교

측모두부계측방사선 사진에서 측정한 골두께에 대하여 3D model의 부위별로 상관관계를 분석한 결과 남성은 정중구개부위, 측방 2 mm 부위를 제외한 나머지 부위에서 유의한 상관관계를 보였다. 그중 측방 8 mm 부위는 상관계수가 좌측과 우측이 각각 0.869, 0.903로 가장 높은 값을 보였다. 여성은 남성과 다르게 모든 부위에서 모든 부위에서 유의한 상관관계를 보였으며 정중구개부보다 측방으로 멀어질수록 상관계수가 증가하였다. 여성은 남성과 마찬가지로 측방 8 mm 부위의 상관계수가 좌측과 우측이 각각 0.941, 0.927로 가장 높았다 (Table 4).

측모두부계측방사선 사진에서 측정한 골두께가 3D model에서 상관관계를 보인 부위에 대해 회귀분석을 시행한 결과 전체적으로 높은 설명력을 보여주었다 (Table 5).

Table 4. Bone thickness correlation analysis between lateral cephalogram and 3D model

Gender		Rt.	Rt.	Rt.	Rt.	Rt.	M	Lt.	Lt.	Lt.	Lt.	Lt.
		10 mm	8 mm	6 mm	4 mm	2 mm		2 mm	4 mm	6 mm	8 mm	10 mm
Male	R	0.848	0.903	0.879	0.679	0.296	0.540	0.441	0.718	0.847	0.869	0.782
	p-value	†	†	†	*	-	-	-	*	†	†	†
Female	R	0.832	0.927	0.917	0.846	0.806	0.765	0.671	0.840	0.885	0.941	0.884
	p-value	†	†	†	†	†	†	*	†	†	†	†

Rt., Right; M, mid palatal point; Lt., left. * $p < 0.05$; † $p < 0.01$.

Table 5. Bone thickness regression analysis between lateral cephalogram and 3D model

Gender		Rt. 10 mm	Rt. 8 mm	Rt. 6 mm	Rt. 4 mm	Rt. 2 mm	M	Lt. 2 mm	Lt. 4 mm	Lt. 6 mm	Lt. 8 mm	Lt. 10 mm
Male	B	1.265	1.042	0.958	0.891				0.747	1.046	1.089	1.174
	Y-int.	0.856	0.089	0.208	1.054	-	-	-	1.858	-0.037	-0.206	1.102
	R ²	0.611	0.756	0.718	0.515				0.461	0.773	0.816	0.718
	β	0.782	0.869	0.847	0.718				0.679	0.879	0.903	0.848
Female	B	0.915	0.756	0.669	0.685	0.544	0.535	0.688	0.716	0.694	0.811	0.909
	Y-int.	1.744	0.827	1.157	1.748	3.060	4.387	2.610	1.684	1.179	0.818	1.693
	R ²	0.782	0.885	0.784	0.705	0.450	0.585	0.650	0.715	0.841	0.859	0.693
	β	0.884	0.941	0.885	0.840	0.671	0.765	0.806	0.846	0.917	0.927	0.832

Rt., Right; M, mid palatal point; Lt., left; Y-int., Y-intercept.

고찰

상악골에서 구개부는 미니 임플란트를 식립하여 교정적 고정원에서 치료에 사용하기에 유효한 부위 중 하나이다. Park 등¹⁸과 Kyung 등¹⁹은 정중구개 봉합부에 미니스크류를 식립하고 이를 이용하여 상악 제1대구치를 후방이동시키고 전치부의 충생을 해소시킨 증례를 보고하였다. 구개부는 미니 임플란트 식립 위치상 부가적인 장치의 부착이 필요한 경우가 많으므로 높은 안정성을 얻으려면 다수의, 그리고 충분한 길이의 미니 임플란트가 필요하다. 이때 미니 임플란트 길이 선택 시 골두께에 대한 예측이 잘못된다면 비강이나 비구개 신경관으로 천공될 수 있는 위험이 존재한다.²⁰ 특히 성장기 환자는 정중구개봉합이 미성숙 상태일 경우 비능부 골조직을 활용할 수 없으므로 보다 얇은 정중구개봉합 주변 부위에 식립하게 되는데, 이때 정확한 골두께 예측이 필수적이다.²¹ 만일 천공 가능성을 우려하여 지나치게 짧은 길이의 미니 임플란트를 선택한다면 bicortical anchorage를 통한 높은 안정성을 얻을 수 없을 것이다.

Kang 등,¹⁴ Gracco 등,¹⁵ Baumgaertel¹⁶은 전산화단층영상의 정확성을 활용하여 정중구개봉합부와 측방부의 평균적인 골두께에 대하여 연구하였다. 일부 연구는 전산화단층영상의 단면상에서 골두께를 측정하였으므로 방사선 사진 촬영 시 두부위치에 따른 오차가 있을 수 있다.^{14,15} 또한 Bernhart 등¹³에 따르면 상악골 구개부 골두께는 개인차가 크다고 하였다. 이는 평균값만으로는 환자의 개별적인 특이성을 모두 예측하기 어렵다는 것을 예상할 수 있다.

미니 임플란트를 식립하는 모든 환자에서 전산화

단층영상을 촬영하게 된다면 방사선 노출량이 많고 추가적인 비용이 드는 단점이 있으므로, 구개부 골두께를 예측하는 데 교정환자에게서 일반적으로 촬영하는 측모두부계측방사선 사진을 활용할 수 있다면 많은 도움이 될 것이다.

따라서 이번 연구는 동일한 샘플에서 촬영한 측모두부계측방사선 사진과 전산화단층영상을 3D model로 변환하고 비교하여, 3D model의 구개부에서 횡적으로 골두께의 변화 양상을 살펴보고, 측모두부계측방사선 사진상 구개부 골두께와 일치하는 부위나 상관관계를 파악하고자 하였다.

3D model에서 골두께를 최대한 정확하게 측정하기 위하여 전산화단층영상을 3D model로 전환할 때 gray scale을 표현하는 수치인 HU를 상악 골피질골 중 가장 밀도가 낮은 상악결절 부위를 표현하는 443 HU으로 조절하였다.¹⁷ 하지만 이 HU은 전산화단층영상의 개념이므로 측모두부계측방사선 사진에서 똑같이 활용할 수 없으며, 측모두부계측방사선 사진상 상악골 피질골 경계를 구분하는 gray scale 값은 중첩에 따른 문제로 인하여 이전에 연구된 바가 없었다.

두 가지 다른 체계의 방사선 영상에서 최대한 동일 부위를 측정하고 비교하기 위하여 porion과 orbitale를 연결한 FH plane을 공통 기준평면으로 설정하였다 (Fig 1). 그 후 상악 제2소구치와 제1대구치가 만나는 contact point를 지나고 FH plane에 수직인 vertical reference plane을 이용하여 골두께를 측정하였다 (Figs 2 and 3).

측모두부계측방사선 사진은 2차원적인 평면 영상으로 방사선 사진 특성상 방사선원에서 필름과 피사체 간 거리에 따른 확대율을 보인다. 일반적으로 규격에 따른 측모두부계측방사선 사진 촬영 시

110%의 확대율을 보인다고 알려져 있다. 본 연구에서 활용한 측모두부계측방사선 사진은 한 명의 방사선 사진촬영기사가 동일 기계로 촬영하였으나 미세한 오차가 발생할 수 있으므로 모든 측모두부계측방사선 사진에서 같이 촬영된 자를 이용하여 각 사진의 확대율을 개별적으로 구한 후 실측값으로 전환하였고, 모든 방사선 사진에서 110%의 균일한 확대율을 보였다. 또한 신뢰성 평가를 위한 검증에서 3D model에서 측정한 measurement error는 0.22 - 0.31로 이는 전산화단층영상의 slice thickness보다 작아 신용할 만 하였다.

3D model에서 sample마다 구개부 폭경이 다를 수 있으므로 상대적인 차이를 고려하기 위하여 구개부 치조정 수준에서 폭경을 측정하고 5% 간격으로 나누었을 때, male group이 1.96 ± 0.09 mm, female group에서 1.91 ± 0.07 mm을 보였다. 교정용으로 사용하는 미니 임플란트의 직경이 대부분 1 mm 이상인 것을 감안할 때, 이 편차는 임상적으로 큰 의미가 없을 것이다. 또한 이전 연구에서도 절대적인 거리별(mm)로 구개부 골두께를 측정 한바, 이번 연구에서도 임상적으로 확인이 용이한 거리별(mm) 두께 측정을 시행하였다.^{4,9,14-16}

본 연구에서 3D model에서 정중구개부합부를 기준으로 좌우측 간 통계적으로 유의성의 차이가 없어 상악골 구개부 골두께는 대칭적이라고 볼 수 있다.

남성과 여성의 골두께의 차이를 살펴본 결과 측모두부계측방사선 사진에서 상악골 구개부 골두께는 남성이 4.21 ± 1.03 mm, 여성은 2.71 ± 1.62 mm을 보였다. 측모두부계측방사선 사진상에서 남성이 여성보다 통계적으로 유의성 있게 큰 값을 보였다. 3D model에서도 정중구개부에서 측방 2 mm 떨어진 부위를 제외하고 남성이 여성보다 통계적으로 유의성 있게 큰 값을 보였다. 정중구개부에서 측방 2 mm 떨어진 부위는 성별 간 통계적으로 유의성 있는 차이를 보이지 않았으나 남성이 여성보다 큰 경향을 보인다. 이는 여성이 남성보다 상악 구개부 골두께가 상대적으로 작을 수 있으므로 미니 임플란트 식립 시 길이에 더욱 주의를 기울여야 한다는 것을 나타낸다. Kang 등¹⁴도 남성이 여성보다 골두께가 큰 결과를 보였으나 Park 등⁶은 여성이 남성보다 더 큰 골두께를 보인다고 하였다.

3D model 상에서 남녀 모두 정중구개부에서 골두께가 가장 크고 측방으로 멀어질수록 작아지다가 남성은 측방 6 mm 부위, 여자는 8 mm 부위가 가장

작고 다시 커지는 양상을 보인다. 3D model에서 가장 작은 두께를 보이는 부위가 측모두부계측방사선 사진상 골두께와 가장 근사한 값을 보이며 그 범위는 정중구개부 측방 6 - 8 mm 부위이다 (Table 3, Figs 5, 6). 이 결과는 전산화단층영상을 이용하여 제1대구치 근심 수준에서 횡적으로 골두께를 조사한 Baumgaertel¹⁶과 Gracco 등¹⁵에 비하여 두꺼웠다. 이는 연구 방법마다 3D model을 절단한 기준평면이 다른 차이에서 기인하는 것으로 보인다.

3D model상에서 정중구개부 측방 6 - 8 mm 부위가 측모두부방사선 사진상 골두께와 가장 근사한 값을 보이기는 하나, 완전히 일치하지 않는 이유로 계측 시 발생하는 오류와 두 가지 다른 체계의 방사선 사진 비교에 따른 오류를 예상할 수 있다.

또한 2차원적인 방사선 사진에서 골의 외면과 방사선 조사방향이 평행할 때 필름에서 피질골 외연이 나타나는 것을 고려할 때, 3D model에서 비강저의 가장 낮은 부위와 구개부의 가장 높은 부위가 측모두부계측방사선 사진상 상악골 구개부의 upper line과 lower line으로 투영되어 보이는 것으로 생각해 볼 수 있다 (Fig 4). 만일 그러하다면 해부학적 다양성으로 인하여 모든 sample의 3D model에서 비강저에서 가장 낮은 부위와 구개부에서 가장 높은 부위가 항상 특정부위에서 일치될 수 없으므로 측모두부계측방사선 사진상 골두께가 3D model의 어느 한 부위의 골두께를 나타내는 것은 아니다. 이것은 Figs 5, 6에서 3D model의 골두께가 가장 얇은 부위라고 하더라도 남녀 좌우측 모두 측모두부계측방사선 사진상 골두께보다 경미하게 큰 값을 보인다는 점을 일부 설명할 수 있을 것이다.

따라서 측모두부계측방사선 사진상 골두께와 3D model에서 측정한 골두께가 가장 근사값 보이는 부위 및 그 외 부위에서 변화양상을 살펴보기 위하여 상관분석을 시행하였다. 여성은 정중구개부를 포함한 모든 부위에서, 남성은 정중구개부와 측방 2 mm를 제외한 나머지 부위에서 통계적으로 유의성 있는 상관관계를 보였으며 대부분 0.7 이상의 높은 상관계수를 보였다 (Table 4). 상관관계를 보이는 부위는 추가적으로 회귀분석을 통하여 측모두부계측방사선 사진상 측정한 골두께를 이용하여 정중구개부와 측방으로 떨어진 거리에 따라 식립하고자 하는 부위의 골두께를 추정할 수 있는 근거를 마련하였다 (Table 5). 남성은 정중구개부와 측방 2 mm 부위에서 상관관계가 통계적으로 유의성을 보이지 않았으나 측방 4 mm 부위의 골두께를 통하여 추정할

수 있다. 측모두부계측방사선 사진상 남성 골두계의 평균인 4.21 mm를 측방 4 mm 부위 회귀식에 대입하면 4.80 - 5.00 mm를 보인다. 평균적인 골두계가 정중구개부로 가까워질수록 두꺼워진다는 것을 감안할 때 남성에서 정중구개부와 측방 2 mm 부위는 이보다 골두계가 두꺼울 것으로 예상할 수 있으며, 임상적으로 충분히 안정성을 얻을 수 있는 길이의 미니 임플란트를 사용할 수 있을 것이다.²² 또한 개인적인 골두계의 차이를 고려하더라도 같은 요령으로 식립에 필요한 미니 임플란트의 길이를 예상할 수 있다.

이번 연구 결과 골두계의 최소, 최대값 차이는 크지만 측방두부계측방사선 사진과 3D model의 골두계에 대한 상관계수가 높다는 것은, 개인별 골두계의 편차는 크지만 측모두부계측방사선 사진을 통해 실제 골두계 대한 예측성이 높다고 생각된다.

상악골 구개부 미니 임플란트 식립 시 환자의 측모두부계측방사선 사진에서 골두계를 측정 후 본 연구의 회귀식을 이용하여 식립하고자 하는 부위의 골두계를 예측한 다음 임상과정에서 국소마취를 시행한 후 치주 탐침기를 이용하여 연조직 두께를 추가적으로 고려한다면 식립에 필요한 미니 임플란트의 최종적인 길이를 결정하는 데 도움이 될 수 있을 것이다.

측모두부계측방사선 사진과 3D model에서 동일 부위의 골두계 계측을 위하여 공통되는 기준평면으로 FH plane을 설정하였으나 서로 다른 체계의 방사선 사진을 비교할 때 오차가 있을 수 있다. 측모두부계측방사선 사진 촬영 시 방사선원에서 ear rod 축까지의 거리가 150 cm, ear rod 축에서 필름까지 거리가 15 cm일 경우 110%의 확대가 나타나는 것으로 알려져 있으며 본 연구에서도 모든 sample에서 110%의 확대율을 보였다. 그러나 측모두부계측방사선 사진에서 두경부의 모든 부위가 일률적으로 10% 더 확대되는 것은 아니다. Harrell²³은 두부에서 필름에 가까운 부위는 5.4% 확대되는 반면 방사선원에 가까운 부위는 14.6%의 확대를 보인다고 하였다. 2차원적 영상의 한계로 인하여 이번 연구에서 측모두부계측방사선 사진의 왜곡에 의한 오류는 고려할 수 없었다. 따라서 임상적으로 측모두부계측방사선 사진상 여러 구조물에 의한 중첩이나 왜곡으로 정확한 피질골 경계를 확인할 수 없을 경우 전산화단층영상의 촬영이 필요할 수 있을 것이다.

이 연구는 측모두부계측방사선 사진상 골두계와 3D model에 대하여 횡적인 비교만 시행하였다. 이

는 측모두부계측방사선 사진상에서 전방으로 갈수록 상악골의 상방 피질골 경계가 불명확한 점으로 인해 배제하였다. 전방에 가까워질수록 비구개신경과 그에 따른 피질골 경계의 변화로 인한 것으로 미니 임플란트 식립 시 이것을 추가적으로 염두에 두어야 할 것이다.²⁰

결론

본 연구는 측모두부계측방사선 사진과 3D model을 이용하여 남자 15명과 여자 15명의 상악골 구개부 골두계를 계측하고 비교하였으며 이를 바탕으로 다음과 같은 결과를 얻었다.

1. 측모두부계측방사선 사진에서 측정한 골두계는 남성이 4.21 ± 1.03 mm, 여성이 2.71 ± 1.62 mm로 남녀 간 유의성의 차이가 있었으며 남성이 여성보다 크다. 3D model에서 골두계는 남녀 모두 정중구개부위에서 가장 크고 측방으로 갈수록 작아지다가 남성은 측방 6 mm, 여성은 측방 8 mm 부위에서 가장 작은 값을 보인 후 다시 커지는 양상이 관찰되었다. 또한 측모두부계측방사선 사진상 골두계는 3D model상 가장 작은 부위와 근사한 값을 보였다.
2. 3D model의 정중구개부에서 측방 2 mm 떨어진 부위를 제외하고 남녀 간 유의성 있는 차이를 보였으며 남성이 여성보다 두꺼웠다.
3. 3D model에서 남녀 모두 좌우측의 대칭되는 부위에서 유의한 차이를 보이지 않았다.
4. 측모두부계측방사선 사진상 골두계와 3D model에서 부위별 골두계의 상관관계를 분석한 결과 남성은 정중구개부와 측방 2 mm 부위의 골두계를 제외한 나머지 부위에서 통계적으로 유의성 있는 상관관계를 보였고 여성은 모든 부위에서 통계적으로 유의성 있는 상관관계를 보였다. 남녀 모두 정중구개부에 대하여 측방 8 mm 부위에서 가장 높은 상관관계를 보였다. 측모두부계측방사선 사진에서 계측한 골두계에 대해 3D model의 상관관계를 보이는 부위의 회귀식을 구하였다.

회귀분석 결과를 이용하여 구개부 미니 임플란트 식립 시 횡적인 위치에 따라 골두계를 예측할 수 있는 토대가 될 것이다.

참고문헌

1. Kyung SH, Lim JK, Park YC. The use of miniscrew as an anchorage for the orthodontic tooth movement. *Korean J Orthod* 2001;31:415-24.
2. Kanomi R. Mini-implant for orthodontic anchorage. *J Clin Orthod* 1997;31:763-7.
3. Costa A, Raffaini M, Melsen B. Miniscrews as orthodontic anchorage: a preliminary report. *Int J Adult Orthodon Orthognath Surg* 1998;13:201-9.
4. Kyung SH. A study on the bone thickness of midpalatal suture area for miniscrew insertion. *Korean J Orthod* 2004;34:63-70.
5. Lim HJ, Eun CS, Cho JH, Lee KH, Hwang HS. Factors associated with initial stability of miniscrews for orthodontic treatment. *Am J Orthod Dentofacial Orthop* 2009;136:236-42.
6. Park YC, Lee JS, Kim DH. Anatomical characteristics of the midpalatal suture area for miniscrew implantation using CT image. *Korean J Orthod* 2005;35:35-42.
7. Henriksen B, Bavitz B, Kelly B, Harn SD. Evaluation of bone thickness in the anterior hard palate relative to midsagittal orthodontic implants. *Int J Oral Maxillofac Implants* 2003;18:578-81.
8. Wehrbein H, Merz BR, Diedrich P. Palatal bone support for orthodontic implant anchorage--a clinical and radiological study. *Eur J Orthod* 1999;21:65-70.
9. Kim HJ, Yun HS, Park HD, Kim DH, Park YC. Soft-tissue and cortical-bone thickness at orthodontic implant sites. *Am J Orthod Dentofacial Orthop* 2006;130:177-82.
10. Waitzman AA, Posnick JC, Armstrong DC, Pron GE. Craniofacial skeleton measurements based on computed tomography: part I. Accuracy and reproducibility. *Cleft Palate Craniofac J* 1992;29:112-7.
11. Masumoto T, Hayashi I, Kawamura A, Tanaka K, Kasai K. Relationships among facial type, buccolingual molar inclination, and cortical bone thickness of the mandible. *Eur J Orthod* 2001;23:15-23.
12. Kim DH, Lee JW, Cha KS, Chung DH. Consideration of maxillary sinus bone thickness when installing miniscrews. *Korean J Orthod* 2009;39:354-61.
13. Bernhart T, Vollgruber A, Gahleitner A, Dörtbudak O, Haas R. Alternative to the median region of the palate for placement of an orthodontic implant. *Clin Oral Implants Res* 2000;11:595-601.
14. Kang S, Lee SJ, Ahn SJ, Heo MS, Kim TW. Bone thickness of the palate for orthodontic mini-implant anchorage in adults. *Am J Orthod Dentofacial Orthop* 2007;131(4 Suppl):S74-81.
15. Gracco A, Lombardo L, Cozzani M, Siciliani G. Quantitative cone-beam computed tomography evaluation of palatal bone thickness for orthodontic miniscrew placement. *Am J Orthod Dentofacial Orthop* 2008;134:361-9.
16. Baumgaertel S. Quantitative investigation of palatal bone depth and cortical bone thickness for mini-implant placement in adults. *Am J Orthod Dentofacial Orthop* 2009;136:104-8.
17. Park HS, Lee YJ, Jeong SH, Kwon TG. Density of the alveolar and basal bones of the maxilla and the mandible. *Am J Orthod Dentofacial Orthop* 2008;133:30-7.
18. Park YC, Lee SY, Kim DH, Jee SH. Intrusion of posterior teeth using mini-screw implants. *Am J Orthod Dentofacial Orthop* 2003;123:690-4.
19. Kyung SH, Hong SG, Park YC. Distalization of maxillary molars with a midpalatal miniscrew. *J Clin Orthod* 2003;37:22-6.
20. Kim SJ, Lim SH. Anatomic study of the incisive canal in relation to midpalatal placement of mini-implant. *Korean J Orthod* 2009;39:146-58.
21. Wehrbein H, Merz BR, Hämmerle CH, Lang NP. Bone-to-implant contact of orthodontic implants in humans subjected to horizontal loading. *Clin Oral Implants Res* 1998;9:348-53.
22. Motoyoshi M, Inaba M, Ono A, Ueno S, Shimizu N. The effect of cortical bone thickness on the stability of orthodontic mini-implants and on the stress distribution in surrounding bone. *Int J Oral Maxillofac Surg* 2009;38:13-8.
23. Harrell WE. 3D orthodontic diagnosis and treatment planning. In: McNamara JA, Kapila S editors. *Craniofacial growth series*. Vol 43. Digital radiography and three-dimensional imaging. Ann Arbor: The University of Michigan; 2006. p. 147-58.

Comparison of palatal bone thickness between 3D model and lateral cephalometric radiograph

Min-Guk Jang, DDS, MSD,^a Jin-Woo Lee, DDS, MSD, PhD,^b Kyung-Suk Cha, DDS, MSD, PhD,^b
Dong-Hwa Chung, DDS, MSD, PhD,^c Sang-Min Lee, DDS, MSD, PhD^d

Objective: This study compared the bone thickness of the palate between lateral cephalogram and 3D model measurements. **Methods:** The subjects consisted of 30 adults (15 men, 15 women) with a normal skeletal pattern and occlusion. The CT images were transformed to a 3D model, and were compared with the cephalometric image. Descriptive statistics for each variable were calculated. **Results:** In the 3D CT model, the mid-palatal area was the thickest part. It became thinner as the palate tapered laterally. In the male group, the thinnest portion was positioned 6 mm away from the mid-palate, while in the female group the thinnest portion was 8 mm away from the mid-palate. Correlation analysis between the lateral cephalometric and 3D CT model revealed a significant correlation except in the mid palatal area and the area 2 mm lateral to the mid-palate in men, whereas there was a significant relationship in every area in the women. In both men and women, the highest correlation appeared in the area 8 mm lateral to the mid palate. **Conclusions:** Using regression analysis, an actual prediction of the bone thickness between the measured bone thickness of the lateral cephalometric radiograph and 3D model was made. This will provide useful information for mini-implant length selection when inserting into the palate. (Korean J Orthod 2011;41(5):312-323)

Key words: Palate, Bone thickness, Lateral cephalometric radiograph, CT

^aGraduate Student, ^bProfessor, ^cAssociate Professor, ^dAssistant Professor, Department of Orthodontics, School of Dentistry, Dankook University.

Corresponding author: **Jin-Woo Lee.**

Department of Orthodontics, School of Dentistry, Dankook University, San 7-1 Sinbu-dong, Cheonan 330-716, Korea.
+82 41 550 1945; e-mail, serail@naver.com.

Received March 22, 2011; Last Revision July 15, 2011; Accepted July 18, 2011.