

측두 하악 관절 장애 환자의 파노라마 영상과 cone beam형 전산화 단층 영상의 비교

이동렬^a · 김연중^b · 송윤현^b · 이남호^c · 임용규^a · 강승택^d · 안석준^e

본 연구는 교정 진단 및 치료 계획에 어려움을 줄 수 있는 측두 하악 관절 장애 증상을 보이는 환자의 cone beam computed tomography (CBCT) 영상과 파노라마 영상을 비교하여 파노라마 영상의 유용성을 알아보고자 하였다. 2008년 6월부터 2008년 11월까지 측두 하악 관절 부위의 이상 증상으로 치과 의원에 내원한 환자를 대상으로 임상 진단과 파노라마 촬영을 시행 후 CBCT로 촬영한 106명, 212개 관절을 대상으로 영상의 결과를 비교하였다. 2명의 치과 의사가 하악 과두의 골변화의 양상을 관찰하여 정상(normal), 편평화(flattening), 골경화(sclerosis), 골증식체(osteophyte), 침식(erosion)으로 나누었다. 그 결과로 첫째, 검사자간 신뢰도에서 파노라마(weighted kappa: 0.714), CBCT (weighted kappa: 0.727) 각각의 영상 진단 일치도가 높았다. 둘째, CBCT 영상에 대한 파노라마 영상의 A 검사자의 민감도는 82.4%, 특이도는 58.1%였으며 B 검사자는 각각 84.3%, 61.5%였다. 셋째, 파노라마 영상과 CBCT 영상이 5% 유의수준에서 두 영상 간 판독이 동일하지 않았다. 이상의 결과는 파노라마 영상이 CBCT 영상과 비교할 때 비교적 높은 80% 이상의 민감도를 보여 측두 하악 관절 골 변화의 일차적인 진단수단으로 임상적으로 유용하게 사용될 수 있다는 것과 측두 하악 관절의 골 변화가 파노라마 영상에서 불분명한 경우 CBCT를 사용하였을 때 더욱 정밀한 진단이 될 수 있다는 것을 보여주었다. (대치교정지 2010;40(6):364-372)

주요 단어: 측두 하악 관절, 골변화, CBCT, 파노라마

서론

교정을 위해 내원하는 환자들에서 측두 하악 관절의 이상을 보이는 경우가 자주 관찰된다. 성인 측두 하악 장애 환자에게 올바른 중심위 관계에 근접한 새로운 교합 관계를 설정해 주고자 하는 교정 치료는 측두 하악 장애의 원인에 대해 세심히 고려해 본 연후에 시행되어야 한다.¹

골관절염은 측두 하악 관절에서 발생하는 관절염 중의 하나로 퇴행성 관절 질환이며,² 이러한 퇴행성 변화는 측두 하악 관절의 과도한 사용이나 전신 질환

환에 의해서 야기될 수 있으나 관절의 진성 염증반응은 아니라는 주장도 있다.³ 골관절염은 관절면과 하부 골조직의 파괴, 관절 연골의 소실, 퇴행과 연관되어 관절 구조의 변화를 야기하는 기능 장애로 교합의 변화를 야기시켜 개방 교합 등의 증상을 야기하거나 악화시킬 수 있어 교정 진단 및 치료 시 유의하여야 한다.

골관절염의 가장 흔한 원인요소는 관절 조직에 가해지는 과부하이다. 측두 하악 관절 내에서는 이화 반응과 동화 반응이 균형을 이루어 나타나고 관절에 가해지는 부하에 적응하여 기능한다. 그러나 측두 하악 관절 부위가 병적인 상태가 되면 두 반응 사이의 균형이 깨지면서 원래 조직보다 하위 조직이 합성되고, 부하에 대한 적응이 제대로 이루어지지 못하여 측두 하악 관절에 퇴행성 변화가 나타나게 된다. 측두 하악 관절에 퇴행성 변화가 나타나면 주변 구조가 병적으로 변화하거나 혹은 관절 변화에 대한 보상 작용이 일어나 관절의 운동 제한, 관절 잡음, 과두 결립, 염발음, 관절 부위의 통증 등

^a교수, ^c대학원생, ^d임상강사, 고려대학교 임상치의학대학원 교정학교실.

^b개원의.

^e부교수, 서울대학교 치과대학 치과교정학교실.

교신저자: 안석준.

서울시 종로구 연건동 28, 서울대학교 치과대학 치과교정학교실.

02-2072-2672; e-mail, titoo@snu.ac.kr.

원고접수일: 2010년 4월 27일 / 원고최종수정일: 2010년 8월 8일 /

원고채택일: 2010년 8월 11일.

DOI:10.4041/kjod.2010.40.6.364 / pISSN 1225-5610

여러 가지 증상들이 나타나게 된다.³ 이러한 측두 하악 관절에 대한 과부하가 감소되거나, 골의 형태 이상은 잔존하지만 골관절염이 적응된 상태를 골관절증이라고 한다.⁴

측두 하악 관절 질환은 그 양상이 매우 복잡하여 임상적, 방사선학적 소견을 복합적으로 고려하여야 한다. 방사선학적 측면에서 측두 하악 관절은 정확하게 판별하기 어려운 부위 중 하나이고 구조물의 모든 부분을 한 가지 영상기법으로 관찰할 수 없다.

측두 하악 관절의 병변 진단에 사용되는 일반 방사선 촬영법에는 파노라마, 경두개 촬영법, 경인두 촬영법, 경안와 촬영법, 이하두정 촬영법, 두부 촬영법, 일반 단층 촬영, 전산화 단층 촬영법, 자기공명 영상법 등이 이용되고 있다.^{5,6}

이 중 파노라마 영상은 교정 환자의 전반적인 악골 검사와 측두 하악 관절 증상을 가진 환자를 일차적으로 관찰하는데 사용되고 있다. 파노라마 영상은 비교적 간단히 촬영할 수 있으며, 촬영 비용이 저렴하고, 환자의 피폭 방사선량이 낮다. 하나의 영상으로 치아뿐만 아니라, 지지구조, 상악, 안구의 일부, 하악 전체, 측두 하악 관절에 이르는 넓은 부위를 관찰할 수 있다.⁷⁻¹⁰ 게다가, 다른 영상에 비해 가격 대비 이점이 있을 수 있으며, 재현 가능한 결과를 제공한다. 그러나 파노라마에서의 측두 하악 관절 영상의 유용성에 대하여서는 학자들마다 이견이 있다.¹¹⁻¹⁴ 또한, 하악 과두의 장축에 대하여 중심방사선이 하방에서 상방으로 비스듬하게 조사되므로 하악 과두의 외측면은 과두와 겹쳐 나타나며 과두의 내측면은 상의 상부에 나타나는 등의 방사선 사진에 대한 이해가 필요하다.²

최근 교정학 영역에서는 콘빔형 전산화 단층 영상(cone beam computed tomography, CBCT)을 사용하여 환자의 정보를 얻는 연구가 활발하다.¹⁵⁻¹⁸ 이처럼 특수 영상 촬영으로 보다 자세한 정보를 측두 하악 관절에서 얻을 수 있는데, CBCT를 이용한 측두 하악 관절 평가 역시 많이 이루어지고 있다.¹⁹⁻²³ 이는 높은 공간 분해능을 가지고 있고, 다면 영상 재구성 시 왜곡이 발생되지 않아서 해부학적으로 복잡한 측두 하악 관절 및 악골, 치아에 대한 보다 정확한 평가가 가능하다. 또한 전산화 단층 촬영(computed tomography, CT)에 비하여 촬영시간이 짧고, 방사선 조사량이 적은 장점이 있다. 측두 하악 관절의 경조직 평가에 있어 새로운 CBCT를 일반 CT와 비교할 만하거나 더 유용하다는 보고도 있다.^{19,20} 또한 다면 영상 재구성 프로그램을 통해 해상도가 높

은 영상의 획득이 가능해졌고, 3차원 영상 재구성을 이용한 하악 과두의 전반적인 영상 또한 일반 CT에 비견될 만하여 측두 하악 관절 골구조에 대한 더욱 정확한 평가가 이루어질 수 있다.^{19,21-24}

본 연구에서는 교정 임상에서 가장 기초적으로 사용되는 파노라마 영상 소견과 악골의 해부학적 재현성이 우수한 CBCT 영상 간에 과두의 골 변화의 진단학적 정확도와 영상의학적 가치를 비교하여, 측두 하악 관절에 대한 파노라마 영상의 유용성을 평가하고자 하였다.

연구방법

연구대상

2008년 6월부터 2008년 11월까지 측두 하악 관절/구강 안면 통증을 전문적으로 진료하는 김연중 송윤현 치과에 내원한 환자 중 골관절염이 의심되는 관절 부위의 통증, 염발음, 전치부 개교합의 진행, 안모 변화 등의 증상을 가지는 환자 106명의 212개의 관절을 대상으로 파노라마와 CBCT 영상을 비교하였다 (Table 1).

류마티스성 관절염 등과 같은 측두 하악 관절에 영향을 줄 수 있는 전신 질환이 있는 경우, 측두 하악 관절 부위의 외상이나 수술경력이 있는 경우, 약물을 복용하고 있는 경우는 대상에서 배제하였다.

방사선 검사

파노라마 촬영은 정중 시상면이 중심에 오도록 두부의 정중선과 촬영기의 정중 지시선을 일치시키고, FH평면이 바닥과 평행이 되게 한 상태에서 디지털 엑스레이 촬영 장치(Planmeca Proline XC with Dimax3 digital system, Planmeca OY, Finland)를 파노라마 촬영 모드로 설정하고, 관전압 68 kVp, 관전류 8 mA 등의 노출 조건을 표준화하여 촬영하였다.

CBCT 촬영은 환자의 두부는 FH평면이 촬영실

Table 1. Distribution of gender and age in this study

Sex	Number	Average age (range)
Male	19	25.8 years (15.3 - 49.4)
Female	87	30.0 years (12.4 - 72.0)
Total	106	29.3 years (12.4 - 72.0)

바닥에 평행하도록 위치시키고, 두부 고정 장치를 이용하여 고정시켰다. CBCT (DCT-90-P, Implagraphy, Vatech, Seoul, Korea)의 CT촬영 모드를 이용하여 관전압 85 kVp, 관전류 5 mA의 노출 조건으로 설정하였다.

과두의 관절면 변화 판독 및 분류

구강 내과학을 전공한 검사자 2명이 환자의 임상 정보를 모르는 상태에서 영상을 삼차원 영상분석 및 다면 영상 재구성용 EZimplant (Vatech, Seoul, Korea) 프로그램의 재구성을 통해 형성된 시상단면상, 관상단면상, 축상단면상과 3차원 영상으로 각각 평가하였다. 각 관찰자는 프로그램을 통해 영상의 흑화도, 대조도 등을 직접 조절하여 최적화 하여 판독하였다.

파노라마와 CBCT 영상에서 하악 과두를 다음의 6가지로 골변화를 분류하였다 (Fig 1).

- (1) 정상(normal): 하악 과두의 골 변화가 관찰되지 않은 경우
- (2) 편평화(flattening): 하악 과두가 불룩한 모양에서 편평한 형태로 변화되고, 피질골의 연속성이 단절되지 않은 경우
- (3) 골경화(sclerosis): 하악 과두 피질골의 밀도가 증가하거나 해면골의 골소주가 치밀해지고, 골수강이 좁아진 경우
- (4) 골증식체(osteophyte): 하악과두의 경계 부위에

서 골의 외측 성장이 있는 경우

(5) 침식(erosion): 하악 과두의 피질골과 인접 하방 피질골에서 부분적 또는 연속적으로 피질골의 연속성이 단절되어 있거나 피질골의 밀도가 감소된 경우

(6) 비분류(unclassified): 골 변화가 보이지만 분류가 어려운 경우

통계분석

측두 하악 관절 장애 환자의 CBCT 영상과 파노라마 영상 간 두 검사자 각각 및 상호간의 판독 일치여부는 weighted Kappa test 및 generalized McNemar test를 이용하여 검정하였으며, 두 검사자에 의한 민감도 및 특이도의 정확도는 McNemar test를 이용하여 검정하였다.

연구성적

각 검사자의 골변화 판독비율

두 검사자 모두 파노라마보다 CBCT에서 정상으로 판독한 비율이 더 높았으며, 골변화가 있다고 판독한 경우 중 파노라마와 CBCT에서 편평화의 비율이 다른 골변화보다 높았다. 212개 관절에서 여러 가지 골변화가 동시에 나타난 것으로 복잡진단(complex)된 경우는 파노라마에서 검사자에 따라

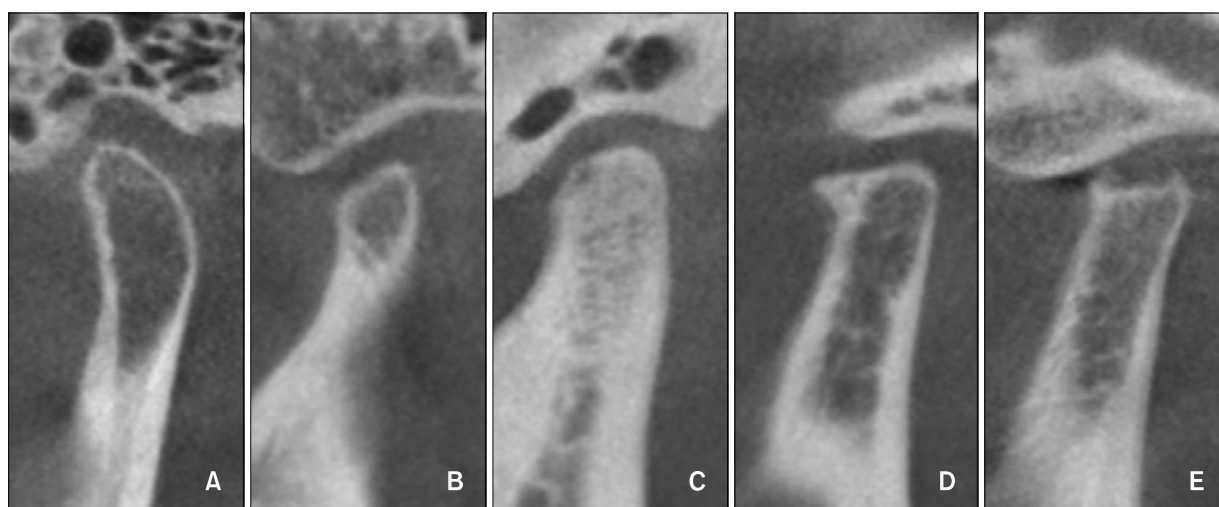


Fig 1. Different type of condylar shapes in cone beam computed tomography sagittal imaging (A, Normal; B, flattening; C, sclerosis; D, osteophyte; E, erosion).

Table 2. Comparison of diagnoses of temporomandibular joint disorders between observers A and B

Bony change of condyle	Panorama		Cone beam computed tomography	
	A	B	A	B
Normal (N)	75 (35.4%)	75 (35.4%)	93 (43.9%)	91 (42.9%)
Flattening (F)	97 (45.8%)	93 (43.9%)	42 (19.8%)	38 (17.9%)
Osteophyte (O)	2 (0.9%)	2 (0.9%)	6 (2.8%)	3 (1.4%)
Erosion (E)	7 (3.3%)	11 (5.2%)	15 (7.1%)	19 (9.0%)
Sclerosis (S)	8 (3.8%)	4 (1.9%)	0 (0.0%)	2 (0.9%)
Unclassified (U)	4 (1.9%)	4 (1.9%)	2 (0.9%)	2 (0.9%)
Complex*	19 (9.0%)	23 (10.8%)	54 (25.5%)	57 (26.9%)
Total	212 (100.0%)	212 (100.0%)	212 (100.0%)	212 (100.0%)

*Type of condyle that has multiple bony changes at the same time.

Table 3. Detailed diagnoses of complex groups between observer A and B

Bony change of condyle	Panorama		Cone beam computed tomography	
	A	B	A	B
F • E	18	20	32	25
F • E • S	0	0	0	2
F • E • U	0	0	1	1
F • O	1	0	12	7
F • O • E	0	1	3	4
F • O • E • S	0	0	1	1
F • O • S	0	1	1	2
F • S	0	0	1	6
F • S • U	0	0	2	1
F • U	0	1	0	1
O • E	0	0	1	6
O • S	0	0	0	1
Total	19	23	54	57

F, Flattening; O, osteophyte; E, erosion; S, sclerosis; U, unclassified.

212개 관절 중에 19, 23개로 9.0, 10.9%였으며 CBCT에서는 이보다 많은 54, 57개로 25.5, 26.9%였다 (Tables 2 and 3).

각 검사자의 민감도(Sensitivity)와 특이도(Specificity) (Tables 4 and 5)

단층 촬영이 골격의 변화를 표현하는데 파노라마 사진보다 더 높은 진단학적 정확성을 지닌다고 보고되고 있으므로 민감도와 특이도 평가 시 CBCT 영상을 gold standard로 하였다.²⁴

민감도는 비정상을 비정상으로 진단할 수 있는 정도를 말하는 것으로, CBCT 영상에 대한 파노라마 영상의 A 검사자의 민감도는 199개 관절 중 98개의 관절로 82.4%, B 검사자에서는 121개 관절 중 102개로 84.3%로 나타났다.

특이도는 정상을 정상으로 진단할 수 있는 정도를 말하는 것으로, CBCT 영상에 대한 파노라마 영상의 A 검사자의 특이도는 93개 관절 중 54개로 58.1%, B 검사자의 특이도는 91개 관절 중 56개로 61.5%로 나타났다.

McNemar 검정 결과 두 검사자 모두 CBCT 영상과 파노라마 영상 간의 판독이 동일하지 않았으며 ($p < 0.05$), 두 검사자 간의 판독은 5% 유의수준에서 통계적으로 유의한 차이를 보이지 않았다 ($p = 0.405$).

검사자의 신뢰도(Inter/intra-observer reliability) (Table 6)

파노라마에서 검사자 간 판독의 일치도(inter-observer agreement)는 가중된 카파(weighted kappa)값이 0.714로 통계적으로 유의한 일치도를 보였다 ($p < 0.0001$). CBCT에서 검사자 간 판독의 일치도는

Table 4. Diagnosis rates of abnormality of mandibular condyle according to observers

		Cone beam computed tomography					
		Observer A			Observer B		
		Abnormal	Normal	Total	Abnormal	Normal	Total
Panorama	Abnormal	98	39	137	102	35	137
	Normal	21	54	75	19	56	75
	Total	119	93	212	121	91	212
McNemar test	<i>p</i> value	0.027			0.040		

Table 5. Diagnosis agreement rates of abnormality of mandibular condyle between panorama and CBCT images

		Observer B		
		Abnormal	Normal	Total
Observer A	Abnormal	137	15	152
	Normal	21	39	60
	Total	158	54	212
McNemar test	<i>p</i> value	0.405		

Table 6. Statistical values regarding diagnostic agreement of observers

Diagnosis		Generalized McNemar test	Weighted kappa value	<i>p</i> value
Interobserver	Between panoramic images	0.992	0.714	< 0.001
	Between CBCT images	1	0.727	
Intraobserver	Between panoramic and CBCT image from observer A	2E-04*	0.328	
	Between panoramic and CBCT image from observer B	0.279	0.311	

**p* < 0.05.

가중된 카파(weighted kappa)값이 0.727로 통계적으로 유의한 일치도를 보였다 ($p < 0.0001$). 파노라마와 CBCT의 검사자 간 판독은 generalized McNemar 검정 결과 모두 유의한 차이를 보이지 않았다 ($p > 0.05$).

검사자 A의 파노라마와 CBCT의 판독은 generalized McNemar 검정 결과 ($p < 0.05$)와 가중된 카파값이 0.328로 서로 유의하게 다른 것으로 나타났다. 그러나 검사자 B의 경우 generalized McNemar 검정에서는 유의한 차이가 없는 것으로 ($p > 0.05$), 가중된 카파값은 0.311로 차이가 있는 것으로 상반되게 나타났다.

고찰

턱관절증이란 턱관절, 저작근의 동통, 관절 잡음, 개구 장애 또는 턱 운동 이상을 주요 증상으로 하는 만성 질환의 총괄적인 진단명이다. 이는 저작근 장애, 관절낭·인대장애, 관절원판 장애, 골관절염의 4가지로 분류된다. 이 중 골관절염은 퇴행성 병변이 주요 징후로 골 변화 및 주위 구조물들의 기능 이상 및 증상이 나타나게 되며 영상 진단을 통해 하악 과두 또는 하악 관절 구조체의 경조직인 골형태의 이상 유무를 확인할 수 있다.²⁵

성공적인 교정치료는 하악 과두와 측두 하악 관절이 다양한 교정치료에 대해 정상적으로 반응한다는 가설에 기초한다. 정상적인 측두 하악 관절은 교

정력에 대해 일정하게 바람직한 반응을 보일 수 있으나, 구조적으로 손상된 관절은 바람직하지 않은 방향으로 반응할 수 있다. 따라서, 교정의는 바람직하지 않은 반응을 야기할 수 있는 요소들을 알아야 한다. 골관절염과 같은 경우 측두 하악 관절의 적응력이 변화되었기 때문에 교정력에 대해 측두 하악 관절에서 비정상적인 반응이 나타날 수 있다.^{26,27} 때때로 측두 하악 관절의 골 변화가 존재하는 환자에서도 뚜렷한 임상적 증상을 호소하지 않는 경우도 있다. 특히 성인 교정 환자는 나이가 들면서 적응 및 치유 능력이 감소하기 때문에 측두 하악 관절에서 증상이 나타나는 것을 예측하기 어렵다. 따라서 이미 존재하고 있는 퇴행성 측두 하악 관절 질환과 연관된 증상이 교정 치료 중 혹은 교정 치료 후에 나타난다면 교정 치료의 결과로 잘못 이해될 수 있다. 이런 점에서 교정의가 교정 치료 이전에 파노라마 사진과 같은 전통적인 교정 자료를 통해 잠재적인 측두 하악 관절 장애를 가지고 있는 환자를 판별하는 것은 매우 유용하다.

측두 하악 관절 장애의 정확한 영상의학적 평가를 위해서는 하악 과두의 장축에 대한 여러 평면의 단면 영상들이 필요하며,²⁸ 이들 영상을 통해 하악 과두와 관절 융기의 미세한 골 변화 등을 관찰할 수 있다. 본 연구에서는 단면 영상 촬영 장치인 CBCT의 영상과 비교해서, 측두 하악 관절 부위의 골격성 변화를 평가할 때 교정 임상에서 흔히 사용되는 파노라마 영상의 유용성과 한계성을 알아보려고 하였다.

본 연구에서는 측두 하악 관절의 골관절염 증상으로 내원한 환자를 대상으로 임상 검사와 파노라마 촬영을 하였으며, 환자의 동의 후 CBCT 영상을 촬영하였다. CBCT로 촬영된 영상은 두께 1 mm 간격으로 시상주사(sagittal plan), 관상주사(coronal plan), 축상주사(axial plan)를 이용한 영상으로 관절의 형태를 관찰하였다. 전산화 단층 영상은 관상주사와 횡단주사를 이용하는데, 이는 시상주사가 하악 과두의 위치에 대한 좋은 정보를 제공하는 반면, 관상주사는 하악 과두의 골성 요소 평가에 좋은 상을 제공하기 때문이다. 여러 연구들에서 CT가 실제 해부학적 구조물을 잘 나타낼 수 있으며, CBCT가 이러한 CT에 대하여 충분히 비교할 만하다고 하였다.^{21,22} 이에 경조직의 관찰에서 CBCT의 영상이 gold standard로서의 역할이 가능하며 일반 CT에 비해 방사선조사량 및 조사시간에서 이득이 있다.^{19,21,22}

본 연구에서 검사자 간 판독의 일치도를 평가하였을 때 가중된 카파 값이 파노라마 영상에서 0.714, CBCT 영상에서 0.727로 두 영상 모두에서 검사자 간에 높은 신뢰도를 보였다. 이는 한 병원에서 지속적인 진료를 통한 두 검사자의 협진에도 영향이 있었을 것으로 추측이 되며, 같은 환자의 영상으로 외부 검사자를 통한 판독 결과의 비교도 필요하리라 생각된다.

방사선학적으로 하악 과두에서 관찰되는 골 변화상은 편평화, 골경화, 골증식체, 침식 등이 보고되고 있다.² 본 연구에서 측두 하악 관절의 골관절염 증상을 보이는 환자의 관절 형태는 검사자별로 CBCT에서 각각 43.9%, 42.9%가 정상으로 나타났다 (Table 2). 형태 이상을 보이는 관절에서 가장 많은 비율로 편평화가 나타났으며 여러 가지 형태 변화를 동시에 보이는 관절이 전체의 25.5, 26.9%를 차지하였다. 복잡진단된 관절은 파노라마보다 CBCT를 사용하였을 때 더 많이 나타났으며 침식, 골증식체, 골경화의 경우 골 변화가 단독으로 일어나기 보다 편평화 등과 복합적으로 일어나는 경향이 있었다 (Table 3). 각각의 골변화상에 대해 Lindvall 등²⁹은 골경화와 침식이 똑같은 중요성을 갖는다고 주장했지만, Akerman 등³⁰과 Cholitgul 등³¹은 인체 해부를 통한 연구에서 하악 과두에서 침식이 골경화보다는 관절 연조직 병소와 더 밀접한 관련이 있다고 보고하였고 하악 과두의 편평화, 골증식체 등은 관절 연조직이 정상일 때도 방사선학적으로 관찰될 수 있다고 하였다. 침식은 다른 골 변화와 함께 발생하기 쉽고 이는 파노라마보다 CBCT를 이용하였을 때 정확한 진단이 가능하므로 의심되는 경우 CBCT 촬영으로 확인하는 것이 필요하다.

Hintze 등³²은 TMJ 형태적 변화를 파노라마, scanography, cross-sectional tomography와 비교한 연구에서 하악 과두, 하악 과두 와, 관절 결절을 관찰시 하악 과두의 형태적인 변화를 알아내는 것에는 세 가지 방식에서 차이가 없다고 하였다. 즉, 파노라마 영상이 CBCT 영상에 비해 과두 부분의 정확한 골 변화를 진단할 수 없으나 이는 다른 기본 촬영법 역시 마찬가지로 제한적이다. 또한 Nah³³는 파노라마 연구에서 측두 하악 장애에 이완된 경우 정상인에 비해 통계적으로 과두 돌기와 하악지, 관상 돌기 등과 같은 하악의 모양 및 길이가 차이를 보인다고 하였다. 비록 본 연구에서 파노라마 영상과 CBCT의 영상 진단의 비교 시 5% 유의수준에서 통계적으로 유의한 차이를 보여 두 영상의 판독이 동일하지 않

음을 나타내었으나, CBCT 영상에 대한 파노라마 영상의 민감도가 두 명의 검사자에서 각각 82.4, 84.3%로 나타나 상대적으로 높은 민감도를 보였다. 이는 파노라마 방사선사진이 하악 과두 골변화의 유무를 판별하는데 교정 영역에서 일차적인 진단 수단으로 임상적으로 유용하게 사용될 수 있음을 보여준다.

그러나 파노라마 영상에서 과두는 방사선 조사 방향의 영향으로 그 모양과 위치가 실제와 달리 왜곡되기 때문에 파노라마 영상은 골변화의 유무에 대한 일차적 확인을 위해 사용되어야 하며, 위음성(false negative)이 나타날 수 있으므로 파노라마 방사선 사진 상에서 특기할 만한 병소가 보이지 않는다고 해서 골변화가 없는 것으로 간주하면 안 된다.³⁴ 본 연구에서도 파노라마 영상은 CBCT 영상에 비해 검사자 각각에서 58.1%와 61.5%의 비교적 낮은 특이도를 보여 상대적으로 높은 위음성을 보였다. 또한 검사자 각각의 파노라마와 CBCT 영상을 비교하였을 때 A 검사자의 경우 통계적으로 유의한 차이를 보였지만, B 검사자의 경우는 두 가지 통계적 분석법이 상반된 결과를 나타내어 민감도가 더 높은 검사자의 경우는 파노라마 영상에서의 진단이 어느 정도 정확할 수 있다고 판단된다 (Table 6).

교정 환자 진료시에 자주 사용하는 파노라마 영상으로 측두 하악 관절의 골 변화를 파악할 수 있다면, 교정 치료 중에 혹시 일어날지도 모를 여러 가지 문제를 미리 예방하거나, 대처할 수 있을 것이다. 본 연구에서 민감도가 높은 것은 술자의 숙련도가 영향을 미쳤으리라 생각되며 교정과 의사의 파노라마 영상 판독 능력을 키우는 것도 중요한 문제이다. 그리고 본 연구의 대상자는 측두 하악 관절의 이상을 주소로 치과 의원에 내원한 환자로 그 수와 비율이 교정 치료를 위해 내원하는 환자에서와 다를 수 있다. 따라서 이후의 연구에서는 교정을 위해 내원한 환자군에서 CBCT의 단면과 3차원 영상을 통한 실제 해부학적 구조와 임상적 증상, 파노라마 영상 등의 방사선학적 진단을 서로 비교하여 측두 하악 관절의 골 변화 양상과 증상 등을 연구하는 것도 의미 있으리라 생각된다.

결론

2008년 6월부터 2008년 11월까지 서울의 한 치과 의원, 측두 하악 관절/구강 안면 통증 클리닉에 내원한 환자 중 관절 부위의 통증, 염발음, 전치부 개

교합의 진행, 안모 변화 등의 측두 하악 장애와 관련된 증상을 호소한 환자 106명, 212개의 관절을 대상으로 파노라마와 cone beam형 전산화 단층 촬영장치(CBCT)로 촬영을 실시하여 다음과 같은 결과를 얻었다.

1. 검사자 간 신뢰도에서 파노라마(weighted kappa: 0.7139), CBCT (weighted kappa: 0.7266) 각각에서 영상 진단 일치도가 높았다.
2. CBCT 영상에 대한 파노라마 영상의 A 검사자의 민감도는 82.35%, 특이도는 58.06%가 나왔으며, B 검사자의 민감도는 84.30%, 특이도는 61.54%였다.
3. 파노라마 영상과 CBCT영상이 5% 유의수준에서 두 영상 간 판독이 A, B 검사자 모두 동일하지 않았다 ($p = 0.027, 0.040$).

본 연구의 결과는 CBCT와 비교할 때 파노라마 영상으로 80% 정도의 민감도로 골변화를 파악할 수 있어 파노라마 영상은 교정 환자에서 측두 하악 관절의 장애 여부를 판단하는데 일차적인 진단 수단으로 유용하게 이용될 수 있다는 것을 보여주었다. 임상 검사와 파노라마 영상에서 의심이 갈 때 CBCT를 사용하면 측두 하악 관절의 증상에 대해 더욱 정밀한 진단이 될 수 있을 것으로 기대된다.

참고문헌

1. Graber TM, Vanasdall RL. Orthodontics: current principles and techniques. St. Louis: Mosby; 1994. p. 41-2.
2. Okeson JP. Management of temporomandibular disorders and occlusion. St. Louis: Mosby; 2008. p. 274-5, 284-5, 322-4.
3. Israel HA, Diamond BE, Saed-Nejad F, Ratcliffe A. Correlation between arthroscopic diagnosis of osteoarthritis and synovitis of the human temporomandibular joint and keratan sulfate levels in the synovial fluid. J Oral Maxillofac Surg 1997;55: 210-7.
4. Stegenga B, de Bont LG, Boering G. Osteoarthritis as the cause of craniomandibular pain and dysfunction: a unifying concept. J Oral Maxillofac Surg 1989;47:249-56.
5. Kim KA, Koh KJ. Radiographic study of bony changes of the mandibular condyle. Korean J Oral Maxillofac Radiol 2000;30: 23-32.
6. Goaz PW, White SC. Oral radiology: principles and interpretation. St. Louis: Mosby; 1994. p. 499.
7. An SY, An CH, Choi KS. Efficacy of panoramic radiography as a screening procedure in dental examination compared with clinical evaluation. Korean J Oral Maxillofac Radiol 2007;37: 83-6.
8. Habets LL, Bezuur JN, Jimenez Lopez V, Hansson TL. The OPG: an aid in TMJ diagnostics. III. A comparison between

- lateral tomography and dental rotational panoramic radiography (Orthopantomography). *J Oral Rehabil* 1989;16:401-6.
9. Habets LL, Bezuur JN, Naeiji M, Hansson TL. The Orthopantomogram, an aid in diagnosis of temporomandibular joint problems. II. The vertical symmetry. *J Oral Rehabil* 1988;15:465-71.
 10. Mongini F. The importance of radiography in the diagnosis of TMJ dysfunctions. A comparative evaluation of transcranial radiographs and serial tomography. *J Prosthet Dent* 1981;45:186-98.
 11. Larheim TA, Johannessen S, Tveito L. Abnormalities of the temporomandibular joint in adults with rheumatic disease. A comparison of panoramic, transcranial and transpharyngeal radiography with tomography. *Dentomaxillofac Radiol* 1988;17:109-13.
 12. Könönen M. Subjective symptoms from the stomatognathic system in patients with psoriatic arthritis. *Acta Odontol Scand* 1986;44:377-83.
 13. Bush FM, Harrington WG, Harkins SW. Interexaminer comparison of bone scintigraphy and panoramic radiography of temporomandibular joints: correlation with signs and symptoms. *J Prosthet Dent* 1992;67:246-51.
 14. Ruf S, Pancherz H. Is orthopantomography reliable for TMJ diagnosis? An experimental study on a dry skull. *J Orofac Pain* 1995;9:365-74.
 15. Sun MK, Uhm GS, Cho JH, Hwang HS. Use of head posture aligner to improve accuracy of frontal cephalograms generated from cone-beam CT scans. *Korean J Orthod* 2009;39:289-99.
 16. Park SB, Park JH, Jung YH, Jo BH, Kim YI. Correlation between menton deviation and dental compensation in facial asymmetry using cone-beam CT. *Korean J Orthod* 2009;39:300-9.
 17. Lim MY, Lim SH. Comparison of model analysis measurements among plaster model, laser scan digital model, and cone beam CT image. *Korean J Orthod* 2009;39:6-17.
 18. Kang JY, Lim SH, Kim KW. The reliability of the cephalogram generated from cone-beam CT. *Korean J Orthod* 2007;37:391-9.
 19. Tsiklakis K, Syriopoulos K, Stamatakis HC. Radiographic examination of the temporomandibular joint using cone beam computed tomography. *Dentomaxillofac Radiol* 2004;33:196-201.
 20. Honda K, Larheim TA, Maruhashi K, Matsumoto K, Iwai K. Osseous abnormalities of the mandibular condyle: diagnostic reliability of cone beam computed tomography compared with helical computed tomography based on an autopsy material. *Dentomaxillofac Radiol* 2006;35:152-7.
 21. Liang X, Jacobs R, Hassan B, Li L, Pauwels R, Corpas L, et al. A comparative evaluation of Cone Beam Computed Tomography (CBCT) and Multi-Slice CT (MSCT) Part I. On subjective image quality. *Eur J Radiol* 2010;75:265-9.
 22. Liang X, Lambrechts I, Sun Y, Denis K, Hassan B, Li L, et al. A comparative evaluation of Cone Beam Computed Tomography (CBCT) and Multi-Slice CT (MSCT). Part II: On 3D model accuracy. *Eur J Radiol* 2010;75:270-4.
 23. Loubele M, Jacobs R, Maes F, Denis K, White S, Coudyzer W, et al. Image quality vs radiation dose of four cone beam computed tomography scanners. *Dentomaxillofac Radiol* 2008;37:309-18.
 24. Jeon YM, Choi JH, Kim ST, Kwon JS, Ahn HJ. The validity of computed tomography in diagnosis of temporomandibular joint osteoarthritis. *Korean J Oral Med* 2008;33:195-204.
 25. Japanese association of TMJ. Temporomandibular joint disorders. Seoul: DaehanNarae; 2004. p. 8-11.
 26. Stegenga B, de Bont LG, Boering G, van Willigen JD. Tissue responses to degenerative changes in the temporomandibular joint: a review. *J Oral Maxillofac Surg* 1991;49:1079-88.
 27. Axelsson S. Human and experimental osteoarthritis of the temporomandibular joint. Morphological and biochemical studies. *Swed Dent J Suppl* 1993;92:1-45.
 28. Musgrave MT, Westesson PL, Tallents RH, Manzione JV, Katzberg RW. Improved magnetic resonance imaging of the temporomandibular joint by oblique scanning planes. *Oral Surg Oral Med Oral Pathol* 1991;71:525-8.
 29. Lindvall AM, Helkimo E, Hollender L, Carlsson GE. Radiographic examination of the temporomandibular joint. A comparison between radiographic findings and gross and microscopic morphologic observations. *Dentomaxillofac Radiol* 1976;5:24-32.
 30. Akerman S, Kopp S, Rohlin M. Macroscopic and microscopic appearance of radiologic findings in temporomandibular joints from elderly individuals. An autopsy study. *Int J Oral Maxillofac Surg* 1988;17:58-63.
 31. Cholitgul W, Petersson A, Rohlin M, Tanimoto K, Akerman S. Diagnostic outcome and observer performance in sagittal tomography of the temporomandibular joint. *Dentomaxillofac Radiol* 1990;19:1-6.
 32. Hintze H, Wiese M, Wenzel A. Comparison of three radiographic methods for detection of morphological temporomandibular joint changes: panoramic, scanographic and tomographic examination. *Dentomaxillofac Radiol* 2009;38:134-40.
 33. Nah KS. Reproducibility of panoramic radiography in patients. *Korean J Oral Maxillofac Radiol* 2005;35:115-9.
 34. Crow HC, Parks E, Campbell JH, Stucki DS, Daggy J. The utility of panoramic radiography in temporomandibular joint assessment. *Dentomaxillofac Radiol* 2005;34:91-5.

Comparison of bony changes between panoramic radiograph and cone beam computed tomographic images in patients with temporomandibular joint disorders

Dong-Yul Lee, DDS, MSD, PhD,^a Yun-Jung Kim, DDS, MDS, PhD,^b
Yun-Heon Song, DDS, MDS, PhD,^b Nam-Ho Lee, DDS, MSD,^c Yong-Kyu Lim, DDS, MSD, PhD,^a
Sung-Taek Kang, DDS, MSD,^d Sug-Joon Ahn, DDS, MSD, PhD^c

Objective: This study was designed to assess the diagnostic validity of digital panoramic radiographs compared to cone beam computed tomography (CBCT) in patients with temporomandibular joint disorders. **Methods:** Panoramic radiograph and CBCT were taken from a total of 212 joints from 106 subjects. The joints were examined by two dentists and divided into the following six groups: normal, flattening, osteophyte formation, erosion, sclerosis, and unclassified. The sensitivity and specificity of each observer and inter-observer reliability were statistically analyzed. **Results:** The results showed relatively high intra-observer reliability in the diagnosis of both panoramic and CBCT images and the weighted Kappa indices of panoramic and CBCT images were 0.714 and 0.727, respectively. The sensitivities of panoramic images of observer A and B to CBCT images was 82.35% and 84.30%, respectively, while the specificity of observer A and B was 58.06% and 61.54%, respectively. However, guided diagnosis from panoramic and CBCT images were statistically different ($p < 0.05$). **Conclusions:** The present study suggests that the panoramic radiograph could be used as a primary diagnostic device to detect bony changes of temporomandibular joints in clinical orthodontics, because panoramic images showed relatively high sensitivity compared to CBCT images. However, CBCT images may be one of the best choices when a more accurate diagnosis is necessary. (*Korean J Orthod* 2010;40(6):364-372)

Key words: Temporomandibular joint, Bony change, CBCT, Panoramic radiograph

^aProfessor, ^cGraduate Student, ^dClinical Instructor, Department of Orthodontics, Graduate School of Clinical Dentistry, Korea University.

^bPrivate Practice.

^eAssociate Professor, Department of Orthodontics, School of Dentistry, Seoul National University.

Corresponding author: **Sug-Joon Ahn.**

Department of Orthodontics, School of Dentistry, Seoul National University, 28 Yeongeon-dong, Jongno-gu, Seoul 110-768, Korea.

+82 2 2072 2672; e-mail, titoo@snu.ac.kr.

Received April 27, 2010; Last Revision August 8, 2010; Accepted August 11, 2010.