

# 백서의 하악골 전방 재위치 시 하악과두 조직에서의 nitric oxide synthases 발현 양상

김현숙<sup>a</sup> · 김호영<sup>b</sup> · 허성수<sup>c</sup> · 강경화<sup>d</sup> · 김상철<sup>e</sup>

성장기 아동의 하악과두 조직에서의 골개조 과정은 연골세포, 조골세포, 파골세포가 연관되며 nitric oxide synthase (NOS)가 중요한 매개자의 하나로 작용할 것으로 생각되나 기능성 악정형술을 이용해 하악골을 전방유도시켰을 때 하악과두에서의 골개조와 NOS의 발현에 대해서는 아직 자세히 연구되어 있지 않다. 본 연구는 하악골을 기능적으로 전방위치시켰을 때 하악과두 조직의 조직학적 변화양상에 대해 살펴보고 NOS의 발현 정도를 조사하여 상관관계를 알아보고자 하였다. 35일령의 24마리의 Sprague-Dawley 백서를 3군으로 나누었고 각 군에 있어서 5마리는 실험군으로, 3마리는 대조군으로 나누었다. 실험군은 하악골 전방유도장치를 24시간 장착한 후 3, 14, 30일에 희생하였으며 조직절편은 시상면에 평행하게 절단하였고 NOS<sub>2</sub>와 NOS<sub>3</sub>의 조직면역염색을 통해 다음과 같은 결과를 얻었다. 대조군 간에는 조직학적인 변화와 NOS의 발현 변화가 뚜렷이 관찰되지는 않았으며 실험기간에 따른 조직학적 변화는 실험 14일군에서 가장 많은 신생골 형성과 조골세포 활성을 보였으며, 실험 30일군에서는 감소하는 양상으로 나타났다. 또한 모든 실험군에서 대조군에 비해 NOS<sub>2</sub>와 NOS<sub>3</sub>의 발현이 많이 나타났으며 실험기간에 따른 비교 시 NOS<sub>2</sub>와 NOS<sub>3</sub>의 발현은 실험 14일군에서 가장 많이 나타났으며 실험 30일군에서는 감소하는 양상으로 나타났다. 전체 실험군과 대조군에서 NOS<sub>2</sub>의 발현은 NOS<sub>3</sub>의 발현보다 많이 나타났고 NOS<sub>2</sub>는 실험군 과두의 비대연골, 연골하골에서 주로 발현되었다. NOS<sub>3</sub>는 실험군 과두의 골수와 모세혈관에서 주로 발현되었다. 따라서 하악과두 내의 NOS<sub>2</sub>와 NOS<sub>3</sub>의 발현조절이 하악과두 조직의 골개조에 관여함을 시사한다. (대치교정지 2010;40(4):239-249)

**주요 단어:** 하악과두 조직, 골개조, 기능성 악정형술, 조직학

## 서론

하악골 전방유도장치는 성장기 아동의 골격성 II 급 부조화의 개선을 위한 치료법의 하나로 오랫동안 사용되어 왔으며 하악과두와 하악와의 해부학적, 기능적 재위치에 의해 하악골의 성장을 유도한다고 알려졌다.<sup>1,2</sup>

하악골 전방유도장치에 대한 측두하악관절조직의 반응은 하악와의 골개조에 주로 기인한다는 주

장이 있으며<sup>3,4</sup> 또한 자기공명영상을 이용한 Ruf와 Pancherz<sup>1</sup>의 최근 연구에 의하면 과두성장과 하악와 골개조의 연합에 의한 것이라고도 하지만 주로 하악과두의 성장 증대에 의한 것이라는 견해가 많다.<sup>5,6</sup>

오랜 관심과 많은 연구에도 불구하고 하악골 전방재위치에 따른 하악과두 조직 반응의 정확한 기전은 밝혀지지 않고 있는데 하악골 전방유도장치에 대한 하악과두 조직의 반응을 밝히기 위해서는 세포수준 혹은 분자생물학적 수준에서의 연구가 필요하다.

외부의 기계적 자극에 의해서 골이 개조되는 과정은 여러 단계를 거치는 것으로 알려져 있는데 외부적 자극요소를 세포수준의 신호로 전환하는 과정, 응력분포를 파악하기 위한 세포간의 정보의 공유, 후속의 골개조를 유도할 수 있도록 하는 세포간의 자극, 혹은 공조 등의 과정이 포함된다.<sup>7</sup> 외부의

<sup>a</sup>개원의.

<sup>b</sup>대학원생, <sup>c</sup>전공의, <sup>d</sup>부교수, <sup>e</sup>교수, 원광대학교 치과대학 치과교정학교실.

교신저자: 김상철.

전북 익산시 신용동 344-2 원광대학교 치과대학 치과교정학교실.

063-859-2960; e-mail, sangkim@wku.ac.kr.

원고접수일: 2009년 9월 29일 / 원고최종수정일: 2010년 2월 27일 /

원고채택일: 2010년 3월 3일.

DOI: 10.4041/kjod.2010.40.4.239

기계적 자극은 세포질 내 자유칼슘농도 변화와 prostaglandin 형성과정을 통해 내부 자극으로 전환된다고 알려져 있으며<sup>8,9</sup> 혈관 내피세포에서 맥박성 전단 자극이 prostaglandin I<sub>2</sub>,<sup>10</sup> prostaglandin E<sub>2</sub>,<sup>11</sup> nitric oxide (NO)<sup>12</sup>를 형성케 한다고 보고되고 있다.

NO는 1772년에 처음 발견된 매우 반응성이 높은 기체로 신경 전달, 면역, 혈류, 염증 반응, 세포 자살, 골 재형성 등에 다각도로 관련되는 것으로 알려졌다.<sup>13,14</sup> NO 억제제를 처리한 쥐의 척추<sup>15</sup>와 대퇴골<sup>16</sup>을 이용한 실험에서 기계적 자극에 의한 골형성 반응을 볼 수 없음이 밝혀짐에 따라 골개조과정에 있어서 NO의 중요성이 대두되었다.

Nitric oxide synthase (NOS)는 L-arginine으로부터 NO를 형성하는 효소이며<sup>16</sup> 생체 내에는 3가지 형태의 NOS가 존재하는데 뇌 조직에는 neuronal form (nNOS, NOS<sub>1</sub>), 혈관내피세포에는 endothelial form (eNOS, NOS<sub>3</sub>), 대식세포에는 inducible form (iNOS, NOS<sub>2</sub>)이 NO를 생성케 한다.<sup>17,18</sup> NOS<sub>3</sub>와 NOS<sub>1</sub>는 NOS<sub>2</sub>에 비해 상대적으로 소량 존재하나 생체 내에서 지속적으로 형성되며 세포 내의 Ca<sup>++</sup>농도에 비례하여 생성된다. NOS<sub>3</sub>는 endothelium derived relaxation factor (EDRF)로 알려져 있는데 혈관의 평활근을 확장시키고 혈소판 기능을 조절한다.<sup>19</sup> NOS<sub>3</sub>는 강력한 혈관신생물질인 vascular endothelial growth factor (VEGF)의 기능을 매개하는 것으로 알려졌으며 VEGF 또한 NOS<sub>3</sub>를 활성화시킨다.<sup>20</sup> 측두하악 관절조직의 골개조과정에서 신생 혈류 생성이 매우 중요하며 최근 들어 하악골 전방위 시의 하악과두 조직에서의 VEGF 발현에 대한 연구가 많이 이루어지고 있는데,<sup>21-24</sup> NOS<sub>3</sub>가 중간 매개체로 작용하여 하악과두 조직의 골개조에 중요한 역할을 할 것으로 생각된다.

NOS<sub>2</sub>는 염증, 방어, 회복 등의 생리작용에 관여하여 interferon- $\gamma$  (IFN- $\gamma$ ), tumor necrosis factor- $\alpha$  (TNF- $\alpha$ ), interleukine-1 $\beta$  (IL-1 $\beta$ ) 등의 cytokine 및 bacterial lipopolysaccharide의 자극으로 유전자가 전사활성 되어서 대량 생성된다. NOS<sub>2</sub>는 백혈구나 간세포에서 많이 생성되지만 거의 모든 체세포에서 생성될 수 있고<sup>25,26</sup> 생성된 NOS<sub>2</sub>는 조직에 따라 다양한 생리작용을 나타내게 된다. 골조직에서 NOS<sub>2</sub>에 의해 생성되는 NO는 조골세포와 파골세포의 활성화에 깊이 관여한다고 알려져 있으며, 골개조과정에서의 NOS<sub>2</sub>의 역할에 대한 여러 연구가 진행 중이다.

연골세포, 조골세포, 파골세포가 밀접하게 관련

된 하악과두 조직의 골개조 과정에서 NO는 다각도로 관여하고 있을 것으로 간주된다. 또한 경골의 해면골 등의 골조직에서의 NOS에 대한 많은 연구가 있지만<sup>12,27</sup> 하악골 전방재위치 시 하악과두 조직의 골개조에 미치는 NOS의 영향에 대해서는 알려진 바가 없다.

본 연구는 하악골 전방유도장치를 이용한 하악골 성장촉진 치료과정 중에 하악과두 조직에서의 NOS의 발현을 조사하고 조직학적 변화양상과의 연관성을 밝힘으로써 악정형치료에 있어서의 효율성 조절이 가능한지를 알아보고자 하였다.

## 연구방법

### 연구재료

체중 100 g 정도의 35일령 Sprague-Dawley계 암컷 백서 24마리를 사용하였다. 이들을 실험기간에 따라 3일군, 14일군, 30일군으로 분류하였으며 각 군에 있어서 5마리는 실험군으로, 3마리는 대조군으로 구성하였다.

실험군은 하악골 전방유도장치를 장착시켰으며 대조군은 장치를 장착하지 않고 동일한 사료, 동일한 환경조건에서 사육하였다.

### 연구방법

#### 하악골 전방유도장치 제작 및 장착

하악골 전방유도장치는 절단교합이 될 정도로 하악을 전방 재위치시킨 후 polymethyl methacrylate를 사용하여 제작하였으며 치아용 glass ionomer 시멘트를 사용하여 상악전치에 부착하였다 (Figs 1 and 2). 하악전치에 의한 장치의 마모를 줄이기 위해 장치는 하악전치 설면의 치경부에만 닿도록 제작하여 장착하였으며 각각 3, 14, 30일에 희생시켰다.

#### 조직 표본 제작 및 염색

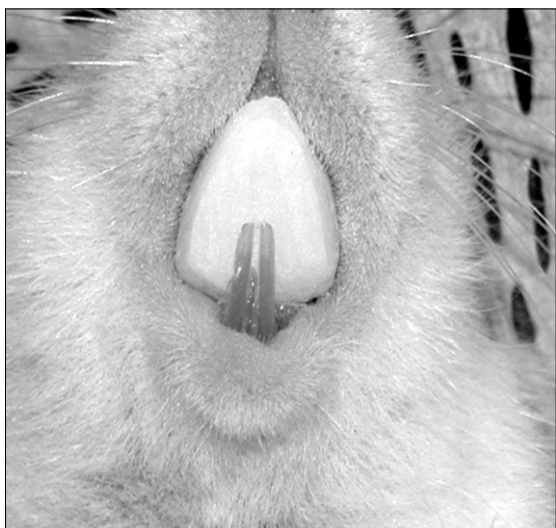
실험동물을 희생시킨 후 두부를 3일간 4% paraformaldehyde에 고정한 후 시상면으로 이분한 후 통상적인 방법에 따른 탈회와 탈수 및 함수를 통해 조직표본을 제작하였다. 각 군에서 2마리 이상의 조직표본을 검경하였으며 한 쪽 과두는 일반 조직 염색을 다른 쪽 과두는 면역 조직 화학 염색을 하였다.

## 일반 조직염색

조직학적 변화와 신생골의 합성을 확인하기 위해 절편을 hematoxyline과 eosin으로 염색 후 검경하였다.

## 면역 조직 화학 염색

Labelled streptavidine biotin (LSAB kit, Dako, CA, USA)를 이용하였는데 일차항체는 NOS<sub>2</sub>, NOS<sub>3</sub> (Santa Cruz, Arizona, USA)를 이용하였고 발색은 amino-



**Fig 1.** Bite-jumping appliance in place for anterior forward movement.

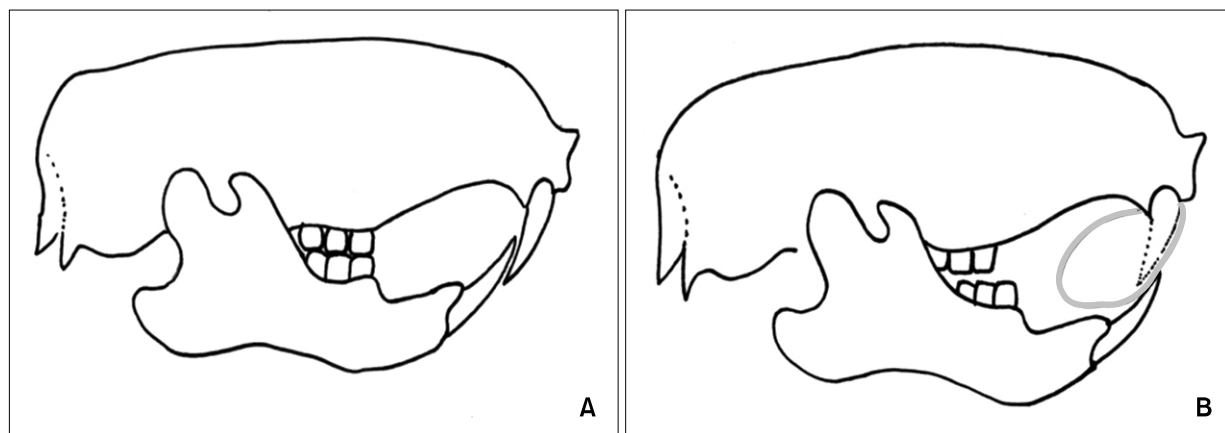
ethyl carbazole (AEC, Zymed, USA)을 이용하였다. 파라핀 절편을 탈파라핀화 및 수화시킨 후 일차항체인 NOS<sub>2</sub>와 NOS<sub>3</sub>는 1/80로 희석해 90분간, 이차항체(anti-mouse IgG, Vector Lab., CA, USA)를 20분간 반응시켰다. Streptavidine alkaline phosphatase로 20분간 처리한 후 aminoethyl carbazole로 발색시킨 후 Harrison hematoxilin으로 대조 염색하여 glycerin으로 도포 후 검경하였다. 음성대조군은 일차항체 대신 생리식염수를 사용한 후 동일한 방법으로 염색하였다.

분포양상을 알아보기 위해 각 부위를 저배율로 관찰하여 염색양상이 미만성인가 혹은 특정부위에 국한된 것인가를 판별하고 고배율로 세포의 어느 부위가 양성으로 나타나는지를 관찰하였다. 반정량적 분석을 위하여 저배율에서 염색의 강도가 비교적 강한 부위를 선택하여 염색 정도를 - (음성)에서 ± (경미), + (약양성), ++ (중양성)까지 4단계로 구분하였다.

## 연구성적

### 조직학적 변화

대조 3일군의 하악과두의 관절면의 가장 바깥쪽에는 섬유관절층(fibrous articular zone)이 위치하는데 이 층은 섬유성 결체조직으로 구성되어 있고 과두의 관절면을 피개하고 있다. 그 하부에는 증식층(proliferative zone)이 위치하는데, 정지상태이거나 하악과두 장축방향으로 분열증식된 상태의 난원형



**Fig 2.** Diagram of the mode of action of the bite-jumping appliance. Gray circle indicates the bite-jumping appliance. A, Normal position; B, forward position.

핵을 갖는 연골세포로 구성되어 있다. 증식층 하부에는 비대 연골층(hypertrophic zone)이 있고 비대연골층 아래로 연골기질이 석회화되어 나타나는 연골 석회층(zone of cartilage calcification)과 왕성한 연골내 골화가 진행 중인 연골하골(subchondral bone)이 위치하고 있다 (Fig 3A).

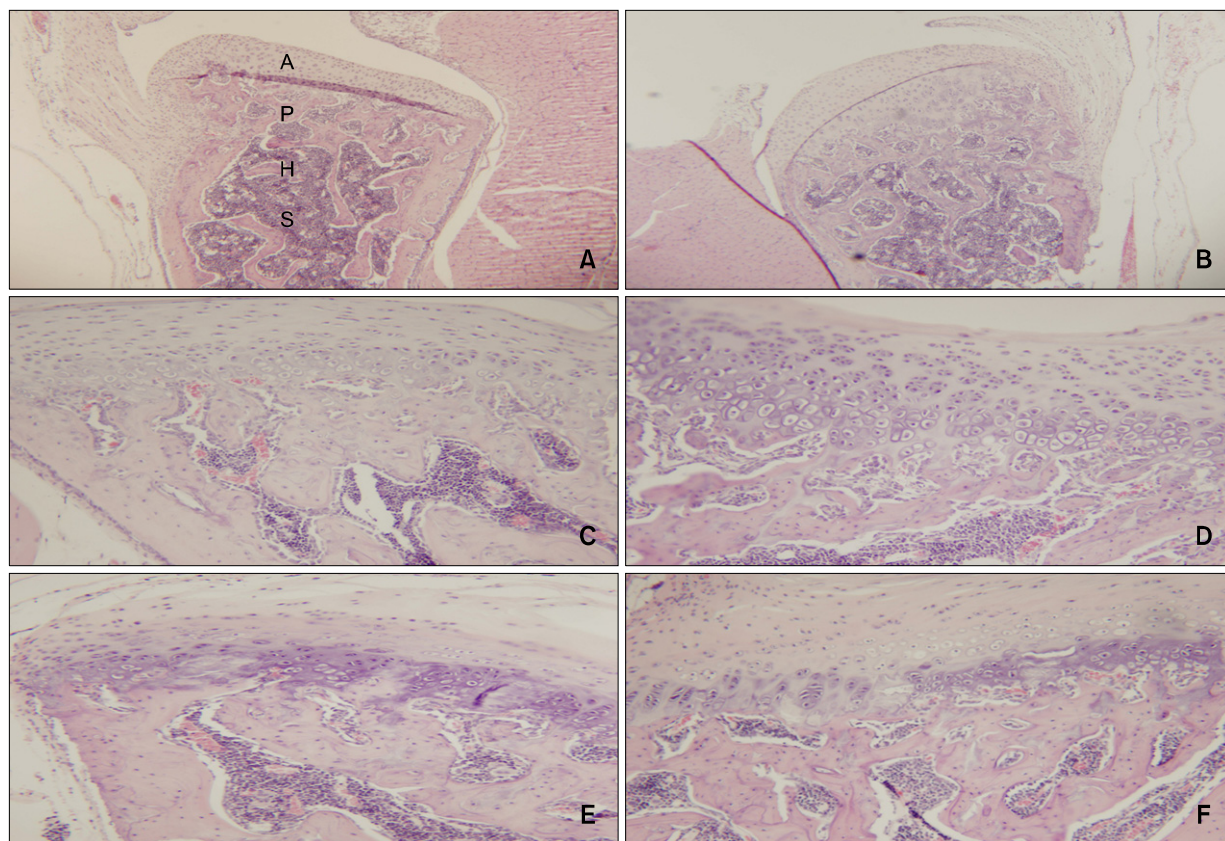
실험 3일군에서 과두의 관절면은 매끈한 형태를 보이는데 큰 조직학적 변화를 보이지 않았다. 섬유관절층에서는 약간의 변화가 나타나 관절층의 두께가 약간 증가된 양상으로 나타났지만, 비대층과 증식층에서는 조직학적 변화를 보이지 않았으며 비대층과 증식층의 비율 역시 대조군과 유사하였다. 연골하골에 있어서도 큰 변화가 없었으며 연골하골내의 조골세포와 파골세포의 활성화도 큰 변화가 없

었다 (Fig 3B). 대조 14일군의 하악과두는 대조 3일군과 비슷한 양상을 보이며 특이변화가 없었다 (Fig 3C).

실험 14일군에서부터 하악과두에 특이변화가 관찰되기 시작하였다. 관절면의 변성은 관찰되지 않았지만 관절면의 두께가 감소되어 나타났다. 또한 전체적인 관절연골 두께는 감소한 반면 증식대는 현저히 증가되어 나타났다. 연골하골의 변성은 관찰되지 않았다 (Fig 3D).

대조 30일군의 하악과두는 다른 대조군과 차이가 없었다 (Fig 3E).

실험 30일군은 실험 3일군과 유사한 조직학적 양상을 보였는데 과두내의 변화가 관절 섬유층만 약간 증가될 뿐 비대층, 증식층, 연골하골의 변화는



**Fig 3.** Comparison of histologic changes in the condyle between the control group and experimental groups according to the appliance wearing time (H&E stain, × 40). **A**, Control group - 3rd day with control condyle showing fibrous articular (A), proliferative (P), hypertrophic cartilage (H) zone and subchondral bone (S); **B**, experimental group - 3rd day; **C**, control group - 14th day showing a similar pattern to the 3rd day control group, with a well preserved layer of fibrous articular; **D**, experimental group - 14th day; **E**, control group - 30th day; **F**, experimental group - 30th day. The 30 day control group (**E**) shows a similar pattern to the 14 day control group (**C**). The 30 day experiment group (**F**) shows similar patterns to the 3 day experiment group (**B**).

없었다. 연골 내 골화 및 파골세포에 의한 골 흡수가 나타나고 있지만 실험기간의 차이에 따른 차이는 발견할 수 없었다 (Fig 3F).

#### NOS<sub>2</sub>와 NOS<sub>3</sub>의 발현 변화 (Tables 1 and 2)

대조 3일군의 하악과두 조직절편을 NOS의 면역조직화학염색 한 경우에 NOS<sub>2</sub>와 NOS<sub>3</sub>는 거의 발현되지 않았다 (Fig 4A, 4B). NOS<sub>2</sub>는 과두의 연골과 하악골 사이의 경계부인 연골하부에서 (Fig 4A), 대조 3일군에서 NOS<sub>3</sub>는 과두 골수내의 미분화 간엽세포와 모세혈관에서 정도의 발현을 보였다 (Fig 4B).

실험 3일군의 하악과두 (Fig 4C)에서의 NOS<sub>2</sub>의 발현은 대조 3일군 (Fig 4A)에서의 NOS<sub>2</sub>의 발현보다 증가된 양상으로 나타났는데, NOS<sub>2</sub>는 주로 증식층, 비대층 그리고 하방 골조직에서 나타났으며 과두에서의 NOS<sub>3</sub>의 발현은 (Fig 4D) 대조 3일군 (Fig

4B)과 큰 차이가 없었다. 대조 14일군의 하악과두에서는 대조 3일군과 NOS<sub>2</sub>와 NOS<sub>3</sub>의 발현 차이가 관찰되지 않았는데 연골하골 및 골수조직에서만 정도의 발현이 나타났다 (Fig 5A, 5B).

실험 14일군의 하악과두는 실험군 중 가장 많은 NOS<sub>2</sub>와 NOS<sub>3</sub>의 발현을 보였는데 과두연골의 증식층과 연골하골에서 중등도의 발현을 보였고 NOS<sub>2</sub>의 발현이 NOS<sub>3</sub>의 발현보다 더 많았다 (Fig 5C, 5D). 대조 30일군의 하악과두에서는 NOS<sub>2</sub>와 NOS<sub>3</sub>의 발현에 있어서 대조 3일군 및 대조 14일군과 차이가 나타나지 않았다. NOS<sub>2</sub>와 NOS<sub>3</sub>는 과두연골에서는 관찰되지 않았고 연골하골 및 골수조직에서만 정도의 발현이 나타났다 (Fig 6A, 6B).

실험 30일군의 하악과두에서 NOS<sub>2</sub>와 NOS<sub>3</sub>의 발현이 실험 14일군에 비해 감소되었는데 실험 3일군과 유사한 정도의 NOS<sub>2</sub>와 NOS<sub>3</sub>의 발현이 나타났다. NOS<sub>2</sub>와 NOS<sub>3</sub>는 과두연골의 증식층과 연골하골에서 경미한 발현을 보였고 NOS<sub>2</sub>와 NOS<sub>3</sub> 간의 발

**Table 1.** Expression of NOS<sub>2</sub> in the mandibular condyle of anterior repositioned mandibles in the control and experimental groups

	Control			Experimental		
	3D	14D	30D	3D	14D	30D
Condyle - articular surface	±	±	±	±	±	±
Proliferative zone	±	±	±	+	+	+
Hypertrophic zone	±	±	±	+	++	±
Endochondral ossification zone	+	+	+	+	++	+
Underlying bone trabeculae	±	±	±	+	±	±
Marrow of condyle	+	+	±	+	+	±

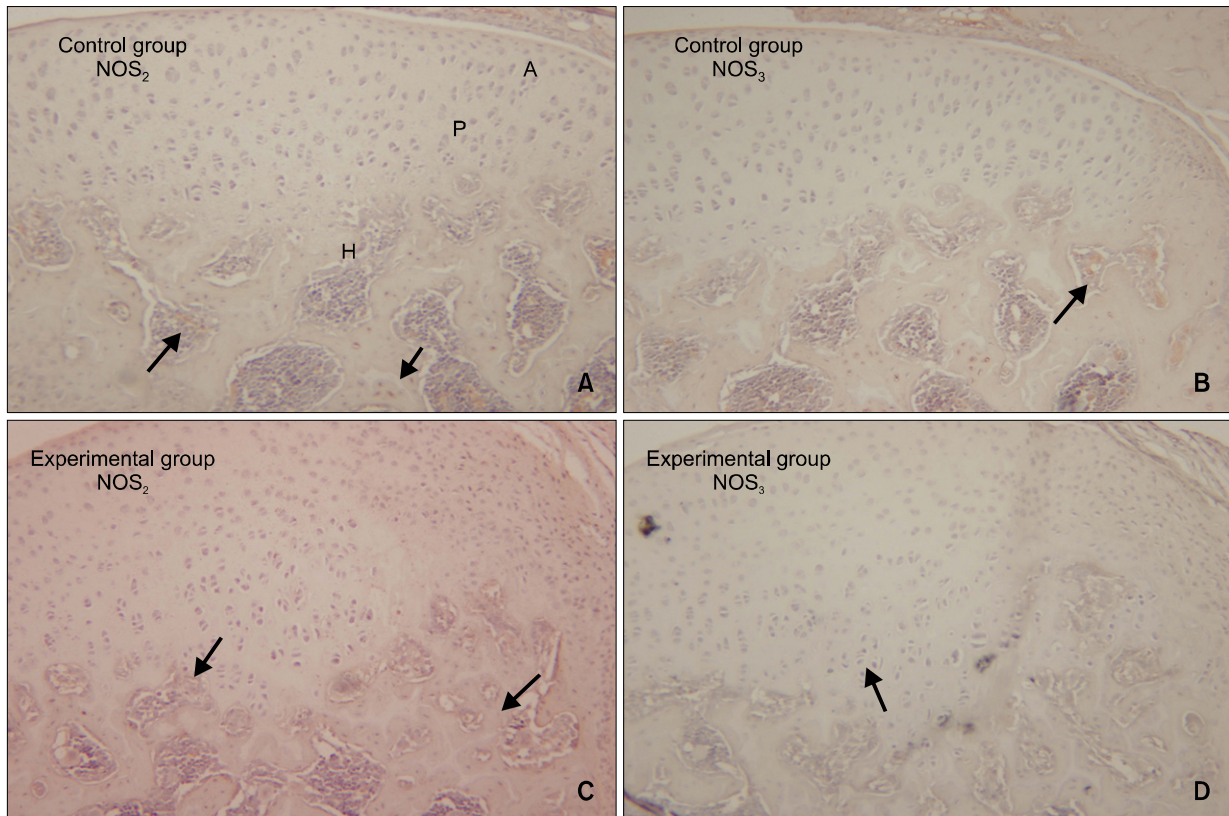
±, Rare; +, mild; ++, moderate; D, days of appliance wearing.

**Table 2.** Expression of NOS<sub>3</sub> in the condyle and glenoid fossa of TMJ of anterior repositioned mandibles

	Control			Experimental		
	3D	14D	30D	3D	14D	30D
Condyle - articular surface	±	±	±	±	±	±
Proliferative zone	±	±	±	±	+	±
Hypertrophic zone	±	±	±	±	+	±
Endochondral ossification zone	±	±	+	±	+	+
Bone marrow	+	+	±	+	++	±

±, Rare; +, mild; ++, moderate; D, days of appliance wearing.





**Fig 4.** Microphotography of the control and experimental groups at 3 days which were immunohistochemically stained for NOS<sub>2</sub> and NOS<sub>3</sub> (A, C, NOS<sub>2</sub>; B, D, NOS<sub>3</sub>, × 200). The expressions of NOS<sub>2</sub> and NOS<sub>3</sub> were rare in the condyles of the 3 day control group (expressions of NOS<sub>2</sub> or NOS<sub>3</sub> are indicated by arrow). The expression of NOS<sub>2</sub> in the condyle (C) was more prominent in the 3 day experimental group than that of the control group (A), especially in the hypertrophic and proliferating zones (C). But the expression of NOS<sub>3</sub> (D) was similar to that of the control group (B).

현차이는 거의 없었다 (Fig 6C, 6D).

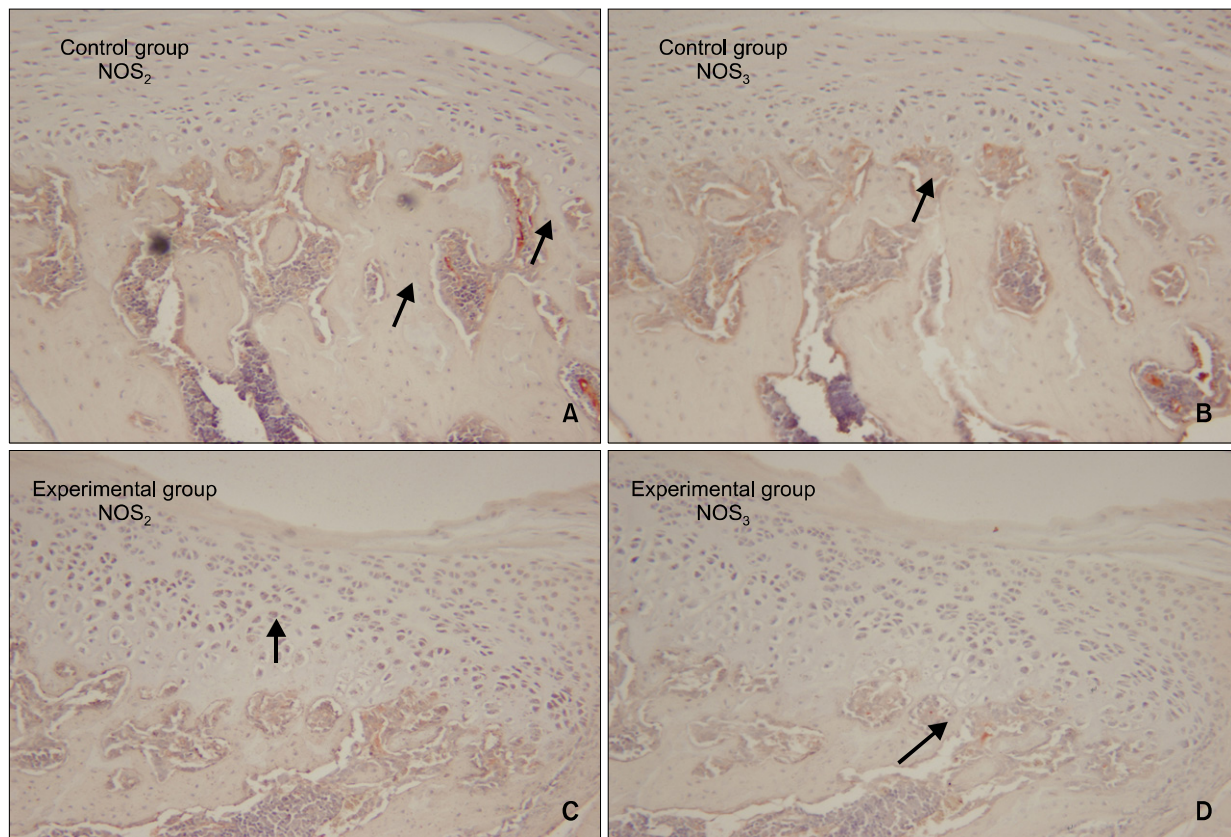
## 고찰

측두하악 관절조직은 관절원판을 사이에 둔 하악과두와 하악와로 구성된 골성조직으로 치과 교정학의 영역에서는 악정형치료를 하는 데 있어 매우 중요하다. 20세기 후반기 동안 정형력에 대한 하악골의 반응에 대해 관심이 증가해 왔으며 많은 연구들에서 하악의 기능적 전방이동을 통해서 하악과두가 성장을 하며 하악와에서 골개조가 일어난다는 공통적인 결론에 도달하고 있는데 McNamara,<sup>2</sup> Pancherz<sup>3</sup>의 연구에 의하면 하악골 전방위 시 하악과두의 후상방의 성장이 발생하여 하악골은 전하방으로 성장한다고 하였고 McNamara,<sup>2</sup> Woodside 등,<sup>28</sup> Vargervik와 Harvold<sup>29</sup>에 의하면 activator나 Herbst 장치를 장

착한 환자에서 하악와의 변화를 보고하였으며 동물 실험에서 하악와의 방사선학적, 조직학적, 형태적 변화를 보고하였다. 그러나 Graber와 Vanasdal<sup>30</sup>은 악정형장치에 의한 변화는 dentoalveolar change라고 하였다.

하악과두의 연골 내 골형성은 간엽세포로부터 분화된 조연골세포에 의해 연골이 형성되어 석화화가 일어나고 연골세포는 순차변성에 빠져 사멸하는 과정을 거친다. 그 후 연골막으로부터의 혈관증식과 침윤에 의해 유래된 세포들에서 파골세포 및 조골세포가 분화되어 연골을 흡수하여 원시 골수강을 만들고 그 주위에 골기질을 침착시켜 새로운 골기질 구조가 확립된다. 연골은 무혈성 조직이며 연골막에 의해 혈류가 공급되는데 연골 내 골개조 과정에서 혈관유입이 매우 중요하다.

NO는 반응질소의 중간 대사물의 하나로 작고 불



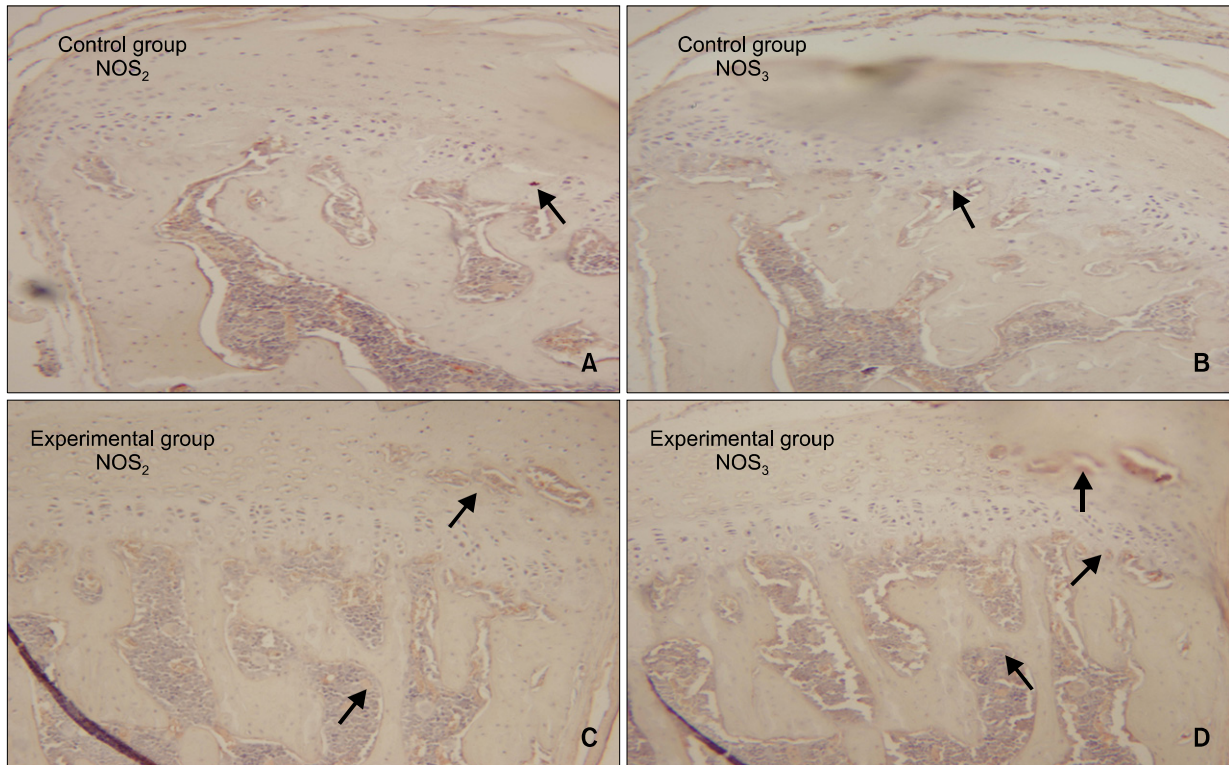
**Fig 5.** Microphotography of the control and experimental groups at 14 days which were immunohistochemically stained for NOS<sub>2</sub> and NOS<sub>3</sub> (A, C, NOS<sub>2</sub>; B, D; NOS<sub>3</sub>, × 200). Expressions of NOS<sub>2</sub> and NOS<sub>3</sub> in subchondral bone of the condyle were noted (A, B). Both NOS<sub>2</sub> and NOS<sub>3</sub> expressions in the 14 days experimental group (C, D) were greater in the hypertrophic zone and subchondral bone than those of the control groups (A, B).

안정하며 전하가 없는 free radical인데 신체의 여러 종류의 세포에서 분비되어 대부분의 조직세포에 영향을 미친다.<sup>13,14</sup> NO는 NOS에 의해 L-arginine으로부터 생성되는데 생체 내에는 3가지의 표준 NOS isoform이 존재한다고 알려져 있다.<sup>17,18</sup> NOS<sub>1</sub>은 neuron에서 처음 발견되었으며 신호전달물질로서 역할을 하고 NOS<sub>3</sub>는 혈관내피세포에서 처음 발견되었으며 endothelium derived relaxing factor로 알려져 있고 vascular tone을 조절하고 혈소판 활성화에 관여한다고 한다.<sup>19</sup> 또한 Ca<sup>++</sup>에 의존적인 효소로서 자극에 의하여 소량의 NO를 짧은 시간에 분비하게 하며 이때 분비된 NO는 근육을 이완시켜 혈관을 확장시키는 역할을 한다. NOS<sub>2</sub>는 단핵 탐식세포계로부터 생성되어 염증반응에서 중요한 역할을 하여 세포 내 외부항원의 사멸작용이나 종양세포에 세포독성을 나타낸다고 알려져 있다. NOS<sub>3</sub>와 NOS<sub>1</sub>에서는 calcium이나 calmodulin이 효소를 발현시키는 반면

에 NOS<sub>2</sub>는  $\gamma$ -IFN과 LPS 혹은 TNF 등의 연쇄적인 자극에 의해 NO를 다량 생성하는데 이들은 염증자극에 반응하여 전사를 유도함으로써 NOS<sub>2</sub>의 생성을 촉진한다.<sup>25,26</sup>

1990년대부터 세포, 조직배양, 동물실험에서 골재형성에서의 NO의 역할이 보고되기 시작했는데 NO는 생체 내와 실험상 모두에서 파골세포의 매개에 의한 골흡수를 억제시킨다는 것이 밝혀졌다.<sup>26</sup> 조골세포가 염증자극에 반응하여 NO를 합성한다는 연구는 많이 있으며,<sup>31</sup> 파골세포도 또한 NO를 생성한다는 연구가 최근 보고되고 있다.<sup>15</sup> 골의 대사는 조골세포에 의한 골형성과 파골세포에 의한 골흡수라는 상반된 두 요소로 이루어져 있는데 이들의 균형에 의해 골재형성이 조절된다. 골조직에서 cytokine에 의해 생성유도된 NO는 조골세포와 파골세포의 활성을 조절하는 많은 인자를 생성한다고 알려져 있으며, 조골세포와 파골세포의 밀접한 관계





**Fig 6.** Microphotography of the control and experimental group at 30 days which were immunohistochemically stained for NOS<sub>2</sub> and NOS<sub>3</sub> (A, C, NOS<sub>2</sub>; B, D, NOS<sub>3</sub>, × 200). The expressions of NOS<sub>2</sub> and NOS<sub>3</sub> in the condyle (A, B) were similar to those of control groups of 3 days and 14 days (Fig 4A, 4B, 5A, 5B). There were no significant differences between the expressions of NOS<sub>2</sub> and NOS<sub>3</sub> in the condyle of experimental group (C, D) relative to those of the control groups (A, B).

는 파골세포의 골흡수를 촉진시키는 humoral factor의 영향이 조골세포와의 상호작용으로 조절되고 있음을 보여주는 여러 연구에 의해 밝혀지고 있다. 조골세포에서 분비된 NO는 파골세포의 활동에 억제자로 작용하고 파골세포에서 분비된 NO는 과도한 골흡수를 줄일 수 있도록 한다.<sup>15</sup>

NOS<sub>2</sub>는 Ca<sup>++</sup>에 독립적으로 활동하며 여러 조직에서 발현되는데,<sup>32</sup> NOS는 다양한 메커니즘에 의해 광범위하게 조절되고, 세포와 조직분포, 구조, 조절양식, Ca<sup>++</sup>요구량, kinetic, 기능적 역할들에 의해 달라진다.<sup>23</sup> NOS<sub>2</sub>의 합성은 corticosteroid나 IL-4, IL-8, IL-10 등의 항염증물질에 의해 억제된다고 보고되었다.<sup>23</sup> 신체의 대식세포 혹은 호중구들은 적절한 cytokine의 자극에 의해 NOS를 생산하게 되는데,<sup>4</sup> 최근의 연구에 의하면 NOS는 각각 다른 세포들에 분포하는 것이 아니라 같은 세포에 두 종류의 NOS가 같이 존재함이 밝혀졌는데, 혈관내피세포는 NOS<sub>3</sub>를 가지고 있지만 NOS<sub>2</sub>도 가질 수 있으며 대

식세포는 NOS<sub>2</sub>를 많이 발현시킬 수 있으나 NOS<sub>3</sub>도 가질 수 있는 것으로 보고되었다.<sup>24</sup>

본 실험에서 NOS<sub>2</sub>는 연골세포와 조골세포영역에서 많이 나타났는데 실험군 과두의 비대연골, 연골하골에서 많은 발현이 나타났으며 NOS<sub>3</sub>와 마찬가지로 실험 14일군에서 가장 많은 발현을 보였고 실험 30일군에서 감소하기 시작하였다. 그러므로 NOS<sub>2</sub>는 하악골 전방위에 의한 과두 골개조 과정에서 증가하는 양상으로 발현하고 있으며 이 과정에 밀접하게 연관되어 있다고 생각할 수 있다.

Angiogenic factor들 간의 상호작용과 이들이 혈관 구조와 기능에 미치는 효과에 대해서는 최근에 많은 연구가 되고 있는데 NO는 혈관내피세포의 이주와 증식에서 중심 매개자로 작용한다고 알려졌다. VEGF는 endothelium-specific mitogen이며 가장 강력한 angiogenic factor인데<sup>22</sup> 혈관내피세포에서 VEGF는 heat-shock protein 90의 모집과 칼슘의 흐름을 유도하고 phosphatidyl inositol-3-OH kinase-Akt pathway



를 통한 NOS<sub>3</sub>의 인산화에 의해 NOS<sub>3</sub>를 활성화시킨다고 보고되고 있다.<sup>33</sup>

NOS<sub>3</sub>를 매개로 한 VEGF의 작용은 vascular permeability에 중요 역할을 하는데<sup>34,35</sup> 측두하악 관절 조직에서의 신생혈류 유입과 혈류 증가는 골개조에 있어 필수적이며 매우 중요한 과정이다. 최근에 측두하악 관절조직과 VEGF에 관해서 많은 연구가 진행되고 있는데,<sup>23,24</sup> 측두하악 관절조직의 골개조에 있어 VEGF와 NOS의 역할에 대한 깊이 있는 연구가 필요하다고 생각된다.

본 연구에서 NOS<sub>3</sub>의 발현은 전반적으로 조혈골수 등의 혈관을 중심으로 나타났으며 실험 3일군에서는 별다른 발현양상을 나타내지 않으며 실험 14일군에서 가장 많이 나타났으나 30일군에는 감소하는 양상으로 나타났다. 실험 14일군에서 과두연골의 증식층과 연골하방에서 중등도의 발현을 보였으며 NOS<sub>2</sub>보다 적은 양으로 발현되었다. NOS<sub>3</sub>는 다른 조직에서의 연구와 마찬가지로 혈관에 밀접 연관되어 나타나는 것으로 생각할 수 있으며 대조군에 비해 하악골 전방유도장치를 이용해 하악골을 전방위시킨 경우에서 많은 NOS발현을 볼 수 있었으므로 장치에 의해 NOS<sub>3</sub>의 분비가 촉진되고 분비된 NOS<sub>3</sub>는 하악골의 골개조에 관여한다고 볼 수 있다.

NOS<sub>2</sub>는 NOS<sub>3</sub>와 마찬가지로 하악과두 조직에서 나타났으며 하악과두에서는 연골의 증식층과 연골하골에 발현이 가장 많았다. 발현 양의 측면에서는 NOS<sub>2</sub>가 NOS<sub>3</sub>보다 많았는데 이는 NOS<sub>2</sub>와 NOS<sub>3</sub>의 생성기전의 차이에 의한 것으로 생각된다.

백서가 성장함에 따른 변화, 즉 대조군 간의 NOS의 차이는 뚜렷이 관찰되지는 않았는데 사춘기 자연 성장 중에도 NOS가 발현될 것으로 추측되나 본 실험에서는 인지할 만한 양의 NOS의 발현 차이는 나타나지 않는 것으로 생각되며 실험군에서의 장치에 의한 NOS활성증가와 대조군의 성장중의 NOS발현 양에 대해 좀 더 깊이 있고 정량적인 분석이 필요할 것으로 생각된다.

그러므로 혈관 내피세포에서 분비되는 NOS<sub>3</sub>가 혈관계에 미치는 영향과 조골세포에서 분비되는 NOS<sub>2</sub>가 파골세포에 미치는 영향이 NO의 골개조 기능에 중요하게 작용하는 것으로 생각되며, 이러한 기전으로 NOS<sub>2</sub>와 NOS<sub>3</sub>가 하악과두 조직의 기능적 전방위 시의 골개조에 있어서 기여한다고 생각된다.

## 결론

하악과두 조직에서의 골개조 과정은 연골세포, 조골세포, 파골세포가 밀접 연관된 것으로 NOS가 중요한 매개자의 하나로 작용할 것으로 생각되나 하악골을 전방유도시켰을 때 측두하악 관절에서의 골개조와 NOS의 발현에 대해서는 연구된 바가 없다. 본 연구는 하악골을 기능적 전방위시켰을 때 하악과두 조직의 조직학적 변화양상에 대해 살펴보고 NOS의 발현정도를 조사하여 상관관계를 알아보고자 하였다. 35일령의 24마리의 Sprague-Dawley 백서를 3군으로 나누었고 각 군에 있어서 5마리는 실험군으로, 3마리는 대조군으로 나누었다. 실험군은 하악골 전방유도장치를 24시간 장착한 후 3, 14, 30일에 희생하였으며 조직절편은 시상면에 평행하게 절단하였고 NOS<sub>2</sub>와 NOS<sub>3</sub>의 조직면역염색을 통해 다음과 같은 결과를 얻었다.

1. 대조군 간의 조직학적인 변화와 NOS의 발현 변화는 뚜렷이 관찰되지는 않았다.
2. 실험기간에 따른 조직학적 변화는 실험 14일군에서 가장 많은 신생골 형성과 조골세포 활성을 보였으며, 실험 30일군에서는 감소하는 양상으로 나타났다.
3. 모든 실험군에서 대조군에 비해 NOS<sub>2</sub>와 NOS<sub>3</sub>의 발현이 많이 나타났다.
4. 실험기간에 따른 비교 시 NOS<sub>2</sub>와 NOS<sub>3</sub>의 발현은 실험 14일군에서 가장 많이 나타났으며 실험 30일군에서는 감소하는 양상으로 나타났다.
5. 전체 실험군과 대조군에서 NOS<sub>2</sub>의 발현은 NOS<sub>3</sub>의 발현보다 많이 나타났다.
6. NOS<sub>2</sub>는 실험군 과두의 비대연골, 연골하골과 조골세포에서 주로 발현되었다.
7. NOS<sub>3</sub>는 실험군 과두의 골수에서 주로 발현되었다.

따라서 하악과두 내의 NOS<sub>2</sub>와 NOS<sub>3</sub>의 발현조절이 하악과두 조직의 골개조에 관여함을 시사한다.

## 참고문헌

1. Ruf S, Pancherz H. Temporomandibular joint remodeling in adolescents and young adults during Herbst treatment: A prospective longitudinal magnetic resonance imaging and cephalo-

- metric radiographic investigation. *Am J Orthod Dentofacial Orthop* 1999;115:607-18.
2. McNamara JA Jr. Neuromuscular and skeletal adaptations to altered function in the orofacial region. *Am J Orthod* 1973; 64:578-606.
3. Pancherz H. The Herbst appliance--its biologic effects and clinical use. *Am J Orthod* 1985;87:1-20.
4. Rabie AB, Zhao Z, Shen G, Hägg EU, Dr O, Robinson W. Osteogenesis in the glenoid fossa in response to mandibular advancement. *Am J Orthod Dentofacial Orthop* 2001;119: 390-400.
5. McNamara JA Jr, Carlson DS. Quantitative analysis of temporomandibular joint adaptations to protrusive function. *Am J Orthod* 1979;76:593-611.
6. McNamara JA Jr, Bryan FA. Long-term mandibular adaptations to protrusive function: an experimental study in Macaca mulatta. *Am J Orthod Dentofacial Orthop* 1987;92:98-108.
7. Zaman G, Pitsillides AA, Rawlinson SC, Suswillo RF, Mosley JR, Cheng MZ, et al. Mechanical strain stimulates nitric oxide production by rapid activation of endothelial nitric oxide synthase in osteocytes. *J Bone Miner Res* 1999;14:1123-31.
8. Binderman I, Shimshoni Z, Somjen D. Biochemical pathways involved in the translation of physical stimulus into biological message. *Calcif Tissue Int* 1984;36(suppl 1):S82-5.
9. Yeh CK, Rodan GA. Tensile forces enhance prostaglandin E synthesis in osteoblastic cells grown on collagen ribbons. *Calif Tissue Int* 1984;36(suppl 1):S67-71.
10. Frangos JA, Eskin SG, McIntire LV, Ives CL. Flow effects on prostacyclin production by cultured human endothelial cells. *Science* 1985;227:1477-9.
11. Reich KM, Mcallister TN, Gudi S, Frangos JA. Activation of G proteins mediates flow-induced prostaglandin E2 production in osteoblasts. *Endocrinology* 1997;138:1014-8.
12. Kuchan MJ, Frangos JA. Role of calcium and calmodulin in flow-induced nitric oxide production in endothelial cells. *Am J Physiol* 1994;266:C628-36.
13. Snyder SH, Bredt DS. Biological roles of nitric oxide. *Sci Am* 1992;266:68-71, 74-7.
14. Morgan L. Nitric oxide: a challenge to chiropractic. *J Can Chiropr Assoc* 2000;44:40-8.
15. Fox SW, Chambers TJ, Chow JW. Nitric oxide is an early mediator of the increase in bone formation by mechanical stimulation. *Am J Physiol* 1996;270:E955-60.
16. Turner CH, Takano Y, Owan I, Murrell GA. Nitric oxide inhibitor L-NAME suppresses mechanically induced bone formation in rats. *Am J Physiol* 1996;270:E634-9.
17. Lamas S, Marsden PA, Li GK, Tempst P, Michel T. Endothelial nitric oxide synthase: molecular cloning and characterization of a distinct constitutive enzyme isoform. *Proc Natl Acad Sci U S A* 1992;89:6348-52.
18. Xie QW, Cho HJ, Calaycay J, Mumford RA, Swiderek KM, Lee TD, et al. Cloning and characterization of inducible nitric oxide synthase from mouse macrophages. *Science* 1992;256: 225-8.
19. Ignarro LJ, Buga GM, Wood KS, Byrns RE, Chaudhuri G. Endothelium-derived relaxing factor produced and released from artery and vein is nitric oxide. *Proc Natl Acad Sci U S A* 1987;84:9265-9.
20. Palmer RM, Ferrige AG, Moncada S. Nitric oxide release accounts for the biological activity of endothelium-derived relaxing factor. *Nature* 1987;327:524-6.
21. Villars F, Bordenave L, Bareille R, Amédée J. Effect of human endothelial cells on human bone marrow stromal cell phenotype: role of VEGF? *J cell Biochem* 2000;79:672-85.
22. Ferrara N. Role of vascular endothelial growth factor in the regulation of angiogenesis. *Kidney Int* 1999;56:794-814.
23. Shum L, Rabie AB, Hägg U. Vascular endothelial growth factor expression and bone formation in posterior glenoid fossa during stepwise mandibular advancement. *Am J Orthod Dentofacial Orthop* 2004;125:185-90.
24. Rabie AB, Wong L, Hägg U. Correlation of replicating cells and osteogenesis in the glenoid fossa during stepwise advancement. *Am J Orthod Dentofacial Orthop* 2003;123:521-6.
25. Griffith OW, Stuehr DJ. Nitric oxide synthases: properties and catalytic mechanism. *Annu Rev Physiol* 1995;57:707-36.
26. Reif DW, McCreedy SA. N-nitro-L-arginine and N-monomethyl-L-arginine exhibit a different pattern of inactivation toward the three nitric oxide synthases. *Arch Biochem Biophys* 1995;320:170-6.
27. Pitsillides AA, Rawlinson SC, Suswillo RF, Bourrin S, Zaman G, Lanyon LE. Mechanical strain-induced NO production by bone cells: a possible role in adaptive bone (re)modeling? *FASEB J* 1995;9:1614-22.
28. Woodside DG, Metaxas A, Altuna G. The influence of functional appliance therapy on glenoid fossa remodelling. *Am J Orthod Dentofacial Orthop* 1987;92:181-98.
29. Vargervik K, Harvold EP. Response to activator treatment in Class II malocclusions. *Am J Orthod* 1985;88:242-51.
30. Graber TM, Vanasdale RL Jr. Orthodontics, current principles and techniques. 3rd ed. St Louis: Mosby; 2000. p.473-520.
31. Hukkanen M, Hughes FJ, Buttery LD, Gross SS, Evans TJ, Seddon S, et al. Cytokine-stimulated expression of inducible nitric oxide synthase by mouse, rat, and human osteoblast-like cells and its functional role in osteoblast metabolic activity. *Endocrinology* 1995;136:5445-53.
32. Marletta MA. Nitric oxide synthase: aspects concerning structure and catalysis. *Cell* 1994;78:927-30.
33. Govers R, Rabelink TJ. Cellular regulation of endothelial nitric oxide synthase. *Am J Physiol Renal Physiol* 2001;280:F193-206.
34. Fukumura D, Gohongi T, Kadambi A, Izumi Y, Ang J, Yun CO, et al. Predominant role of endothelial nitric oxide synthase in vascular endothelial growth factor-induced angiogenesis and vascular permeability. *Proc Natl Acad Sci U S A* 2001;98: 2604-9.
35. Duda DG, Fukumura D, Jain RK. Role of eNOS in neovascularization: NO for endothelial progenitor cells. *Trends Mol Med* 2004;10:143-5.

## Expression of nitric oxide synthases in the mandibular condyle of anterior repositioned rat mandibles

Hyun-Sook Kim, DDS, MSD,<sup>a</sup> Ho-Young Kim, DDS, MSD,<sup>b</sup> Sung-Su Heo, DDS, MSD,<sup>c</sup>  
Kyang-Hwa Kang, DDS, MSD, PhD,<sup>d</sup> Sang-Cheol Kim, DDS, MSD, PhD<sup>e</sup>

**Objective:** The aim of this study was to identify the expression of nitric oxide synthases (NOS) in the mandibular condyle during mandible advancement by functional appliance and to correlate it with the histologic changes and bone remodeling. **Methods:** Twenty-four female, 35-day-old Sprague-Dawley rats were randomly divided into 3 experimental groups. In all experimental groups, the mandibles of the rats were kept in a continuous forward position with a fixed bite jumping appliance. The rats were sacrificed on the 3rd, 14th, and 30th days of experiment. More than 2 rats in each group were used for staining. **Results:** There were no remarkable histologic changes and NOS expression differences in the control group. The most prominent histologic changes occurred in the 14th day experimental group. NOS decreased in the 30th day experimental group. There was increased expression of NOS<sub>2</sub> and NOS<sub>3</sub> in all experimental groups, comparative to the control group. In all the experimental groups and control group, the expression of NOS<sub>2</sub> was greater than that of NOS<sub>3</sub>. **Conclusions:** It is postulated that NOS<sub>2</sub> and NOS<sub>3</sub> in the mandibular condyle might play an important role in bone remodelling of the mandibular condyle. (*Korean J Orthod* 2010;40(4):239-249)

**Key words:** Functional orthopedic treatment, Mandibular condyle, Histology, Bone biology

<sup>a</sup>Private Practice.

<sup>b</sup>Graduate Student, <sup>c</sup>Resident, <sup>d</sup>Associate Professor, <sup>e</sup>Professor, Department of Orthodontics, School of Dentistry, Wonkwang University.

Corresponding author: **Sang-Cheol Kim.**

Department of Orthodontics, School of Dentistry, Wonkwang University, 344-2 Shinyong-dong, Iksan 570-749, Korea.  
+82 63 859 2960; e-mail, sangkim@wku.ac.kr.

Received September 29, 2009; Last Revision February 27, 2010; Accepted March 3, 2010.