

Cone-beam CT를 이용한 골격성 III급 부정교합자의 하악골 후퇴술 후 상기도 변화에 관한 연구

김나리^a · 김용일^b · 박수병^c · 황대석^d

악교정 수술은 안면골격형태 뿐만 아니라 상기도 공간에도 영향을 준다. 본 연구는 골격성 III급 부정교합자 중 하악골 후퇴술을 시행 받은 환자를 대상으로 상기도 공간의 부피변화를 관찰하기 위하여 시행되었다. 기존의 연구들이 측모두부방사선사진을 중심으로 시행하였으나 본 연구에서는 3차원 cone-beam computed tomography (CBCT)를 이용하여 영상을 재구성한 뒤 분석하였다. 연구 대상은 하악골 후퇴술을 시행 받은 20명(남성 12, 여성 8)이었으며, 술 전 평균 1.8주(Baseline), 술 후 평균 2.3개월(T1) 그리고 술 후 평균 1년(T2) 시기에 CBCT를 촬영하였다. 상기도 공간은 기준평면에 따라 비인두, 구인두, 하인두로 나누어 측정하고 Baseline, T1, T2를 각각 비교하였다. 결과로 술 후 2.3개월(T1)시기에 상기도 공간은 상당히 감소하였으며 ($p < 0.001$), 술 후 1년 후(T2)에도 감소된 양은 증가하지 않았다. 구인두는 상기도 공간 중 가장 많은 감소폭을 보였다. 이러한 결과로 하악골후퇴술은 상기도 공간을 장·단 기간동안 감소하는 것으로 나타났다. (대치교정지 2010;40(3):145-155)

주요 단어: 콘빔 전산화 단층촬영, 악교정 수술, 상기도

서론

골격성 III급 부정교합은 서양인에 비해 동양인에서 발생 빈도가 비교적 높으며, 한국인에서 대략 3.8% - 7.9%의 빈도를 보인다.¹ 이러한 III급 부정교합자 중 골격적인 부조화가 심한 경우, 심미적인 안모와 적절한 기능적 교합 관계를 달성하기 위해 악교정 수술이 불가피하다.

악교정 수술로 인한 골격 위치의 변화는 연조직의 변화를 함께 야기하는데 외부적으로는 안모의 심미적 개선을 가져오고, 내부적으로는 설골 및 상기도 공간에 영향을 미치게 된다. 상기도는 비강, 구강을 포함하여, 코의 후방 및 연구개 후상방 부위

인 비인두(nasopharynx), 구강과 하악골의 후방 부위인 구인두(oropharynx), 제3, 4번 경추 부위의 하인두(hypopharynx)로 구성되고, 이들은 상, 하악골, 구개골, 서골 및 경추 등의 경조직과 혀, 연구개를 이루는 근육 및 구강, 비강, 인후부 점막에 의하여 둘러싸인 공간이다.² King³과 Brodie⁴는 비인두의 전후방적 크기가 1 - 2세경에 거의 완성된다고 하였고, Handelman과 Osborne⁵는 성별에 따른 성장 패턴의 차이는 있지만, 18세에는 비인두의 모든 성장이 완료된다고 하였다. 따라서 성인의 경우 특이한 병적 상황이나 장기간에 걸친 노화^{6,7}의 영향이 아니라면 기도 공간의 구조적인 변화는 없다고 보아도 무방할 것이나, 악교정 수술을 시행하는 경우라면 기도 공간의 변화가 야기될 수 있다. 특히 골격성 III급 부정교합자에서 시행하는 하악골 후퇴술은 하악골을 후방으로 이동시키면서 동시에 혀를 후방으로 이동시키기 때문에 수술 직후의 상기도 협착을 일으킬 수 있다.⁸ 근래에 하악골 후퇴술 후의 상기도 공간 감소에 대한 관심이 증가하였는데, 이는 소수의 환자에서 수술 후의 상기도 공간 감소가 수면 무호흡증(obstructive sleep apnea)을 일으키는 소인으로 보고되었기 때문이다.⁹ 하악골 후퇴술 후의 상기도

^a대학원생, ^b임상조교수, ^c교수, 부산대학교 치의학전문대학원 교정학교실.

^d임상조교수, 부산대학교 치의학전문대학원 구강악안면외과학교실.

교신저자: 박수병.

경남 양산시 물금읍 범여리 양산부산대학교치과병원 교정학교실.

055-360-5000; e-mail, sbypark@pusan.ac.kr.

원고접수일: 2010년 2월 2일 / 원고최종수정일: 2010년 4월 9일 /

원고채택일: 2010년 4월 12일.

DOI: 10.4041/kjod.2010.40.3.145

*본 연구는 부산대학교병원 연구비지원에 의해 이루어졌음.

변화에 관한 이전 대부분의 연구들에서, 수술 직후에 상기도 공간이 감소한다는 견해는 대부분 일치하지만, 일정 시간이 지난 후에 관찰하였을 때 감소된 공간이 연조직의 생리적 적응으로 원래의 크기로 회복된다는 보고^{10,11}와 수술 후 감소된 채로 유지된다는 보고¹²⁻¹⁶ 및 장기간 후에도 감소가 계속되었다는 보고^{17,18} 등 여전히 약간의 견해 차이를 보이고 있다.

골격성 III급 부정교합자의 악교정 수술 후 상기도 변화에 대한 이전의 다수 연구들은 대부분 측모 두부규격 방사선사진을 이용한 2차원적인 분석이었다.^{2,7-21} 그러나 측모 두부규격 방사선사진을 이용하여 연구하는 경우, 3차원적인 구조물을 2차원적으로 나타내는 과정에서 두개 안면 부위의 구조물의 중첩과 확대율 차이에 따른 조사 오차 및 측정자에 따라 측정점을 달리 잡게 되는 데에서 오는 동일화 오차가 발생하게 된다.²² 특히 상기도는 측모 두부규격 방사선사진 상에서 인접 골격 구조물을 둘러싸고 있는 연조직의 윤곽으로 표현되는 부위이므로 경조직보다 상이 뚜렷하지 않아 관찰이 어렵고, 그로 인한 오류 발생 가능성도 크다. Major 등²³은 기존의 11편의 문헌 분석을 통해 실제의 비인두 크기와 측모 두부규격 방사선사진의 측정치 사이의 낮은 상관관계를 보고하면서 비인두 크기 평가에 있어서 측모 두부규격 방사선사진의 진단학적 한계를 지적한 바 있다.

이에 반해 3차원 전산화 단층 사진(3-dimensional computed tomography, 3D-CT) 영상은 상의 확대나 왜곡이 적은 실측치를 얻을 수 있고, 컴퓨터 모니터 상에서 직접 회전축을 조절하여 모든 방향에서의 이미지 관찰이 가능하며, 구조물의 중첩이 없으며, 경조직과 연조직을 동시에 평가할 수 있다.²⁴ 그간에 단점으로 지적되었던 높은 방사선 피폭량의 문제도 최근에 cone-beam computed tomography (CBCT)의 도입으로 기존의 방법에 비해 피폭량이 1/5 (50 μ Sv) 정도로 줄어들면서 해결되었고,²⁵ 3차원 영상과 관련된 프로그램의 발달로 측정이 용이하게 되어, 환자의 진단과 치료 계획 수립을 위한 3차원 영상의 활용이 점차 늘어나고 있지만, 이를 이용하여 상기도 공간을 분석한 연구는 적은 실정이다.

악교정 수술 후의 변화는 3차원적인 변화이므로, 3차원적 분석의 의미는 클 것으로 생각된다. 이에 본 연구에서는 CBCT를 이용한 3차원 영상 재구성을 통해, 골격성 III급 부정교합자의 하악골 후퇴술에 따른 상기도 공간의 변화 양상을 알아보고자 하

였다.

연구방법

연구대상

부산대학교병원 교정과에 내원하여, 골격성 III급 부정교합으로 진단된 자로, 술 전 교정 치료를 받고, 하악골 후퇴 수술을 시행받은 20명(남자 12명, 여자 8명)을 선정하였다. 연구대상의 평균(표준편차) 연령은 21.53 (\pm 2.93)세로서 성장이 완료된 성인을 대상으로 하였다. 악교정 수술은 20명 모두 한 명의 외과 의사, 양측성 하악지 시상분할 골절단술(bilateral sagittal split ramus osteotomy, BSSRO)을 시행하였고, 평균 후퇴량은 7.55 (\pm 2.52) mm였다. 스크류를 이용한 강성 고정(rigid fixation)을 하였으며, 이 중 4명은 이부성형술을 함께 시행하였다. 수술 후 1년 내외의 장기 추적이 가능했던 환자를 대상으로 하였으며, 골격적인 비대칭은 심하지 않고, 구순구개열, 외상 기왕력이나 상기도 병변이 없는 환자로 제한하였다.

연구방법

CBCT 촬영

연구대상자 총 20명을 수술 전 평균 1.8주(Baseline, 0.7 - 2.5주)와 수술 후 평균 2.3개월 후(T1, 1.2 - 4.3개월), 수술 후 평균 1년 후(T2, 0.8 - 1.5년)에 동일 조건 하에서 각각 CBCT를 촬영하였다. 연구대상자의 FH수평면이 바닥과 평행하도록 앉은 자세로 위치시키고, 안면의 시상 정중선이 촬영 장치의 장축과 일치되게 한 후 두개악안면 부위의 촬영을 시행하였다. 부산대학교병원의 구강악안면 방사선과의 CBCT (VCT pro, Vatech, Seoul, Korea)를 이용하였으며, 촬영 조건을 60 - 90 kVp, 2 - 10 mA, scan time 24초로 설정하였다. 촬영된 CBCT 데이터는 DICOM (digital imaging and communication in medicine) 파일로 변환하였다.

3차원 입체 영상의 재구성

전산화 단층 사진 촬영으로 얻은 DICOM 영상 정보를 개인용 컴퓨터로 옮긴 후, 3차원 영상 프로그램(OnDemand3DTM, Cybermed Inc., Seoul, Korea)

을 이용하여 3차원 입체 영상으로 재구성하였다. 환자의 DICOM 영상 정보를 프로그램에 로딩한 후 정보를 불러오면, 3차원 입체 영상과 함께 MPR (multiplanar projection reformat) mode의 coronal, axial, sagittal section의 이미지가 나타난다.

계측점과 기준 평면의 설정

3차원적인 계측을 위해 계측점과 기준 평면을 설정한 후 계측을 시행하였다.

계측점의 설정(The landmarks)

Na (Nasion): The most anterior point of the frontonasal suture in the midsagittal plane.

Ba (Basion): The most posterior inferior point of the occipital bone at the anterior margin of foramen magnum.

Or (Orbitale): The most inferior point of the orbital margin.

Po (Porion): The most superior point of the external auditory meatus.

B (B point): The deepest anterior point in concavity of the anterior mandible.

PNS (Posterior nasal spine): The most posterior point of the hard palate.

CV1: The most anterior inferior point of the anterior arch of atlas.

CV2: The most anterior inferior point of the body of 2nd cervical vertebrae.

CV4: The most anterior inferior point of the body of

4th cervical vertebrae.

Vp: The most posterior point of the ala of vomer.

기준 평면의 설정(The reference planes)

FH plane (Frankfort Horizontal plane): The plane was constructed on both side of Po and right of Or.

Midsagittal plane: The plane was perpendicular to the FH plane passing through Na and Ba.

Coronal plane: The plane was perpendicular to the FH and the midsagittal planes passing through Na.

PNS-Vp plane: The plane was perpendicular to the midsagittal plane passing through PNS and Vp.

CV1 plane: The plane was parallel to FH plane passing through CV1.

CV2 plane: The plane was parallel to FH plane passing through CV2.

CV4 plane: The plane was parallel to FH plane passing through CV4.

3차원 영상의 계측

상기도 공간의 부피 계측 (Fig 1)

상기도의 비강과 구강을 제외하고 비인두, 구인두, 하인두의 구획을 나누기 전의 인두강 전체 부피를 총인두강(whole pharynx)으로 정의하였고, 이는 각 대상에서 시기별로 측정된 비인두, 구인두, 하인두를 모두 합한 부피로 산출하였다.

OnDemand3DTM 프로그램은 기준 평면을 설정할 수 있고, 그 평면을 기준으로 한 3차원 영상의 분할이 자유자재로 가능하다. 본 연구는 기도를 나누어 각 부위의 부피 변화를 측정하고자 하였으므로, 재

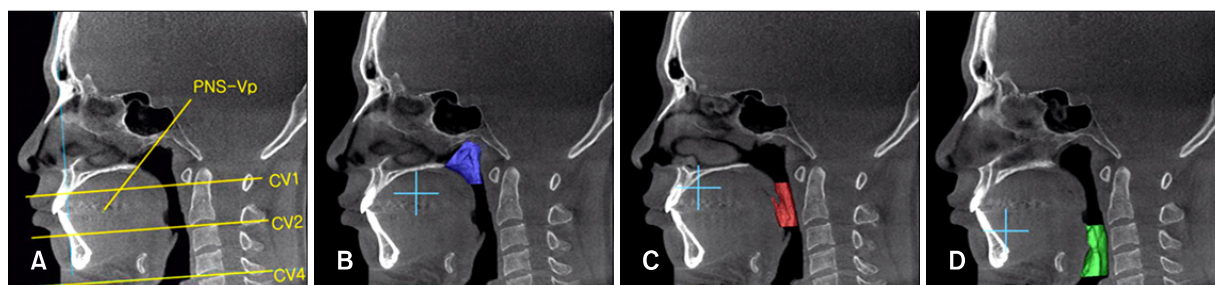


Fig 1. Three dimensional image and MPR (multiplanar projection reformat) overlay views of airways. **A**, Reference planes (PNS-Vp plane, CV1 plane, CV2 plane, CV4 plane); **B**, volumetric image at nasopharynx area; **C**, volumetric image at oropharynx area; **D**, volumetric image at hypopharynx area. PNS, Psterior nasal spine; Vp, the most posterior point of the ala of vomer; CV, cervical vertebrae.

구성된 두개악안면 부위의 3차원 영상을 이용하여 기도를 비인두, 구인두, 하인두의 3부분으로 나누어 계측하였다. 비인두는 코의 후방 및 연구개 후상방 부위 인두 후방벽이 둘러싸고 있는 내부의 공간을 포함하고, 구인두는 구강과 하악골의 후방 부위 연구개의 배면과 혀의 배면, 인두 후방벽이 둘러싸고 있는 내부의 공간을 포함하며, 하인두는 제3, 4 경추 부위 후두개(epiglottis), 인두 후방벽이 둘러싸고 있는 내부의 공간을 포함한다. 이에 따라, On-Demand3D™ 프로그램의 Segmentation tool 중 Sculpt의 Remove 기능을 이용하여, 비인두강은 PNS-Vp plane의 전상방, CV1 plane의 하방 영상을 제거하고 남은 영상에서의 상기도 영역, 구인두강은 CV1 plane 상방, CV2 plane 하방 영상을 제거하고 남은 영상에서의 상기도 영역, 하인두강은 CV2 plane 상방, CV4 plane 하방 영상을 제거하고 남은 영상에 포함된 상기도 영역으로 각각 정의하고 계측하였다. Skin과 bone에 해당하는 opacity 영역은 삭제하였고, Fine tuning bar의 opacity threshold를 -1,024 - -356 범위 정도로 조절한 후, Segmentation tool의 Pick 기능을 이용하여 원하는 각 인두강의 최종 3차원 이미지를 구성하였다. 부피(airVolume)는 시기별(Baseline, T1, T2)로 각각 세제곱 밀리미터(mm³) 단위로 계측하였다.

하악골 후퇴량과 재발량의 계측 (Fig 2)

3차원 재구성된 하악골 B point의 coronal plane과의 수직 거리를 각 시기(Baseline, T1, T2)별로 계측

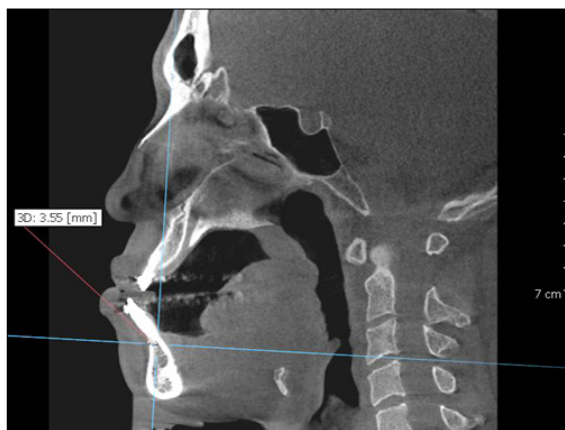


Fig 2. Measurement of mandibular position. Mandibular position was evaluated using anatomical B point at each time period.

하였다. 악교정 수술 전(Baseline)과 수술 후 평균 2.3개월(T1)의, coronal plane에 대한 B point의 수직 거리 차이를 악교정 수술의 하악골 후퇴량으로 정하였고, 악교정 수술 후 평균 2.3개월(T1)과 수술 후 평균 1년(T2)의 coronal plane에 대한 B point의 수직 거리 차이를 수술 후 하악골 재발량으로 정하여 측정하였다.

계측치의 분석 및 통계 처리

본 연구에 사용된 모든 계측 및 분석은 동일한 조사자에 의하여 시행되었으며, 얻어진 계측치에 대하여 통계적 유의차 검정을 위해 통계 분석 프로그램인 SPSS for window version 12.0 (SPSS, Chicago, IL, USA)을 이용하였다. 표본의 정규성을 검증하기 위하여, Shapiro-Wilk test를 시행하였다 ($p > 0.05$).

하악골 후퇴술 후 충인두강 및 비인두, 구인두, 하인두 각 공간의 단기 및 장기적 변화 양상을 파악하기 위하여, paired *t*-test를 시행하여 수술 전(Baseline), 후 군들(T1, T2)의 부피를 비교하였다. 하악골 후퇴량과 각 공간 변화의 상관성을 알아보기 위해 Pearson 상관분석(Pearson's correlation analysis)을 시행하였다. 그리고 악교정 수술 후 골격적인 재발에 의한 하악골 전방 이동이 기도 공간 변화에 영향을 미치는지를 알아보기 위하여 재발량과 기도 공간 변화 간의 Pearson 상관분석을 시행하였다.

본 연구의 계측치 측정에 대한 신뢰성을 평가하기 위하여 시기별로 임의의 10개의 표본을 추출하여 2주 간격으로 동일한 조사자가 재측정하였고, 2주 간격의 계측치들을 paired *t*-test를 통하여 검정한

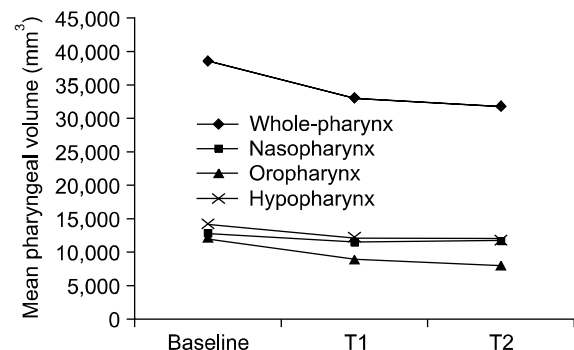


Fig 3. Mean pharyngeal volume change. Baseline, Before surgery; T1, 2.3 months after surgery; T2, 1 year after surgery.

Table 1. Means and standard deviations of volume of the whole-pharynx, nasopharynx, oropharynx and hypopharynx (unit: mm³)

Variable (n = 20)	Baseline	T1	T2
	Mean ± SD	Mean ± SD	Mean ± SD
Whole-pharynx	38,502.16 ± 13,931.59	32,923.12 ± 13,771.48	31,603.07 ± 11,563.98
Nasopharynx	12,619.38 ± 3,950.15	11,614.49 ± 4,078.39	11,511.16 ± 3,762.60
Oropharynx	11,909.19 ± 5,950.33	9,158.46 ± 5,506.45	8,238.17 ± 4,048.07
Hypopharynx	13,973.60 ± 5,430.51	12,150.18 ± 5,493.88	11,853.75 ± 5,042.45

Baseline, Before surgery; T1, 2.3 months after surgery; T2, 1 year after surgery.

Table 2. Comparison of volume changes of the whole-pharynx, nasopharynx, oropharynx and hypopharynx (unit: mm³)

n = 20	Variable	Volume change Mean ± SD	Reduction rate (%)	Significance
T1-Baseline	Whole-pharynx	-5,579.04 ± 3,769.86	14.54	†
	Nasopharynx	-1,004.89 ± 1,106.39	7.96	†
	Oropharynx	-2,750.73 ± 1,782.18	23.10	†
	Hypopharynx	-1,823.42 ± 2,013.29	13.05	†
T2-Baseline	Whole-pharynx	-6,899.09 ± 6,194.94	17.92	†
	Nasopharynx	-1,108.22 ± 1,817.47	8.78	*
	Oropharynx	-3,671.02 ± 2,790.42	30.83	†
	Hypopharynx	-2,119.85 ± 2,806.15	15.17	†
T2-T1	Whole-pharynx	-1,320.05 ± 5,254.26	4.01	NS
	Nasopharynx	-103.33 ± 1,816.84	0.90	NS
	Oropharynx	-920.29 ± 2,278.92	10.05	NS
	Hypopharynx	-296.43 ± 1,906.64	2.44	NS

* $p < 0.05$; † $p < 0.01$; ‡ $p < 0.001$; NS, Not significant; Baseline, before surgery; T1, 2.3 months after surgery, T2, 1 year after surgery.

결과, 계측치 간의 유의성 있는 차이는 없었다 ($p > 0.05$).

연구성적

하악골 후퇴술 후 상기도의 변화(Fig 3, Tables 1 and 2) 골격성 III급 부정 교합자의 두개악안면 부위 3차원 입체 영상에서 상기도 영역의 부피를 측정된 결과, 총인두강 부피는 수술 전 평균 1.8주(Baseline)에 38,502.16 (± 13,931.59) mm³에서, 수술 후 평균 2.3개월(T1)에 32,923.12 (± 13,771.48) mm³로 통계적으로 유의성 있는 감소를 보였고 ($p < 0.001$), 대략 14%가 감소하였다. 수술 후 평균 1년(T2)의 부피는

31,603.07 (± 11,563.98) mm³로서, 수술 전(Baseline)과 비교하여 유의성 있게 감소하였다 ($p < 0.001$). 수술 2.3개월 후와 수술 1년 후의 부피 비교 시 유의성 있는 차이가 없어 ($p > 0.05$), 회귀 양상은 보이지 않고 감소 상태가 유지되었다.

비인두 부피는 수술 전(Baseline) 12,619.38 (± 3,950.15) mm³에서, 수술 후 평균 2.3개월(T1)에 11,614.49 (± 4,078.39) mm³로 통계적으로 유의성 있는 감소를 보였고 ($p < 0.01$), 대략 8%가 감소하였다. 수술 후 평균 1년(T2)의 부피는 11,511.16 (± 3,762.60) mm³로서, 수술 전(Baseline)과 비교하여 유의성 있게 감소하였다 ($p < 0.05$). 수술 후 평균 2.3개월과 수술 후 평균 1년의 부피 비교 시 유의성 있

Table 3. Correlation analysis between mandibular setback amount and change of pharyngeal airway volume

T1-Baseline (n = 20) Setback (mm) Mean ± SD	Correlation				
	Volume change	Whole-pharynx	Nasopharynx	Oropharynx	Hypopharynx
-7.55 ± 2.52	Correlation coefficient	-1.136	0.087	0.063	-0.358
	<i>p</i>	0.568	0.716	0.793	0.122
	Significance	NS	NS	NS	NS

$p < 0.05$; NS, not significant; Baseline, before surgery; T1, 2.3 months after surgery.

Table 4. Correlation analysis between skeletal relapse amount and change of pharyngeal airway volume.

T2-T1 (n = 20) Relapse (mm) Mean ± SD	Correlation				
	Volume change	Whole-pharynx	Nasopharynx	Oropharynx	Hypopharynx
1.07 ± 1.27	Correlation coefficient	-0.018	-0.023	-0.193	0.075
	<i>p</i>	0.939	0.925	0.415	0.753
	Significance	NS	NS	NS	NS

$p < 0.05$; NS, not significant; T1, 2.3 months after surgery; T2, 1 year after surgery.

는 차이가 없어 ($p > 0.05$), 회귀 양상은 보이지 않고 감소 상태가 유지되었다.

구인두 부피는 수술 전(Baseline) 11,909.19 ($\pm 5,950.33$) mm³에서, 수술 후 평균 2.3개월(T1)에 9,158.46 ($\pm 5,506.45$) mm³로 통계적으로 유의성 있는 감소를 보였고 ($p < 0.001$), 대략 23%가 감소하였다. 수술 후 평균 1년(T2)의 부피는 8,238.17 ($\pm 4,048.07$) mm³로서, 수술 전(Baseline)과 비교하여 유의성 있게 감소하였다 ($p < 0.001$). 수술 후 평균 2.3개월과 수술 후 평균 1년의 부피 비교 시 유의성 있는 차이가 없어 ($p > 0.05$), 회귀 양상은 보이지 않고 감소 상태가 유지되었다.

하인두 부피는 수술 전(Baseline) 13,973.60 ($\pm 5,430.51$) mm³에서, 수술 후 평균 2.3개월(T1)에 12,150.18 ($\pm 5,493.88$) mm³로 통계적으로 유의성 있는 감소를 보였고 ($p < 0.01$), 대략 13%가 감소하였다. 수술 후 평균 1년(T2)의 부피는 11,853.75 ($\pm 5,042.45$) mm³로서, 수술 전(Baseline)과 비교하여 유의성 있게 감소하였다 ($p < 0.01$). 수술 후 평균 2.3개월과 수술 후 평균 1년의 부피 비교 시 유의성 있는 차이가 없어 ($p > 0.05$), 회귀 양상은 보이지 않고 감소 상태가 유지되었다.

충인두강, 비인두, 구인두, 하인두 모두에서 수술 후 평균 2.3개월의 부피보다 수술 후 평균 1년의 부

피가 다소 감소하는 경향이 있었으나, 통계적으로 유의한 차이는 없었다.

하악골 후퇴량에 따른 상기도의 변화 (Table 3)

악교정 수술의 평균 후퇴량은 7.55 (± 2.52) mm였다. 하악골 후퇴량에 따른 상기도 공간 변화의 상관분석 시, 하악골 후퇴량과 악교정 수술 전(Baseline)과 수술 후 평균 2.3개월(T1) 사이의 상기도 부피 변화는 유의한 상관관계를 보이지 않았다 ($p > 0.05$).

수술 후 재발량에 따른 상기도의 변화 (Table 4)

악교정 수술 후 평균 재발량은 1.07 (± 1.27) mm였다. 악교정 수술 후 재발량에 따른 상기도 공간 변화의 상관분석 시, 재발량과 악교정 수술 후 평균 2.3개월(T1)과 평균 1년(T2) 사이의 상기도 부피 변화는 유의한 상관관계를 보이지 않았다 ($p > 0.05$).

고찰

악교정 수술로 인한 골격의 위치 변화는 그 골격에 부착된 연조직의 변화를 함께 야기한다. 하악골에는 혀와 설골에 연관된 근육이 직, 간접적으로 부

착되어 있으며, 악교정 수술로 인해 하악골의 위치가 변화하게 되면 이러한 근육과 연조직도 필연적으로 변화하게 되어, 결과적으로 상기도 공간의 용적 변화를 야기하게 된다.²⁶ 기존에 수면 무호흡증 환자를 대상으로 기도의 이미지를 평가하는 연구가 많이 시행되어 왔으며,²⁷ 근래에는 악교정 수술 전, 후의 기도 공간 변화에 대한 관심도 증가하고 있다.⁹ 악교정 수술 후 기도 공간 변화 양상의 기존 대부분의 연구들은 측모 두부규격 방사선사진을 이용하여 분석한 연구들^{2,7,21}이며, 측모 두부규격 방사선 사진은 3차원적 구조물의 2차원적인 평면 이미지만을 보여주고 부피에 대한 정보를 제공하지 않는다는 한계가 있다. Kawamata 등²⁸과 Degerliyurt 등²⁹은 이러한 2차원적 분석의 한계를 극복하기 위해 악교정 수술 후 기도의 형태 변화의 평가에 3차원 CT 이미지를 이용하였으나, 시상면, 관상면²⁸ 또는 시상면, 횡단면²⁹의 두 단면상의 이미지만을 관찰하였다. 기도는 연조직으로 둘러싸인 입체적인 공간이므로 3차원적 입체 영상을 이용한 분석은 보다 정확한 정보를 제공해 줄 수 있다. 이에 본 연구에서는 측모 두부규격 방사선사진 대신 3차원 CT, 특히 방사선 노출량을 현저히 줄여 기존의 나선형 단층 촬영 영상의 단점을 보완하는 CBCT를 촬영하여 3차원 영상 재구성을 통한 부피 계측을 통해, 골격성 III급 부정교합자의 하악골 후퇴술 후 상기도 공간의 변화를 평가하고자 하였다.

연구대상의 CBCT 촬영은 수술 직전(Baseline)과 수술 단기간 경과 후(T1), 그리고 장기간 경과 후(T2)에 각각 시행하였다. 평가 시기의 선정 시 T1 시기의 경우, 수술 직후 촬영한 방사선 사진을 이용한 계측한 연구도 있었지만,^{2,12,14} 수술 직후에는 수술 중의 기관 삽관 등으로 인한 연조직 부종이 원인이 되어 기도 공간이 협소해질 수 있기 때문에,¹⁰ 이러한 가능성을 배제하기 위해 수술 직후보다는 연조직이 부종이 가라앉고 안정화되는 시기가 더욱 바람직하리라고 생각되어 수술 1 - 3개월 후^{17,28,29} 사이 기간의 내원 시에 촬영하였다.

실질적인 기도 공간의 분석을 위해, CBCT 촬영으로 얻은 DICOM 영상 정보는 3차원 영상 프로그램인 OnDemand3D™를 이용하여 3차원 영상을 제작하였다. OnDemand3D™ 프로그램에서는 서로 수직인 세 평면 즉, 관상면, 시상면, 횡단면을 조절하여 기준 평면을 설정할 수 있고, 두 평면을 고정된 채로 나머지 한 평면을 자유로이 회전시킬 수 있다. 본 연구는 기도를 3부분으로 나누고, 각각의 부피

변화를 알아보기 위하여, 기준 평면에 평행하거나 회전된 평면을 기준으로 3차원 입체 영상 중 원하지 않는 영상은 제거하고, 원하는 영상만을 남겨서 3차원적 계측이 가능한 OnDemand3D™ 프로그램을 선택하였다. 평면이 회전될 수 있으므로, 기도 중 굴곡되어 꺾이는 부분을 분리한 측정도 가능하였다. 기도의 비인두, 구인두, 하인두 각각은 기준 평면으로서 비강의 후방을 경계 짓는 PNS-Vp plane과 FH plane에 평행한 CV1 plane, CV2 plane, CV4 plane을 설정하여 구분하였고, 코의 후방 및 연구개 후상방 부위 공간을 포함하는 비인두는 PNS-Vp 평면과 CV1 평면 사이, 구강과 하악골의 후방 부위인 구인두는 CV1 평면과 CV2 평면 사이, 그리고 제3, 4 경추 부위인 하인두는 CV2 평면과 CV4 평면 사이의 기도 부피로 한정하여 계측하였다.

본 연구에서 상기도 중 구강과 비강을 제외한 인두강 전체의 부피를 총인두강으로 명명하였으며, 총인두강 부피는 하악골 후퇴 수술 2.3개월 후와 수술 1년 후의 부피가 수술 전의 부피보다 감소하는 경향을 보였고 ($p < 0.001$), 수술 2.3개월 후와 수술 1년 후의 부피 비교 시 유의성 있는 차이가 없어 ($p > 0.05$) 하악골 후퇴술 후 감소된 기도 부피가 장기간이 경과하여도 그대로 유지됨을 알 수 있었고, 따라서 하악골 후퇴술 후 전반적인 인두강 부피는 감소된다고 할 수 있다. 비인두, 구인두, 하인두 각각의 부피 변화는, 각 인두강 모두 수술 후에 부피가 감소하고 장기간 경과 후에도 부피가 감소된 채로 유지되는 양상을 보였다. 비인두 공간의 악교정 수술 후 변화에 대해 Tselnik과 Pogrel,¹² Holmberg와 Linder-Anderson,²⁰ Chung과 Lee,²¹ Lee¹⁸는 하악골 후퇴술이 비인두 기도 공간에 영향을 주지 않는다고 보고하였으나, Kim 등,⁸ Wenzel 등¹⁹은 수술 후 비인두의 유의한 감소를 보이고, 시간이 경과하여도 감소 상태를 유지한다고 보고하였다. 본 연구에서 비인두 공간의 감소가 일어나기는 하였지만, 구인두, 하인두와 비교하여 감소량은 가장 적었다. 구인두 공간의 악교정 수술 후 변화에 대해 Enacar 등¹⁶은 구인두 기도 면적의 감소가 1년 6개월 이상 지속되었다고 하였고, Kim 등,⁸ Tselnik과 Pogrel,¹² Hochban 등¹⁴은 술 후 구인두 폭경이 감소하였으며 추적기간 동안 감소된 상태에서 순응되었다고 하였다. 본 연구에서 세 인두강 중 구인두의 감소가 가장 심하였고, 다음으로 하인두, 비인두 순이었는데, 구인두는 하악골 및 혀의 후방으로 가장 가깝게 위치하는 부위이므로 하악골 이동에 따라 가장 많은 영향을 받

은 것으로 추정된다. 하인두 공간의 수술 후 부피 변화에 대해서 Chen 등⁹은 단기간과 장기간의 추적 조사 모두에서 상당량의 폭경 감소가 관찰되었다고 하였고, Greco 등³⁰은 술 후 하인두 공간이 감소되고, 술 후 2 - 6년 후에도 유의하게 감소된다고 하면서, 술 후 변화된 환경에 대하여 설골, 설부 근육, 경부 근육의 기능적 재조정이 기도 공간에 영향을 준 결과라고 하였다. Lee 등³¹도 골격성 III급 개방교합자의 상기도는 정상에 비해 좁으며, 하악골 후퇴술 이후 더욱 감소하여 술 후 안정성에 영향을 줄 수 있다고 하였다. 본 연구에서는 수술 후 평균 1년에 촬영된 데이터를 이용하였으나, 더욱 장기간이 경과한 후의 상기도 변화에 대한 많은 연구가 필요 하리라 생각된다.

하악골 후퇴량의 평균은 7.55 (2.52) mm였고, 하악골 후퇴량에 따른 수술 전, 후 상기도 부피 차이는 상관관계가 없었으며, 따라서 하악 후퇴량이 많을수록 기도 부피가 많이 감소하는 등의 관련성은 없는 것으로 나타났다. 한편 하악골 후퇴량과 관련한 Kim 등⁸의 연구에서, 후퇴량이 약 11 - 12 mm 미만일 경우 상기도 부위의 유의성 있는 변화가 없고, 12 mm 이상일 경우 유의성 있는 변화를 보인다는 결과에 따르면 하악골 후퇴량의 정도가 상기도 변화 수준에 영향을 미치는 요소라고 생각할 수 있다. 하악골 후퇴량에 따른 상기도 변화에 관한 연구는 아직 적은 실정이며, 하악골 후퇴 정도에 따른 상기도 변화의 상관성을 규명하기 위하여 후퇴량이 다양하도록 대상 표본 수를 더 늘리고, 하악골 후퇴량에 따라 군을 나누어 시행한 추가적인 연구가 보완되어야 할 것으로 생각된다.

Joss와 Vassalli³²는 하악골 후퇴술 후 필연적으로 하악골의 다소간의 전방 이동, 즉 골격적인 재발 (skeletal relapse)이 일어난다고 하였고, 본 연구에서 재발량은 1.07 (\pm 1.27) mm로서 이는 연구 대상의 평균 하악 후퇴량의 14% 정도에 해당하였다. Kawamata 등²⁸은 악교정 수술 1년 후에 일부 대상에서 기도 공간이 수술 전의 수준으로 회복된다고 하면서 이는 하악 전돌의 재발과 관련된 양상임을 언급하여 그 상관성을 규명하고자 하였으나, 본 연구에서 하악골 재발량과 상기도 부피 변화와의 상관관계를 분석한 결과, Lee와 Kim,² Eggensperger 등¹³의 결과와 유사하게 재발량과 상기도 부피 변화는 유의한 상관관계를 보이지는 않았다. 모든 대상에서 수술 평균 2.3개월 후보다 수술 평균 1년 후에 B point가 전방에 위치하는 것으로 계측되었지만, 재

발량이 상기도 공간 변화를 야기할 만큼 많지는 않았던 것으로 보인다.

수술 직후의 상기도 협착 내지는 폐쇄가 예상되어도 임상적으로 호흡 장애를 일으키는 예는 거의 없고, 악교정 수술을 받은 대부분의 환자들은 수술로 인한 골격적, 연조직적 변화에 적응할 수 있다. 다만 하악 후퇴량이 과도하게 많거나, 비만인 경우, 주간의 심한 졸립, 코골이가 심한 경우 같이 의학적으로 수면 무호흡증과 관련된 증상이 이미 있었던 경우라면, 악교정 수술 계획 시 수면 무호흡증의 유발 가능성을 미리 염두에 두어야 할 것이다.³³ 3차원 영상의 기도 부피 감소가 실제로 호흡 능력에 어떠한 기능적 변화를 초래하는지가 중요하지만, 본 연구에서 기도 저항을 평가하지는 못하였다. 호흡 시 저항을 평가하는 가장 일반적인 방법으로 수면 다기능 검사(polysomnography)^{34,35}와 동적 폐기능 검사(flow-volume loop)^{8,20,36}가 있고, 이러한 방법으로 수면 무호흡증 환자를 대상으로 호흡 저항을 평가한 연구^{20,34-36}는 많으나, 악교정 수술로 인한 기도 감소 후 호흡 저항 변화를 평가하는 연구는 적어 추가적인 연구가 필요하다.

본 연구는 하악골 후퇴술 후 상기도의 부피 변화를 파악하기 위하여 하악골의 전후방적인 위치 변화만을 고려하였지만, 혀와 위치나 설골의 각도 변화, 장기적인 두부 자세의 변화 등을 3차원적으로 함께 고려하였다면 더욱 이상적인 연구 결과를 제시할 수 있었을 것으로 생각된다.

결론

본 연구는 CBCT를 이용한 3차원 영상 재구성을 통해, 골격성 III급 부정교합자의 하악골 후퇴술에 따른 상기도 공간의 단기 및 장기적 변화 양상을 파악하고, 상기도를 비인두, 구인두, 하인두의 세 부분으로 나누어 각각의 공간 변화 양상을 알아보고자 시행하였다. 부산대학교병원 교정과에 내원하여 골격성 III급 부정교합으로 진단된 자 중, 술 전 교정 치료를 받고 하악골 후퇴술을 시행 받은 20명을 대상으로, 수술 전 평균 1.8주, 수술 후 평균 2.3개월, 수술 후 평균 1년의 3차원 영상을 채득하고 상기도 공간의 부피를 비교하여 다음과 같은 결론을 얻었다.

1. 전반적인 인두강의 부피는 수술 후 평균 2.3개월에 통계적으로 유의하게 감소하였고 ($p <$

- 0.001), 수술 후 평균 1년에도 회귀 양상은 보이지 않고 감소 상태가 유지되었다.
- 비인두, 구인두, 하인두 각각의 부피는 모두 수술 후 평균 2.3개월에 통계적으로 유의하게 감소하였고, 수술 후 평균 1년에도 회귀 양상은 보이지 않고 감소 상태가 유지되었다.
 - 비인두, 구인두, 하인두 중 구인두의 부피 감소가 가장 심하였다.
 - 하악골의 후퇴량과 악교정 수술 전과 악교정 수술 평균 2.3개월 후 사이의 상기도 부피 변화는 유의한 상관관계를 보이지 않았다 ($p > 0.05$).
 - 수술 후 재발량과 악교정 수술 평균 2.3개월 후와 평균 1년 후 사이의 상기도 부피 변화는 유의한 상관관계를 보이지 않았다 ($p > 0.05$).

참고문헌

- Baik HS. Characteristics of craniofacial structures in Class III malocclusion. Master thesis, School of Dentistry, Kyungpook National University, Daegu; 1991.
- Lee DK, Kim SK. A study on the changes in the upper airway following osteotomy for the mandibular prognathism. J Korean Dent Assoc 1989;27:1143-53.
- King EW. A roentgenographic study of pharyngeal growth. Angle Orthod 1952;23:37.
- Brodie AG. Anatomy and physiology of head and neck musculature. Am J Orthod 1950;36:831-44.
- Handelman CS, Osborne G. Growth of the nasopharynx and adenoid development from one to eighteen years. Angle Orthod 1976;46:243-59.
- Kollias I, Krogstad O. Adult craniocervical and pharyngeal changes - a longitudinal cephalometric study between 22 and 42 years of age. Part I: Morphological craniocervical and hyoid bone changes. Eur J Orthod 1999;21:333-44.
- Johnston CD, Richardson A. Cephalometric changes in adult pharyngeal morphology. Eur J Orthod 1999;21:357-62.
- Kim KW, Choung JI, Kim CH. A cephalometric study on changes in hyoid bone, tongue and upper airway space according to skeletal change in persons with mandible prognathism after orthognathic surgery. J Korean Assoc Maxillofac Plast Reconstr Surg 2004;26:349-58.
- Chen F, Terada K, Hua Y, Saito I. Effects of bimaxillary surgery and mandibular setback surgery on pharyngeal airway measurements in patients with Class III skeletal deformities. Am J Orthod Dentofacial Orthop 2007;131:372-7.
- Athanasiou AE, Toutountzakis N, Mavreas D, Ritzau M, Wenzel A. Alterations of hyoid bone position and pharyngeal depth and their relationship after surgical correction of mandibular prognathism. Am J Orthod Dentofacial Orthop 1991;100:259-65.
- Wickwire NA, White RP Jr, Proffit WR. The effect of mandibular osteotomy on tongue position. J Oral Surg 1972;30:184-90.
- Tselnik M, Pogrel MA. Assessment of the pharyngeal airway space after mandibular setback surgery. J Oral Maxillofac Surg 2000;58:282-5.
- Eggensperger N, Smolka W, Iizuka T. Long-term changes of hyoid bone position and pharyngeal airway size following mandibular setback by sagittal split ramus osteotomy. J Craniomaxillofac Surg 2005;33:111-7.
- Hochban W, Schurmann R, Brandenburg U, Conradt R. Mandibular setback for surgical correction of mandibular hyperplasia - does it provoke sleep-related breathing disorders? Int J Oral Maxillofac Surg 1996;25:333-8.
- Samman N, Tang SS, Xia J. Cephalometric study of the upper airway in surgically corrected class III skeletal deformity. Int J Adult Orthodon Orthognath Surg 2002;17:180-90.
- Enacar A, Aksoy AU, Sencift Y, Haydar B, Aras K. Changes in hypopharyngeal airway space and in tongue and hyoid bone positions following the surgical correction of mandibular prognathism. Int J Adult Orthodon Orthognath Surg 1994;9:285-90.
- Kawakami M, Yamamoto K, Fujimoto M, Ohgi K, Inoue M, Kirita T. Changes in tongue and hyoid positions, and posterior airway space following mandibular setback surgery. J Craniomaxillofac Surg 2005;33:107-10.
- Lee SH. A study of relapse and position of hyoid bone following orthognathic surgery. J Korean Assoc Maxillofac Plast Reconstr Surg 1991;13:476-90.
- Wenzel A, Williams S, Ritzau M. Changes in head posture and nasopharyngeal airway following surgical correction of mandibular prognathism. Eur J Orthod 1989;11:37-42.
- Holmberg H, Linder-Anderson S. Cephalometric radiographs as a means of evaluating the capacity of the nasal and nasopharyngeal airway. Am J Orthod 1979;76:479-90.
- Chung DH, Lee KS. A study on changes of airway, tongue, and hyoid position following orthognathic surgery. Korean J Orthod 1998;28:487-98.
- Baumrind S, Frantz RC. The reliability of head film measurements. 1. Landmark identification. Am J Orthod 1971;60:111-27.
- Major MP, Flores-Mir C, Major PW. Assessment of lateral cephalometric diagnosis of adenoid hypertrophy and posterior upper airway obstruction: a systematic review. Am J Orthod Dentofacial Orthop 2006;130:700-8.
- Park SH, Yu HS, Kim KD, Lee KJ, Baik HS. A proposal for a new analysis of craniofacial morphology by 3-dimensional computed tomography. Am J Orthod Dentofacial Orthop 2006;129:600.e23-34.
- Mah J, Hatcher D. Three-dimensional craniofacial imaging. Am J Orthod Dentofacial Orthop 2004;126:308-9.
- Lye KW. Effect of orthognathic surgery on the posterior airway space (PAS). Ann Acad Med Singapore 2008;37:677-82.
- Stuck BA, Maurer JT. Airway evaluation in obstructive sleep apnea. Sleep Med Rev 2008;12:411-36.
- Kawamata A, Fujishita M, Arijii Y, Arijii E. Three-dimensional computed tomographic evaluation of morphologic airway changes after mandibular setback osteotomy for prognathism. Oral Surg Oral Med Oral Pathol Oral Radiol Endod 2000;89:278-87.
- Degerliyurt K, Ueki K, Hashiba Y, Marukawa K, Nakagawa

- K, Yamamoto E. A comparative CT evaluation of pharyngeal airway changes in class III patients receiving bimaxillary surgery or mandibular setback surgery. *Oral Surg Oral Med Oral Pathol Oral Radiol Endod* 2008;105:495-502.
30. Greco JM, Froberg U, Van Sickels JE. Long-term airway space changes after mandibular setback using bilateral sagittal split osteotomy. *Int J Oral Maxillofac Surg* 1990;19:103-5.
31. Lee YS, Baik HS, Lee KJ, Yu HS. The structural change in the hyoid bone and upper airway after orthognathic surgery for skeletal class III anterior open bite patients using 3-dimentional computed tomography. *Korean J Orthod* 2009;39:72-82.
32. Joss CU, Vassalli IM. Stability after bilateral sagittal split osteotomy setback surgery with rigid internal fixation: a systematic review. *J Oral Maxillofac Surg* 2008;66:1634-43.
33. Kitagawara K, Kobayashi T, Goto H, Yokobayashi T, Kitamura N, Saito C. Effects of mandibular setback surgery on oropharyngeal airway and arterial oxygen saturation. *Int J Oral Maxillofac Surg* 2008;37:328-33.
34. Lowe AA, Fleetham JA, Adachi S, Ryan CF. Cephalometric and computed tomographic predictors of obstructive sleep apnea severity. *Am J Orthod Dentofacial Orthop* 1995;107:589-95.
35. Pepin JL, Ferretti G, Veale D, Romand P, Coulomb M, Brambilla C, et al. Somnofluoroscopy, computed tomography, and cephalometry in the assessment of the airway in obstructive sleep apnoea. *Thorax* 1992;47:150-6.
36. Riley R, Guilleminault C, Herran J, Powell N. Cephalometric analyses and flow-volume loops in obstructive sleep apnea patients. *Sleep* 1983;6:303-11.

Three dimensional cone-beam CT study of upper airway change after mandibular setback surgery for skeletal Class III malocclusion patients

Na-Ri Kim, DDS, MSD,^a Yong-Il Kim, DDS, MSD,^b Soo-Byung Park, DDS, MSD, PhD,^c
Dae-Seok Hwang, DDS, MSD, PhD^d

Objective: Lateral cephalometric radiographs have been the main form of resource for assessing two dimensional anteroposterior airway changes. The purpose of this study was to evaluate the three dimensional volumetric change in the upper airway space in Class III malocclusion patients who underwent mandibular setback surgery.

Methods: Three dimensional cone-beam computed tomographs (CBCT) and their three dimensional reconstruction images were analyzed. The samples consisted of 20 adult patients (12 males and 8 females) who were diagnosed as skeletal Class III and underwent mandibular setback surgery. CBCTs were taken at 3 stages - Baseline (1.8 weeks before surgery), T1 (2.3 months after surgery), and T2 (1 year after surgery). Pharyngeal airway was separated according to the reference planes and reconstructed into the nasopharynx, the oropharynx and the hypopharynx. Measurements at Baseline, T1, and T2 were compared between groups. **Results:** The result showed the volume of the pharyngeal airway decreased significantly 2.3 months after surgery ($p < 0.001$) and the diminished airway did not recover after 1 year post-surgery. The oropharynx was the most decreased area. **Conclusions:** These findings suggest that mandibular setback surgery causes both short-term and long-term decrease in the upper airway space. (*Korean J Orthod* 2010;40(3):145-155)

Key words: Cone-beam computed tomography, Orthognathic surgery, Pharyngeal airway

^aGraduate Student, ^bClinical Assistant Professor, ^cProfessor, Department of Orthodontics, School of Dentistry, Pusan National University.

^dClinical Assistant Professor, Department of Oral & Maxillofacial Surgery, School of Dentistry, Pusan National University. Corresponding author: **Soo-Byung Park.**

Department of Orthodontics, Pusan National University Hospital, Beomeo-ri, Mulgeum-eup, Yangsan 626-770, Korea. +82 55 360 5000; e-mail, sbypark@pusan.ac.kr.

Received February 2, 2010; Last Revision April 9, 2010; Accepted April 12, 2010.