

Cone-beam CT를 이용한 제II급 부정교합 아동의 상기도 형태에 관한 3차원적 연구

홍지숙^a · 김대성^b · 오경민^a · 김윤지^a · 이규홍^c · 박양호^d

성장기 아동의 상기도 협착은 두개안면 성장에 영향을 미칠 수 있다. 본 연구는 3차원 cone-beam computed tomography (CBCT)를 이용하여 제II급 부정교합 아동의 상기도 부피 및 단면적 계측치와 측모두부계측치를 비교하여 상기도와 안면 형태와의 연관성을 알아보고자 하였다. 37명의 아동(남자 17명, 여자 20명, 평균 연령 11.02세)의 CBCT를 촬영하였다. 연구 결과, 상기도의 PNS-posterior plane에서의 단면적(S_{pp})은 제II급 부정교합군에서 유의하게 작았다 ($p < 0.05$). 상기도 부피 계측치는 제II급 부정교합군에서 제I급 부정교합군보다 작았으나, 두 군 간 통계적으로 유의한 차이는 없었다. 제II급 부정교합군은 후안모고경(PFH), mandibular body length ($p < 0.05$), Pog to N perp ($p < 0.01$)에서 제I급 부정교합군보다 유의하게 작은 값을 보였고, FMA ($p < 0.05$), ANB, facial convexity ($p < 0.01$)는 유의하게 큰 값을 보였다. 제II급 부정교합군의 PNS 전방의 상기도 부피(W_N)는 ANB difference 각도와 음의 상관관계를 보였다 ($p < 0.05$). 제II급 부정교합 아동은 상대적으로 좁은 상기도 부피를 가지며 이에 따른 감소된 후안모고경(PFH)과 하악골의 divergent한 안면 성장 양상을 보였다. (대치교정지 2010;40(3):134-144)

주요 단어: 상기도, 콘빔 전산화 단층촬영, 제II급 부정교합, 안면 형태

서론

호흡 기능이 두개 안면의 성장과 교합 발달에 미치는 영향에 대해 많은 연구가 보고되어왔다.^{1,4} 비인두의 기능 장애는 호흡 장애와 직접적으로 연관이 있으며, 결과적으로 구호흡을 유발할 수 있다. 변화된 호흡 양상은 하악골과 혀의 위치를 낮추고 머리를 신전시키며 악골과 치아에 가해지는 힘의 평형상태를 변화시켜 두개안면 성장에 영향을 미칠 수 있다.⁵ Angle은 구호흡자에서의 특징적인 안모 형태 변화를 “아데노이드 안모”라고 명명하였는데,^{5,6} 이는 좁은 안면폭경, 긴 전안모고경, 짧은 상순, 구순무력, 높은 구개와 협착된 상악궁, 상악 전

치의 전방 돌출, Class II 교합관계 등으로 특징된다.^{1,3,7,8}

수년간 많은 연구에서 비폐쇄가 안면형태의 발달 양상에 미치는 영향에 대해 보고되었고, 특히 기도 공간과 아데노이드의 성장과의 연관성에 대한 연구가 보고되어왔다. Hwang과 Ryu⁹는 정상적인 한국인 아동의 비인두와 아데노이드 성장에 관한 누년적인 연구를 통해 부정교합 환자의 감별진단에 기준이 되는 기준치를 제시하였다. Lee와 Kim¹⁰은 부정교합의 유형에 따라 기도의 크기를 비교하였는데 제II급 부정교합자의 비인두 면적과 인두의 총면적이 I급 부정교합자보다 유의하게 작았다고 보고하였다. Linder-Aronson⁷은 비후된 아데노이드로 인한 상기도 폐쇄가 아동의 치열안면에 미치는 영향을 관찰하였고, 성장기 아동에서 비폐쇄의 치료 후에 보다 정상적인 치열안면의 발달을 가져온다고 보고하였다.

그러나 이와 같은 기도와 두개안면 성장과의 연관성에 대한 연구는 주로 측모두부방사선사진상에서 골격적 계측점과 연조직 계측점을 이용하여 상기도의 폭경 및 면적의 측정을 통한 2차원적 평가

^a전공의, ^d교수, 한림대학교 의료원 강동성심병원 치과교정과.

^b대학원생, 한림대학교 대학원.

^c공중보건학, 남양주시 보건소.

교신저자: 박양호.

서울시 강동구 길1동 445 한림대학교 의료원 강동성심병원 치과교정과.

02-2225-2969; e-mail, dentpark64@hanmail.net.

원고접수일: 2009년 12월 29일 / 원고최종수정일: 2010년 3월 28일 /

원고채택일: 2010년 3월 31일.

DOI: 10.4041/kjod.2010.40.3.134

로, 기도의 실제 크기나 구조에 대한 정확성이 부족하다. 한편, 컴퓨터 기술의 발달로 computed tomography (CT) 영상이 이용되면서 두개 안면 구조물의 3차원적인 평가가 가능해졌다. Lee 등¹¹은 CT 영상을 이용하여 악교정 수술 환자의 수술 후 설골과 상기도의 변화를 3차원적으로 분석하였고, Alves 등¹²은 골격성 제II급과 제III급 부정교합자의 상기도 공간의 부피와 면적을 CT 영상에서 측정하였다. CT 촬영 영상은 상의 확대나 왜곡이 없는 실측치를 얻을 수 있다는 장점에도 불구하고 높은 방사선 조사량과 비용으로 인하여 사용에 제약이 있었는데 최근 치과용으로 널리 보급되고 있는 cone-beam computed tomography (CBCT)는 conventional CT보다 방사선 조사량이 적고 비용이 절감되어 교정진단 및 평가에 유용하게 이용되고 있다.¹³

CBCT를 이용한 3차원 재구성 영상의 경우 컴퓨터 프로그램을 통해 영상의 기준 평면을 재설정하고 회전축을 조정하여 두경부 위치의 원하는 부분을 제한 없이 관찰하는 것이 가능하다. 또한 상의 외측을 제거해 나감으로써 보이지 않는 심부 구조를 관찰할 수 있어서¹³ 기도의 3차원 입체 영상을 얻을 수 있으며 다양한 평면을 설정하여 기도 공간의 단면적 측정 및 부피 측정이 가능하다. Iwasaki 등¹⁴은 CBCT 촬영 영상을 이용하여 제III급 부정교합 아동과 제I급 부정교합 아동의 구인두 기도의 크기를 비교하였고, Kim 등¹⁵은 CBCT를 이용하여 상기도 공간의 전후방 및 측방 폭경과 단면적을 측정하였고 부정교합의 유형에 따라 비교 분석하였다.

이에 본 연구는 제II급 부정교합 아동의 3차원 CBCT 촬영 영상을 이용하여 상기도의 부피 및 단면적을 측정하였고, 측모두부분석 계측치와의 비교 상관관계를 통해 상기도 형태와 안면 형태와의 상관관계를 알아보고자 하였다.

Table 1. Distribution of subjects

Malocclusion	Sex	Number	Age (years)		p
			Mean	SD	
Class I	Male	9	11.16	0.69	0.984
	Female	9	11.29	0.94	
Class II	Male	8	10.59	1.73	
	Female	11	11.05	1.61	

SD, Standard deviation.

연구방법

연구대상

본 연구는 한림대학교 의료원 강동성심병원 IRB (09-58-02) 심사를 통과하였으며 환자와 보호자에게 고지 및 동의를 구한 후 연구를 진행하였다. 2009년 3월 1일부터 6월 30일까지 한림대학교 의료원 강동성심병원 치과교정과에 내원한 교정환자 중 8 - 12세의 아동을 대상으로 하였다. 이들 중 II급 구치관계를 가지며 ANB 각도가 4 이상인 환자를 실험군(II급 부정교합군)으로 하였고(남자: 8명, 여자: 11명), I급 구치관계를 가지며 ANB 각도가 0 이상 4 미만인 환자를 대조군(I급 부정교합군)으로 하였다(남자: 9명, 여자: 9명). 제III급 부정교합 환자와 cleft 등의 선천적 형태 이상, 비인두 기도의 형태적 이상 및 호흡기 질환이 있거나 tonsillectomy 또는 adenoidectomy를 받은 환자는 대상에서 제외하였다. 두 군 간의 연령 차이는 없었다(남자 17명, 여자 20명, 평균 연령 11.02 ± 0.96 세) (Table 1).

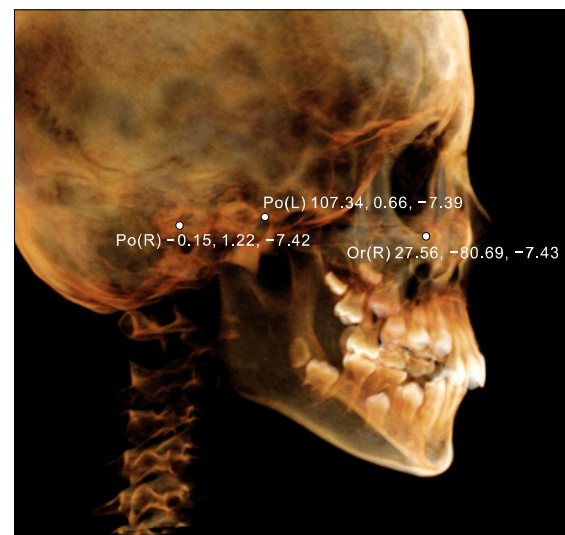


Fig 1. The three-dimensional image was reoriented, using the FH plane as its horizontal reference plane. The FH plane was constructed from the right and left porions (Po(R), Po(L)) and the right orbitale (Or(R)).

연구방법

CBCT의 촬영

한림대학교 의료원 강동성심병원에 설치된 Master 3D dental-imaging system (Vatech Inc., Seoul, Korea)을 이용하여 cone-beam computed tomography (CBCT)를 촬영하였다. 촬영 시 환자의 두부 위치는 자연스러운 상태에서 입술과 혀를 이완시키고 최대 감합위 상태에서 촬영되었다. 촬영 영상은 DICOM (digital imaging and communications in medicine) 형식으로 저장되었고 InVivoDental 프로그램(Anatomage Inc., San Jose, CA, USA)을 사용하여 3D model로 재구성하였다.

계측 항목

기준평면의 설정

3차원 영상은 InVivoDental 프로그램 상에서 FH

plane을 수평 기준 평면으로 하여 재설정되었다 (Fig 1). FH plane은 좌우측 각각 외이공의 최외측상방점인 porion과 우측 orbitale로부터 설정되었다. 3D model 상에서 ANS, PNS를 통과하는 FH plane에 수직인 관상면을 각각 ANS plane, PNS plane으로 설정하였고, PNS에서 FH plane에 평행한 평면과 anterior pharyngeal wall이 만나는 점에서 FH plane에 수직인 관상면을 PNA-posterior plane, PNS를 통과하는 FH plane에 평행한 횡단면을 PNS-axial plane으로 설정하였다 (Fig 2).

상기도의 면적 계측

3차원 model 상에서 기준 평면(ANS plane, PNS plane, PNA-posterior plane, PNS-axial plane)에 의해 형성된 상기도 공간의 단면적(S_A , S_P , S_{PP} , S_{PA})을 각각 측정하였다 (Fig 2).

상기도의 부피 계측

PNS에서 FH plane에 평행한 평면 상방의 상기도

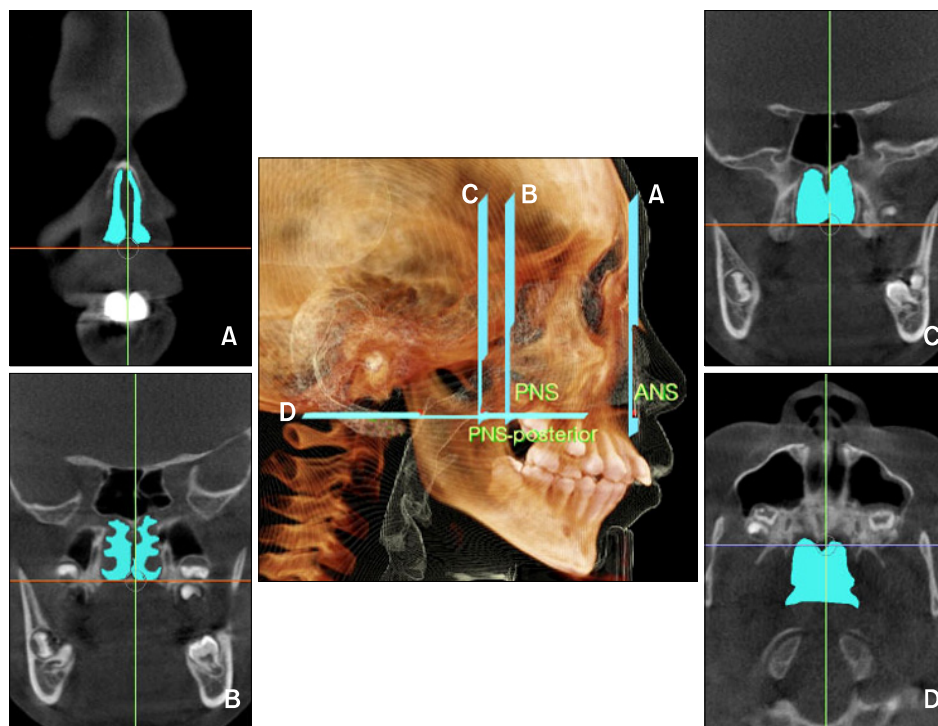


Fig 2. Reference planes and the cross-sectional area measurements of the upper airway. Reference planes: **A**, ANS plane, the coronal plane passing through the anterior nasal spine (ANS); **B**, PNS plane, the coronal plane passing through the posterior nasal spine (PNS); **C**, PNS-posterior plane, the coronal plane passing through the point on the anterior pharyngeal wall extending from PNS (PNS-posterior); **D**, PNS-axial plane, the axial plane perpendicular to the coronal plane from PNS. The cross-sectional area measurements of these planes: the ANS plane area (S_A), the PNS plane area (S_P), the PNS-posterior plane area (S_{PP}), the PNS-axial plane area (S_{PA}).

부피를 측정하였고, 전체 상기도 부피(W_T)는 PNS plane을 기준으로 PNS 전방의 상기도 부피(W_N)와 PNS 후방의 상기도 부피(W_P)를 측정하여 합한 값으로 구하였다 (Fig 3).

측모두부분석 계측

InVivoDental 프로그램을 이용하여 3차원 영상에서 측모두부방사선영상이 얻어졌고 (Fig 4), 이 영상은 V-ceph ver 5.5 프로그램(Osstem, Seoul, Korea)을 이용하여 측모두부 분석을 시행하였다. 한 명의 분석자가 13개의 경조직 계측점을 설정하고 각각 5개의 수직적 계측과 6개의 전후방 계측을 시행하였다

(Table 2, Fig 5).

통계분석

각 측정 항목의 평균 및 표준편차를 산출하였고 모든 계측치에 대하여 5% 유의수준으로 정규성을 확인하였다. 각 계측치 간의 남녀 차이 및 제II급 부정교합군과 제I급 부정교합군 간의 차이를 independent *t*-test를 이용하여 비교하였다. 상기도의 부피 및 단면적과 측모두부분석 계측치 간의 상관관계와 상기도의 부피 및 단면적 계측치간의 연관성을 밝히기 위해 Pearson's correlation coefficient test를 시

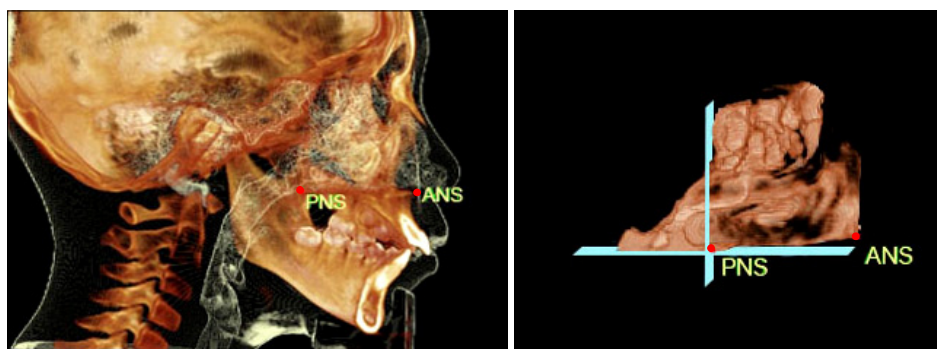


Fig 3. Upper airway volumetric measurements. To isolate the space of the airway, the threshold value was set at a range of $-1,024$ to -300 Hounsfield units. The airway was sculpted to be isolated and divided into two parts by the PNS plane; the volume of the upper airway in front of PNS point (W_N), the volume of the upper airway just behind of PNS point (W_P). Volumetric measurements were carried out using InVivoDental software (Anatomage Inc., San Jose, CA, USA).

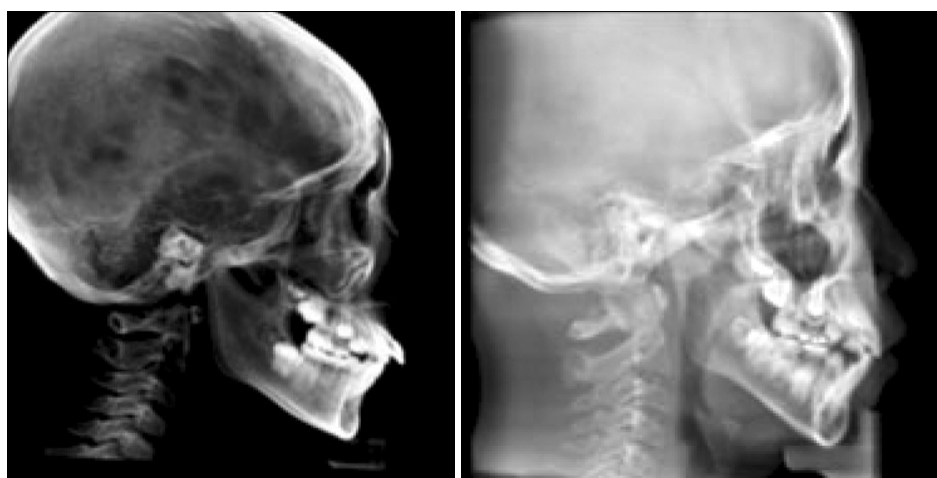

Fig 4. Two-dimensional cephalometric images were derived from the three dimensional CT scans by creating an orthogonal projection with parallel rays.

Table 2. Cephalometric measurements

Variables		Description
Vertical skeletal pattern	Gonial angle (°)	The angle formed by the junction of the posterior and lower borders of the mandible
	AFH (mm)	Anterior facial height: the linear distance between N (nasion) and Me (menton)
	PFH (mm)	Posterior facial height: the linear distance between S (sella) and Go (gonion)
	FMA (°)	The angle formed by the Frankfort Horizontal plane (FH plane) and mandibular plane (Go-Me)
	PFH/AFH	Ratio of PFH to AFH
Anteroposterior skeletal pattern	Ba-SE-FMN (°)	The angle formed by Ba (basion), SE (spheno-ethmoidal suture) and FMN (frontomaxillary nasal suture)
	A to N perp (mm)	The linear distance from A to the nasion perpendicular
	Pog to N Perp (mm)	The linear distance from pogonion to the nasion perpendicular
	ANB (°)	The difference between SNA and SNB
	Mandibular body length (mm)	The linear distance of mandibular plane (Go-Me)
	Facial convexity (°)	The angle formed by N, A and pogonion

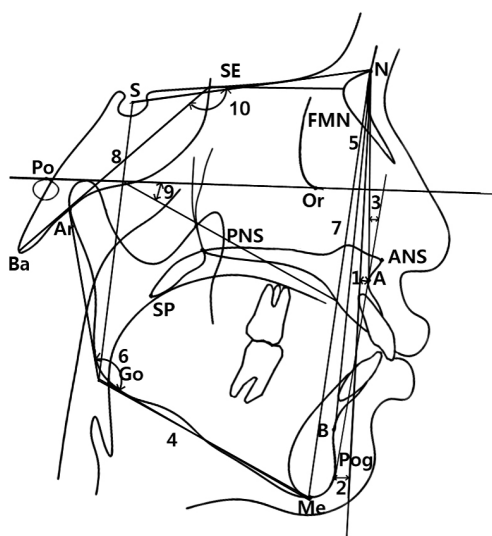


Fig 5. Cephalometric measurements used in this study. 1, A to N perp; 2, Pog to N perp; 3, facial convexity; 4, mandibular body length; 5, ANB; 6, gonial angle; 7, anterior facial height; 8, posterior facial height; 9, FMA; 10, Ba-SE-FMN.

행하였다. 모든 통계적 검정은 유의수준 5%로 양측 검정을 실시하였고, 통계 프로그램은 Windows용 SPSS version 12.0 (SPSS, Chicago, IL, USA)을 사용하였다.

오류 검정

전체 대상자에서 임의로 15명을 선택하여 2주 후 동일한 조사자가 계측항목들을 재측정하였다. Paired *t*-test를 이용하여 검정한 결과 systemic error는 발견되지 않았고, random error는

$$\text{Dahlberg's formula: } Se_e^2 = \frac{\sum d^2}{2n}$$

를 이용하였다.¹⁶ 단면적 계측치에서의 평균 오류 수준은 20.94 mm² (오류 범위는 11.33 - 36.12 mm²) 이었고, 부피 계측치에서의 평균 오류 수준은 74.83 mm³ (오류 범위는 57.36 - 91.37 mm³)를 보였다.

연구성적

상기도 부피 및 단면적 계측치와 측모두부방사선 계측치의 남녀 간 비교

상기도의 부피 및 각 기준 평면에서의 단면적 계측치에서 남녀 간에 유의한 차이를 보이지 않았고, 측모두부분석 계측치에서는 A to N perp ($p < 0.05$)를 제외한 다른 계측치에서는 성별에 따른 차이를 나타나지 않았다 (Table 3).

상기도 부피 및 단면적 계측치와 측모두부방사선 계측치의 그룹 간 비교

전체 상기도 부피(W_T), PNS 전방의 상기도 부피(W_N), PNS 후방의 상기도 부피(W_P)는 제II급 부정교합군에서 제I급 부정교합군보다 작은 값을 보였다

나 통계적으로 유의한 차이를 나타내지는 않았다. 상기도의 단면적 계측치에서는 PNS-posterior plane (S_{PP})에서의 단면적이 제II급 부정교합군에서 제I급 부정교합군보다 유의하게 작은 값을 나타냈다 ($p < 0.05$). 나머지 상기도 단면적 계측치는 제II급 부정교합군에서 각각 작은 값을 나타냈으나 통계적으로 유의한 차이는 없었다 (Table 4).

상기도 부피 및 단면적 계측치와 측모두부분석 계측치 간의 상관관계

전안모고경(AFH)과 상기도 부피 계측치는 양의 상관관계를 보였다 ($p < 0.05$). 후안모고경(PFH)은 전체 상기도 부피(W_T)와 양의 상관관계를 보였다 ($p < 0.05$). PNS 전방의 상기도 부피(W_N)가 클수록 ANB difference 각도는 작은 값을 보였다 ($p < 0.05$). ANS plane에서의 단면적(S_A)은 ANB difference 각도, facial convexity와 각각 음의 상관관

Table 3. Comparison of measurements between male and female

Variables		Female (n = 20)		Male (n = 17)		p
		Mean	SD	Mean	SD	
Volume	W_P (mm ³)	2,435.00	1,001.11	2,341.93	634.70	0.098
	W_N (mm ³)	12,735.17	3,784.32	11,559.20	2,732.70	0.252
	W_T (mm ³)	15,170.17	4,403.25	13,901.13	3,143.50	0.252
Cross-sectional area	S_A (mm ²)	181.49	76.18	224.93	67.34	0.956
	S_P (mm ²)	247.77	76.25	226.04	59.38	0.356
	S_{PP} (mm ²)	305.02	95.24	322.34	96.92	0.918
	S_{PA} (mm ²)	446.01	133.03	422.18	150.67	0.476
Vertical skeletal pattern	Gonial angle (°)	126.50	5.05	125.02	5.76	0.615
	AFH (mm)	117.13	4.76	111.54	5.99	0.211
	PFH (mm)	74.44	3.84	68.67	5.20	0.090
	FMA (°)	30.48	3.84	31.34	3.26	0.437
	PFH/AFH	0.64	0.03	0.61	0.03	0.824
Anteroposterior skeletal pattern	Ba-SE-FMN (°)	138.63	4.47	140.67	5.40	0.379
	A to N perp (mm)	-0.58	3.37	-1.34	1.75	0.032*
	Pog to N perp (mm)	-9.40	6.08	-10.31	4.50	0.295
	ANB (°)	4.20	1.97	4.69	2.00	0.712
	Mandibular body length (mm)	65.02	4.52	65.69	5.08	0.846
	Facial convexity (°)	8.92	4.84	9.04	4.66	0.986

AFH, Anterior facial height; FMN, frontomaxillary nasal suture; PFH, posterior facial height; WT, total volume of the upper airway; FMA, frankfort mandibular plane angle; SD, standard deviation. * $p < 0.05$.

Table 4. Comparison of measurements between Class I and Class II

Variables		Group 1 (Class I) (n = 18)		Group 2 (Class II) (n = 19)		p
		Mean	SD	Mean	SD	
Volume	W _P (mm ³)	2,605.31	913.47	2,177.14	648.86	0.170
	W _N (mm ³)	13,108.85	3,081.51	11,128.21	3,173.28	0.113
	W _T (mm ³)	15,714.15	3,756.65	13,305.36	3,440.63	0.094
Cross-sectional area	S _A (mm ²)	229.04	73.22	183.88	68.95	0.111
	S _P (mm ²)	255.16	67.76	217.63	63.17	0.149
	S _{PP} (mm ²)	352.97	94.51	279.06	82.87	0.040*
	S _{PA} (mm ²)	447.09	148.01	419.48	138.18	0.620
Vertical skeletal pattern	Gonial angle (°)	125.99	5.94	125.39	5.06	0.412
	AFH (mm)	116.33	4.74	111.89	6.55	0.054
	PFH (mm)	73.48	4.75	69.15	5.31	0.035*
	FMA (°)	29.89	4.22	31.95	2.39	0.011*
	PFH/AFH	0.63	0.04	0.62	0.02	0.108
Anteroposterior skeletal pattern	Ba-SE-FMN (°)	138.72	4.74	140.73	5.26	0.307
	A to N perp (mm)	-1.06	2.89	-0.95	2.34	0.402
	Pog to N perp (mm)	-7.04	4.97	-12.57	3.85	0.004 [†]
	ANB (°)	3.00	1.25	5.85	1.44	0.000 [†]
	Mandibular body length (mm)	67.93	5.13	63.03	2.92	0.007 [†]
	Facial convexity (°)	5.47	3.25	12.25	3.1	0.000 [†]

AFH, Anterior facial height; FMN, frontomaxillary nasal suture; PFH, posterior facial height; WT, total volume of the upper airway; FMA, frankfort mandibular plane angle; SD, standard deviation. * $p < 0.05$; [†] $p < 0.01$.

계 ($p < 0.05$)를 보였고, mandibular body length와는 양의 상관관계 ($p < 0.01$)를 나타냈다. PNS-posterior plane에서의 단면적(S_{PP})은 FMA와 음의 상관관계를 나타냈다 ($p < 0.01$). 상기도 부피 측정 계측치와 상기도 면적 측정 계측치는 양의 상관관계를 보였다 ($p < 0.05$) (Table 5).

고찰

부정교합을 야기하는 환경적 요인으로서 변화된 호흡 양상이 두개 안면의 성장 발달에 미치는 영향을 평가하기 위해 기도 분석을 통한 연구 등이 보고되었다. 기도 부위를 평가하기 위해 정모 또는 측모 두부방사선사진이 이용되어 왔고 3차원적 구조물인 기도를 2차원적으로 평가하는 데는 많은 한계점이 지적되었다. 한편, 최근 소개된 CBCT 영상은 상의 확대나 왜곡이 작고¹⁷ 보다 나은 연조직의 외형

을 나타내며 상기도의 형태를 평가하는 데 정확한 영상을 제공한다고 보고되었다.¹² Major 등¹⁸은 측모 두부방사선사진 상에서 아데노이드의 크기를 평가하는 것은 유용하지만 복잡한 구조의 비인두기도의 크기를 2차원 평면상에서 평가하는 것은 낮은 신뢰도를 가지므로 CBCT를 이용한 3차원 영상을 사용한 연구가 필요함을 제시하였다. Abramson 등¹⁹은 3D CT와 2차원 측모두부방사선사진을 이용하여 측정한 기도의 크기와 형태적 차이를 비교한 연구에서 전후방적 길이 계측치에서는 유의한 상관관계를 보였으나, 측모두부방사선사진에서는 관찰할 수 없는 기도의 폭경과 단면적과 같은 계측치에서는 유의한 상관관계가 없었다고 보고하였다. 본 연구에서는 CBCT를 사용하여 모든 대상자의 3차원 영상을 얻었고, 기존의 측모두부방사선사진에서 관찰할 수 없었던 상기도의 관상면 및 횡단면에서의 단면적과 부피 측정을 통해 상기도의 형태를 평가하였

Table 5. Correlation coefficients between measurements among 19 subjects with Class II malocclusion

Variables	W _P (mm ³)	W _N (mm ³)	W _T (mm ³)	S _A (mm ²)	S _P (mm ²)	S _{PP} (mm ²)	S _{PA} (mm ²)
S _A (mm ²)	0.427*	0.425*	0.460*				
S _P (mm ²)	0.535 [†]	0.415*	0.474*	0.420*			
S _{PP} (mm ²)	0.392*	0.471*	0.492*	0.174	0.468*		
S _{PA} (mm ²)	0.368	0.153	0.211	-0.008	0.489 [†]	0.624 [†]	
Gonial angle (°)	-0.138	-0.054	-0.076	-0.170	-0.263	-0.331	-0.319
AFH (mm)	0.490 [†]	0.554 [†]	0.585 [†]	0.242	0.244	0.274	0.268
PFH (mm)	0.380	0.434*	0.457*	0.064	0.243	0.329	0.318
FMA (°)	-0.130	-0.052	-0.073	-0.053	-0.200	-0.414	-0.295
PFH/AFH	0.061	0.100	0.100	0.152	0.110	0.200	0.181
Ba-SE-FMN (°)	0.160	-0.056	-0.014	0.083	0.166	0.040	0.217
A to N perp (mm)	-0.083	-0.151	-0.148	-0.189	0.009	0.084	0.183
Pog to N perp (mm)	-0.067	0.015	-0.001	0.127	0.066	0.235	0.157
ANB (°)	-0.141	-0.367	-0.348 [†]	-0.383	-0.125	-0.225	-0.004
Mandibular body length (mm)	0.338	0.340	0.367	0.663 [†]	0.239	0.172	0.035
Facial convexity (°)	-0.095	-0.273	-0.257 [†]	-0.404	-0.103	-0.254	-0.052

AFH, Anterior facial height; FMN, frontomaxillary nasal suture; PFH, posterior facial height; WT, total volume of the upper airway; FMA, frankfort mandibular plane angle; SD, standard deviation. * $p < 0.05$; [†] $p < 0.01$.

다.

자세 변화에 따른 상기도 변화에 관한 연구에서 Fouke와 Strohl²⁰은 인두의 단면적이 정상인의 경우 직립위에서 양외위로 자세가 변할 때 23%가 감소한다고 하였으며, Pac²¹은 양외위에서 정상인의 경우 혀가 수축되어 혀의 면적이 감소되며 상부기도는 기도의 크기를 계속 유지시키기 위해 증가된다고 하였다. 본 연구는 모든 대상자를 직립위에서 CBCT를 촬영하였고 자세 변화에 따른 상기도의 크기 변화를 배제하였다.

Scammon 등이 제시한 신체 성장 곡선 중 9 - 11세에 림프조직의 성장 발달이 최대에 이르러 아데노이드 조직이 최대의 크기를 보인다고 하였다.²² Hwang과 Ryu⁹는 한국인 아동의 남자에서는 10세, 여자에서는 9세에 비인두 증가율보다 아데노이드 증가율이 높아져서 부조화가 나타날 가능성이 가장 높은 나이일 것이라고 하였다. Hwang 등²³은 아데노이드의 크기가 최대 정점에서 점차 줄어들기 시작하는 9 - 11세에 아데노이드에 의한 비인두기도 면적의 차이가 안면 성장에 미치는 영향을 평가할 수 있을 것이라고 제안하였다. Lee와 Kim¹⁰은 아데노이드의 비대로 인해 구호흡이 나타나는 시기는 9세이고, 구호흡으로 인한 부정교합이 보통 12세경

부터 발생하므로 이 시기의 아동의 기도 크기를 평가하는 것은 부정교합의 진단이나 치료 후의 예후를 예측하는 데 도움이 될 것이라고 보고하였다. 본 연구에서는 아데노이드의 성장이 상기도의 크기에 가장 큰 영향을 미칠 것으로 생각되는 8 - 12세의 아동의 상기도의 형태학적 차이와 두개 안면의 성장과의 상관관계를 평가하였다.

아데노이드는 pituitary fossa 하부에서 비인두 후방벽을 따라 높이 1.25 inch, 두께 3/4 inch의 편평한 반월형으로 관찰되며²⁴ 연구계의 상부와 비인두의 후상방 사이에 형성되어 변화하는 주위 환경에 의해 영향을 받게 되는데 특히 비인두와 호흡기 장애를 야기하게 된다.^{24,25} Mergen과 Jacobs²⁶은 제II급 부정교합자의 비인두 면적이 I급 부정교합자보다 작다고 보고하였다. Lee와 Kim¹⁰은 부정교합 유형에 따라 기도의 크기를 비교한 결과 제II급 부정교합자가 제I급 부정교합자보다 비인두의 면적이 유의하게 작게 나타났으며, 구인두와 하인두 면적에서는 유의한 차이가 없음을 보고하였다. 본 연구에서는 8 - 12세 사춘기 전 아동에서 PNS 상방의 상기도를 분석대상으로 선정하였다.

본 연구에서 상기도 단면적 및 부피 측정치와 측모두부분석 측정치를 남녀 간 비교한 결과 A to N

perp를 제외한 모든 계측치에서 통계적으로 유의한 차이를 보이지 않았기 때문에 (Table 3), 그룹 간 비교에 있어서 남녀별로 구분하지는 않았다.

상기도 공간 분석 결과 통계적으로 유의한 차이는 보이지 않았지만 제II급 부정교합군에서 제I급 부정교합군에 비해 상기도 부피가 작게 나타났고, 상기도 단면적 계측치에서도 작은 값을 보였다 ($p > 0.05$). 이는 Kim 등²⁷이 제II급 부정교합군에서 상기도의 전후방 폭경과 단면적이 유의하게 작게 나타났다고 보고한 연구 결과와 일치한다. 마찬가지로 Joseph 등³도 제II급 부정교합군에서 좁은 상기도를 보였다고 하였는데, 특히 경구개 선상에서의 비인두기도의 전후방 폭경에서 유의한 차이가 나타났다고 하였다. 본 연구에서는 아데노이드가 존재하는 PNS-posterior plane (S_{PP})에서의 단면적이 제II급 부정교합군에서 제I급 부정교합군보다 유의하게 작은 값을 보였다 ($p < 0.05$). 이는 3차원 이미지 상에서 PNS-posterior plane에서 관찰되는 상기도 공간 내측으로 아데노이드가 비후된 정도에 따라 PNS-posterior plane (S_{PP})에서의 단면적에서 차이가 나타난 것으로 생각된다.

수직적인 골격형태를 나타내는 측모두부분석 계측치 중 후안모고경(PFH)은 제II급 부정교합군에서 제I급 부정교합군보다 유의하게 작은 값을 보였고 ($p < 0.05$), FMA는 유의하게 큰 값을 보였다 ($p < 0.05$). 전후방적인 골격형태를 나타내는 측모두부분석 계측치 중에서는 제II급 부정교합군에서 pog to N perp ($p < 0.01$)과 mandibular body length ($p < 0.01$)에서 유의하게 작은 값을 보였고, ANB difference 각도와 facial convexity에서 유의하게 큰 값을 보였다 ($p < 0.01$). 이는 제II급 부정교합군이 제I급 부정교합군보다 하악골이 전후방적으로 열성장을 보였고 좀 더 divergent한 성장 양상을 나타냈으며, 기도 폭경이 좁은 아동에서 하악골이 좀더 divergent함을 보고한 Kim 등²⁷의 연구와 일치한다.

일부 호흡과 두개 안면 성장 양상과의 상관성을 보고한 연구에서 기도 협착과 전안모고경의 증가가 관련이 있다고 보고하였고,^{7,28} Kim 등²⁷의 연구에서는 좁은 기도 폭경을 갖는 아동에서 짧은 후안면고경을 보고하였다. 본 연구에서는 제II급 부정교합군의 상기도 부피 계측치는 gonial angle 및 FMA가 음의 상관관계를 보였으나, 통계적으로는 유의한 차이가 없었다 ($p > 0.05$) (Table 5).

전후방적인 골격 양상과 기도의 크기와의 연관성에 대한 연구에서 일부 저자들은 기도의 크기와

ANB difference 각도는 연관성이 없다고 보고하였는데,^{26,29,30} 이와는 상반되게 본 연구에서는 제II급 부정교합군의 상기도 부피와 ANB difference 각도가 유의한 음의 상관관계 ($p < 0.05$)를 보여 상기도의 크기는 제II급 부정교합의 심한 정도와 연관성이 있는 것으로 생각된다. 이전의 2차원 두부방사선사진상을 이용한 연구들은 기도의 크기를 평가하는 방법은 시상면상에서 기도의 전후방 폭경 또는 단면적을 계측하는 것으로 3차원적인 기도의 형태를 반영하는 데는 한계가 있었다.

본 연구는 CBCT 촬영 영상을 이용하여 상기도 공간의 부피와 여러 평면상에서 상기도의 단면적을 계측함으로써 3차원적인 기도의 형태를 보다 다양하게 평가할 수 있었고, 제II급 부정교합 아동에서의 안면 형태와 상기도 크기는 연관성이 있음을 보여주었다.

결론

본 연구는 3차원 CBCT를 이용하여 제II급 부정교합 아동의 상기도 공간의 분석을 부피와 단면적으로 각각 평가하였고, 제II급 부정교합 아동에서 상대적으로 좁은 상기도 부피를 가지며 이에 따른 감소된 후안모고경(PFH)과 하악골이 divergent한 안면 형태를 보이는 다음과 같은 결론을 얻었다.

1. 상기도의 부피와 단면적은 8 - 12세 아동에서 남녀 간에 유의한 차이를 보이지 않았다.
2. 전체 상기도 부피(W_T), PNS 전방의 상기도 부피(W_N), PNS 후방의 상기도 부피(W_P)는 제II급 부정교합군에서 제I급 부정교합군보다 작은 값을 보였으나 통계적으로 유의한 차이는 나타내지 않았다 ($p > 0.05$).
3. PNS-posterior plane에서의 상기도 단면적(S_{PP})이 제II급 부정교합군에서 제I급 부정교합군보다 유의하게 작은 값을 나타냈고 ($p < 0.05$), ANS plane, PNS plane, PNS-axial plane에서의 상기도 단면적(S_A , S_P , S_{PA})은 통계적으로 유의한 수준은 아니었으나 제I급 부정교합군보다 제II급 부정교합군에서 작게 나타났다.
4. 제II급 부정교합군은 후안모고경(PFH), mandibular body length ($p < 0.01$), Pog to N perp ($p < 0.01$)에서 제I급 부정교합군보다 유의하게 작은 값을 보였고, FMA ($p < 0.05$), ANB, facial convexity ($p < 0.01$)는 유의하게 큰 값을 보였다.

5. 제II급 부정교합군에서 PNS 전방의 상기도 부피 (W_N)는 ANB difference 각도와 유의한 음의 상관 관계를 보였다 ($p < 0.05$).

참고문헌

- Ceylan I, Oktay H. A study on the pharyngeal size in different skeletal patterns. *Am J Orthod Dentofacial Orthop* 1995;108:69-75.
- Holmberg H, Linder-Aronson S. Cephalometric radiographs as a means of evaluating the capacity of the nasal and nasopharyngeal airway. *Am J Orthod* 1979;76:479-90.
- Joseph AA, Elbaum J, Cisneros GJ, Eisig SB. A cephalometric comparative study of the soft tissue airway dimensions in persons with hyperdivergent and normodivergent facial patterns. *J Oral Maxillofac Surg* 1998;56:135-9.
- Ricketts RM. Respiratory obstruction syndrome. *Am J Orthod* 1968;54:495-507.
- Lopatiene K, Babarskas A. Malocclusion and upper airway obstruction. *Medicina (Kaunas)* 2002;38:277-83.
- Angle E. Treatment of malocclusion of the teeth. 7th ed. Philadelphia: SS White Manufacturing Company; 1907. p. 45.
- Linder-Aronson S. Adenoids. Their effect on mode of breathing and nasal airflow and their relationship to characteristics of the facial skeleton and the dentition. A biometric, rhino-manometric and cephalometro-radiographic study on children with and without adenoids. *Acta Otolaryngol Suppl* 1970;265:1-132.
- Moore A. Observations on mouth breathing. *Bull N Z Soc Periodontol* 1972;33:9-11.
- Hwang CJ, Ryu YK. A longitudinal study of nasopharynx and adenoid growth of Korean children. *Korean J Orthod* 1985;15:93-104.
- Lee YS, Kim JC. A cephalometric study on the airway size according to the types of the malocclusion. *Korean J Orthod* 1995;25:19-29.
- Lee YS, Baik HS, Lee KJ, Yu HS. The structural change in the hyoid bone and upper airway after orthognathic surgery for skeletal class III anterior open bite patients using 3-dimensional computed tomography. *Korean J Orthod* 2009;39:72-82.
- Alves PV, Zhao L, O'Gara M, Patel PK, Bolognese AM. Three-dimensional cephalometric study of upper airway space in skeletal class II and III healthy patients. *J Craniofac Surg* 2008;19:1497-507.
- Chang HS, Baik HS. A proposal of landmarks for craniofacial analysis using three-dimensional CT imaging. *Korean J Orthod* 2002;32:313-25.
- Iwasaki T, Hayasaki H, Takemoto Y, Kanomi R, Yamasaki Y. Oropharyngeal airway in children with Class III malocclusion evaluated by cone-beam computed tomography. *Am J Orthod Dentofacial Orthop* 2009;136:318.e1-9.
- Kim YI, Kim SS, Son WS, Park SB. Pharyngeal airway analysis of different craniofacial morphology using cone-beam computed tomography (CBCT). *Korean J Orthod* 2009;39:136-45.
- Dahlberg G. Statistical methods for medical and biological students. London: G. Allen & Unwin Ltd; 1940. p. 1-140.
- Lagravère MO, Carey J, Toogood RW, Major PW. Three-dimensional accuracy of measurements made with software on cone-beam computed tomography images. *Am J Orthod Dentofacial Orthop* 2008;134:112-6.
- Major MP, Flores-Mir C, Major PW. Assessment of lateral cephalometric diagnosis of adenoid hypertrophy and posterior upper airway obstruction: a systematic review. *Am J Orthod Dentofacial Orthop* 2006;130:700-8.
- Abramson ZR, Susarla S, Tagoni JR, Kaban L. Three-dimensional computed tomographic analysis of airway anatomy. *J Oral Maxillofac Surg* 2010;68:363-71.
- Fouke JM, Strohl KP. Effect of position and lung volume on upper airway geometry. *J Appl Physiol* 1987;63:375-80.
- Pae EK, Lowe AA, Sasaki K, Price C, Tsuchiya M, Fleetham JA. A cephalometric and electromyographic study of upper airway structures in the upright and supine positions. *Am J Orthod Dentofacial Orthop* 1994;106:52-9.
- Proffit WR. Concepts of growth and development. In: Proffit WR, Fields HW, Sarver DM editor. Contemporary orthodontics. 4th ed. St Louis: Mosby; 2007. p. 27-9.
- Hwang YI, Lee KH, Lee KJ, Kim SC, Cho HJ, Cheon SH, et al. Effect of airway and tongue in facial morphology of pre-pubertal Class I, II children. *Korean J Orthod* 2008;38:74-82.
- McNamara JA. Influence of respiratory pattern on craniofacial growth. *Angle Orthod* 1981;51:269-300.
- Subtelny JD, Baker HK. The significance of adenoid tissue in velopharyngeal function. *Plast Reconstr Surg* 1956;17:235-50.
- Mergen DC, Jacobs RM. The size of nasopharynx associated with normal occlusion and Class II malocclusion. *Angle Orthod* 1970;40:342-6.
- Kim YJ, Bok GS, Lee KH, Hwang YI, Park YH. The relationship between upper airway width and facial growth changes in orthodontic treatment of growing children. *Korean J Orthod* 2009;39:168-76.
- Behlfelt K, Linder-Aronson S, McWilliam J, Neander P, Laage-Hellman J. Cranio-facial morphology in children with and without enlarged tonsils. *Eur J Orthod* 1990;12:233-43.
- Solow B, Siersbaek-Nielsen S, Greve E. Airway adequacy, head posture, and craniofacial morphology. *Am J Orthod* 1984;86:214-23.
- Sosa FA, Graber TM, Muller TP. Postpharyngeal lymphoid tissue in Angle Class I and Class II malocclusions. *Am J Orthod* 1982;81:299-309.

Three dimensional analysis of the upper airway and facial morphology in children with Class II malocclusion using cone-beam computed tomography

Ji-Suk Hong, DDS,^a Dae-Sung Kim, DDS, MSD,^b Kyung-Min Oh, DDS,^a Yoon-Ji Kim, DDS, MSD,^a
Kyu-Hong Lee, DDS, MSD,^c Yang-Ho Park, DDS, MSD, PhD^d

Objective: The aim of this study was to evaluate the volumes and areas of the upper airways in children with Class II malocclusion, using three dimensional cone-beam computed tomography (CBCT) and to compare the volumetric and cross-sectional measurements and cephalometric variables to investigate possible relationships between the upper airway and facial morphology. **Methods:** CBCT scans were obtained from 37 subjects (17 boys and 20 girls; average age, 11.02 years). The upper airway volumes and areas were measured, and compared with cephalometric variables. **Results:** The area of the PNS-posterior plane (S_{PP}) was significantly smaller in the Class II malocclusion group ($p < 0.05$). Also, the volumetric and cross-sectional measurements were lower in Class II than in Class I malocclusion groups, although the differences were not significant between the two groups ($p > 0.05$). The Class II malocclusion group showed significantly smaller values of PFH, mandibular body length, pog to N perp and showed larger values of FMA, ANB, and facial convexity than the Class I malocclusion group. The volume of the upper airway in front of PNS point (W_N) showed negative correlation with ANB ($p < 0.05$). **Conclusions:** The Class II malocclusion group had a narrower upper airway associated with a decreased posterior facial height and a divergent growth pattern than the Class I malocclusion group. (*Korean J Orthod* 2010;40(3):134-144)

Key words: Upper airway, CBCT, Class II malocclusion, Facial morphology

^aResident, ^dProfessor, Department of Orthodontics, Kangdong Sacred Heart Hospital, Hallym University Medical Center.

^bGraduate Student, Graduate School of Hallym University.

^cPublic Health Doctor, Public Health Center of Namyangju-si.

Corresponding author: **Yang-Ho Park.**

Department of Orthodontics, Kangdong Sacred Heart Hospital, Hallym University Medical Center, 445, Gil 1-dong, Gangdong-gu, Seoul 134-701, Korea.

+82 2 2225 2969; e-mail, dentpark64@hanmail.net.

Received December 29, 2009; Last Revision March 28, 2010; Accepted March 31, 2010.