

## A Case of Pseudoisodicentric Chromosome 18q Detected at Prenatal Diagnosis

Sun Young Cho, M.D.<sup>1</sup>, Gayoung Lim, M.D.<sup>1</sup>, So Young Kim, M.D.<sup>1</sup>, Min Jin Kim, M.D.<sup>1</sup>, Kyung-A Lee, M.D.<sup>2</sup>,  
Jong Rak Choi, M.D.<sup>2</sup>, Hee Joo Lee, M.D.<sup>1</sup>, Jin-Tae Suh, M.D.<sup>1</sup>, Tae Sung Park, M.D.<sup>1</sup>, and Eui Jung, M.D.<sup>3</sup>

Department of Laboratory Medicine<sup>1</sup>, College of Medicine, Kyung Hee University, Seoul; Department of Laboratory Medicine<sup>2</sup>,  
Yonsei University College of Medicine, Seoul; Department of Obstetrics and Gynecology<sup>3</sup>, College of Medicine,  
Kyung Hee University, Seoul, Korea

Although trisomy 18 (Edwards' syndrome) or the terminal deletion syndromes of 18p and 18q have been occasionally detected, pseudoisodicentric chromosome 18 is a very rare constitutional chromosomal abnormality. We describe a case of pseudoisodicentric chromosome 18q without mosaicism, which was confirmed from fetal cells in the amniotic fluid used for prenatal diagnosis of multiple congenital anomalies. A 23-yr-old pregnant woman was suspected of having a fetal anomaly at 18<sup>+3</sup> weeks gestation. In sonography, the fetus showed multiple anomalies: bilateral overt ventriculomegaly in the brain, ventricular septal defect and valve anomaly in the heart, bilateral club foot, polydactyly, meningocele, and a single umbilical artery. The pregnancy was terminated and a conventional G-banded chromosome study was performed using amniotic fluid. Twenty metaphase cells among the cultured amniocytes showed a 46,XX,psu idic(18)(q22). Consequently, the fetus had partial trisomy (18pter→q22) and partial monosomy (18q22→qter). Both parents were confirmed to have a normal karyotype. (*Korean J Lab Med* 2010;30:440-3)

**Key Words :** *Pseudoisodicentric, Isodicentric, Trisomy 18*

### 서 론

Pseudoisodicentric (psu idic) 염색체란 두 개의 중심질을 갖고 이 중 한 개의 중심질은 불활성화 되어 있는 같은팔염색체를 이르는 용어이다[1]. 18번 염색체의 세염색체중(에드워드 증후군)은 두 번째로 흔한 상염색체 홀배수체(aneuploidy)로서 신생아 8,000명당 하나 정도로 보고되고 있는 반면 18번 염색체가 psu idic 형태로 나타나는 경우는 매우 드물다[2]. 저자들은 양수에서 18번 염색체가 18q22를 절단점으로 하여 쌍중심질 염색체(dicentric chromosome)를 형성함으로써 18번 염색체

가 부분적 세염색체와 부분적 홀염색체를 나타내고, 표현형적으로는 다발성 기형을 동반한 증례를 경험하였기에 문헌조사와 함께 이를 보고하는 바이다.

### 증 례

임신 18주 3일의 23세 산모가 개인의원에서 시행한 초음파 검사에서 태아의 다발성 기형이 의심되어 본원으로 전원되었다. 산모는 이전에 건강한 여아를 1명 출산하였으며 그 외의 인공유산이나 자연유산의 과거력을 가지고 있지 않았고 염색체 이상이나 기형에 대한 가족력도 없었다. 내원 당시 rapid plasma reagin 검사 음성, B형간염 표면 항원 음성, B형간염 표면 항체 양성, C형간염항체 음성, HIV 항체 음성이었으며 다른 바이러스 감염의 임상적 증거도 관찰되지 않았다. 본원에서 재시행한 초음파 검사에서 태아는 양측 뇌실확장증, 심실사이막결손, 대동맥판막과 폐동맥판막의 협착증, 양측 곤봉발, 손발가락 과다증, 수막탈출증, 단일배꼽동맥 등의 다발성 선천성 기형 소견을 보였다(Fig. 1). 산모와 보호자의 동의 하에 양수 검사를 통한 염색체 검사와 임신중절이 시행되었다. 태아는 190 g의 여

Received : January 29, 2010  
Revision received : June 9, 2010  
Accepted : July 14, 2010

Manuscript No : KJLM10-035

Corresponding author : Eui Jung, M.D.

Department of Obstetrics and Gynecology, College of Medicine,  
Kyung Hee University, 1 Hoegi-dong, Dongdaemun-gu, Seoul  
130-702, Korea  
Tel : +82-2-958-8311, Fax : +82-2-958-8328  
E-mail : eui2536@hotmail.com

\*본 논문은 경희대학교 의과대학병원 임상시험 심사위원회(IRB)의 승인을 받아 수행된 것임.

ISSN 1598-6535 © The Korean Society for Laboratory Medicine

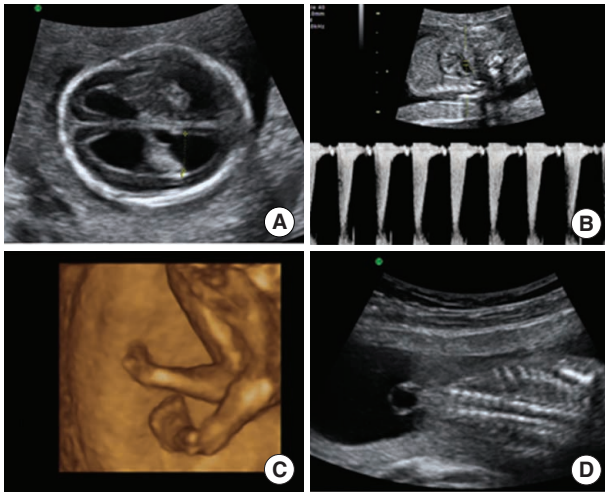


Fig. 1. Prenatal sonographic findings of pseudoisodicentric 18q at 18<sup>+3</sup> weeks gestation. (A) Transaxial plane of the fetal brain shows bilateral overt ventriculomegaly. (B) Fetal echocardiography shows pulmonary stenosis (2 m/s). (C) 3D ultrasonography shows bilateral club foot. (D) Coronal plane of the fetal spine shows meningocele.

아였으며(Fig. 2) 채취된 양수에서 플라스크 배양 후 G-분염법을 이용한 태아의 핵형분석 결과 2개의 세포주의 20개 중기세포 중 분석된 10개의 세포에서 모두 pseudoisodicentric chromosome 18q (46,XX,psu idic(18)(q22))가 확인되었다(Fig. 3). 이 후 말초혈액을 가지고 시행된 부모의 염색체 검사에서 부모 모두 정상 핵형을 가진 것으로 확인되었다.

## 고 찰

쌍중심절염색체(dicentric chromosome)는 중심절의 기원에 따라 첫째, 중심절이 상동염색체로부터 유래하지 않은 heterodiscentric 염색체와 둘째, 중심절이 상동염색체로부터 유래한 homodiscentric 염색체, 셋째, 같은 염색체에서 유래된 유전적으로 동일한 거울상의 중심절을 갖는 isodiscentric 염색체로 나눌 수 있다[3-5]. Isodiscentric 염색체는 두 개의 상동 염색체가 동일한 절단점에서 잘려 그 절단점에서 융합된 것으로 정의되기도 한다[6]. 이러한 isodiscentric 염색체에 있는 두 개의 중심절 중 하나가 기능을 잃고 불활성화되면 염색체는 psu idic 염색체 또는 isopseudoisodicentric 염색체로 일컬어진다[2, 7]. Psu idic 염색체는 결과적으로 하나의 중심절 만이 일차 협착을 보여 활성화된 상태이며 이로 인해 비대칭성을 나타내게 된다[1].

18번 염색체가 관여하는 세포유전학적 이상은 비교적 흔한 편이며 주로 세염색체나 말단 결실의 형태로 나타난다[8]. 이에 비해 상염색체가 쌍중심절염색체 형태로 나타나는 경우는 매우

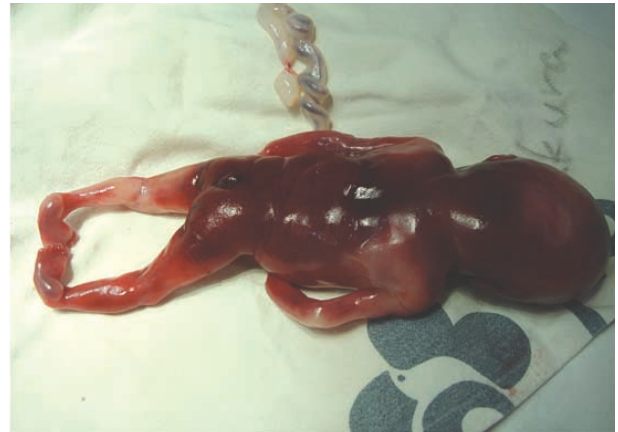

Fig. 2. Photograph of terminated fetus showing bilateral club foot and meningocele.

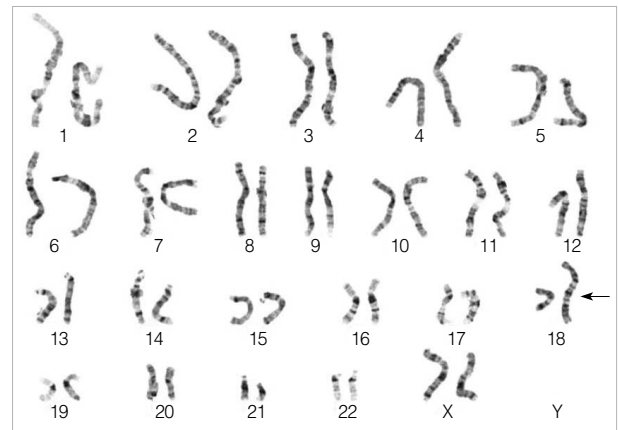


Fig. 3. Karyotype showing pseudoisodicentric chromosome 18 by G-banding analysis. Chromosome 18 shows a breakpoint at 18q22 and has 2 centromeres, the upper one of which has a primary constriction, whereas the lower one lacks a primary constriction.

드문 소견으로, 전통적인 염색체 분석 기법으로는 모든 쌍중심절을 찾아내기 어렵다는 점도 그 원인 중 하나로 볼 수 있다[9]. 그러므로 G-분염법에 비해 중심절을 확인하는데 유리한 장점을 가진 C-분염법을 적용해 보는 것이 쌍중심절염색체 확인에 도움이 될 수 있겠다.

18번 염색체가 관련된 쌍중심절 염색체에 대해 이제까지 보고된 증례들은 10여 예 정도이며 대부분 경우에서 절단점은 단원에서 발견되고 모자이시즘을 동반하고 있었다[1, 8]. 본 증례에서 18번 염색체는 18q22를 절단점으로 하여 단완과 장완의 절단점 이상의 부분(18pter→q22)은 부분적으로 세염색체가 되는 결과를, 그리고 장완의 절단점 이하의 부분(18q22→qter)은 부분적으로 홀염색체가 되는 결과를 나타내었으며 모자이시

Table 1. Summary of clinical findings for the present case, compared with two other cases of psu idic 18q without mosaicism

	Cases of psu idic 18q without mosaicism			
	Findings of pure trisomy 18	1st case [Meins et al. <sup>8]</sup>	2nd case [Lin et al. <sup>1]</sup>	Present study [Cho et al.]
1. Karyotype	47,XX,+18, or 47,XY,+18	46,XX,psu dic(18)(q22.1)	46,XX,psu dic(18)	46,XX,psu idic(18)(q22)
2. Intrauterine growth retardation	Detected	Detected	NC	Detected
3. Brain	Ventriculomegaly	Normal	Normal	Ventriculomegaly
4. Face	Cleft lip and palate, micrognathia, small and low-set ears	Cleft lip and palate	Cleft lip and palate, anotia (Rt. ear), low-set left ear, micrognathia	Normal
5. Neck	No special anomaly	Short	NC	Normal
6. Thorax	No special anomaly	Narrow	NC	Normal
7. Heart	VSD, ASD, PDA	VSD and ASD	Normal	VSD and valve anomaly
8. Kidney	Hydronephrosis, horseshoe kidney	Real hypoplasia	Normal	Normal
9. Spinal cord	Neural tube defect	NC	NC	Meningocele
10. Skin	Cutis laxa	Redundant skin	NC	Normal
11. Extremities	Club feet, rocker-bottom feet	Club foot and hand, thumb aplasia	Rocker-bottom feet, abnormal finger* and toe†	Club feet and polydactyly
12. Umbilical artery	Single umbilical artery	NC	NC	Single umbilical artery

\*Index finger of the left hand crossed over the third and fourth fingers; †Second toe of the right foot crossed over the third toe.

Abbreviations: NC, not commented upon; VSD, ventricular septal defect; ASD, atrial septal defect; PDA, patent ductus arteriosus.

증을 동반하지 않아 18번 염색체가 관여하는 대부분의 psu idic 에 대한 보고들이 모자이시즘을 동반하며 단완에 절단점을 갖는다는 것과 차이점을 보였다.

Meins 등[8]은 모자이시즘을 동반하지 않는 psu idic 18q에 대한 최초의 보고에서 절단점이 단완에 위치한 psu idic 염색체는 대부분 18번 세염색체 표현형을 나타내는 반면, 절단점이 장완에 위치한 psu idic 염색체는 다양한 임상적 양상을 나타내며 이 다양성이 절단점의 위치와 모자이시즘의 정도에 의한다고 설명하였다. 18q21 띠의 복제수가 세 개인 경우 18번 세염색체 증의 전형적인 표현형에 가깝다는 보고도 있다[10]. Table 1에 서와 같이 본 증례를 Meins 등[8]의 증례(46,XX,psu dic(18)(q22.1))와 비교해 볼 때 핵형은 유사하나 표현형에 차이를 보이는 이유로 절단점이 되었던 18q22 주변에 표현형 발현에 영향을 주는 유전자가 다수 위치할 가능성을 생각해 볼 수 있겠다. 또한 18q- 증후군의 표현형이 동반되는 현상에 대해 Oudesluijs 등[11]은 18q의 결실된 부분이 클수록 18q- 증후군의 표현형이 지배적으로 발현된다고 하였다. 본 증례에서는 18번 세염색체증에서 흔히 나타나는 심장기형인 심실사이막결손과 사지형성이상인 곤봉발이 관찰되었고 이는 18번 염색체의 부분적 세염색체 효과에 의한 것으로 생각된다. 반면 양안과다격리증(hypertelorism)과 선천성 이폐쇄증(congenital aural atresia) 등 전형적인 18q- 증후군의 표현형은 관찰되지 않았다[12]. 기형의 정도는 매우 심하여 여러 주요 기관에서 다발성 기형을

동반하였는데 이는 정상 클론이 공존하지 않았고 18번 세염색체증의 표현형 발현에 주요 부분으로 추정되는 18q21 띠가 유지된 점이 영향을 줄 수 있었을 것으로 생각된다[10, 13]. 향후 18번 세염색체증과 홀염색체증, 그리고 psu idic 18번 염색체 사이의 관계에 대한 규명과 그의 발생기전을 밝히기 위하여 더 많은 임상적 자료의 축적과 분자유전학적 연구가 필요할 것으로 사료된다.

## 요 약

Psu idic 18번 염색체는 18번 세염색체증(Edward 증후군)이나 18번 장완이나 단완의 부분 결손과는 달리 매우 드물게 보고된 염색체 이상이다. 저자들은 양수에서 확인된 psu idic 18번 염색체 1예를 경험하였기에 문헌조사와 함께 이를 보고하는 바이다. 임신 18주 3일의 23세 산모가 산전진단을 위해 시행한 태아의 초음파 검사에서 뇌실확장증, 심실사이막결손과 판막 협착증, 곤봉손발과 다지증, 수막탈출증, 단일배꼽동맥 등의 다발성 기형을 보였다. 임신종결이 시행되었고 채취된 양수에서 GTG-분염법을 이용한 태아의 핵형분석 결과 분석된 20개의 증기세포에서 psu idic 염색체 18q (46,XX,psu idic(18)(q22))가 확인되었다. 본 증례에서 18번 염색체는 장완의 22번 띠를 절단점으로 하여 단완과 장완의 절단점 이상의 부분(18pter→q22)은 세염색체가 되는 결과를, 그리고 장완의 절단점 이하의

부분(18q22→qter)은 흡염색체가 되는 결과를 나타내었다. 이후 부모의 핵형은 모두 정상으로 확인되었다.

### 참고문헌

1. Lin CC, Li YC, Liu PP, Hsieh LJ, Cheng YM, Teng RH, et al. Identification and characterization of a new type of asymmetrical dicentric chromosome derived from a single maternal chromosome 18. *Cytogenet Genome Res* 2007;119:291-6.
2. Morrisette JJ, Medne L, Bentley T, Owens NL, Geiger E, Pipan M, et al. A patient with mosaic partial trisomy 18 resulting from dicentric chromosome breakage. *Am J Med Genet A* 2005;137:208-12.
3. Ward BE, Bradley CM, Cooper JB, Robinson A. Homodicentric chromosomes: a distinctive type of dicentric chromosome. *J Med Genet* 1981;18:54-8.
4. Lemyre E, der Kaloustian VM, Duncan AM. Stable non-Robertsonian dicentric chromosomes: four new cases and a review. *J Med Genet* 2001;38:76-9.
5. Higgins AW, Gustashaw KM, Willard HF. Engineered human dicentric chromosomes show centromere plasticity. *Chromosome Res* 2005;13:745-62.
6. Therman E, Trunca C, Kuhn EM, Sarto GE. Dicentric chromosomes and the inactivation of the centromere. *Hum Genet* 1986;72:191-5.
7. Madan K, Vlasveld L, Barth PG. Ring-18 and isopseudodicentric-18 in the same child: a hypothesis to account for common origin. *Ann Genet* 1981;24:12-6.
8. Meins M, Böhm D, Grossmann A, Herting E, Fleckenstein B, Fauth C, et al. First non-mosaic case of isopseudodicentric chromosome 18 (psu idic(18)(pter → q22.1::q22.1 → pter) is associated with multiple congenital anomalies reminiscent of trisomy 18 and 18q-syndrome. *Am J Med Genet A* 2004;127A:58-64.
9. Brandt CA, Djernes B, Strømkaer H, Petersen MB, Pedersen S, Hindkjaer J, et al. Pseudodicentric chromosome 18 diagnosed by chromosome painting and primed in situ labelling (PRINS). *J Med Genet* 1994;31:99-102.
10. Matsuoaka R, Matsuyama S, Yamamoto Y, Kuroki Y, Matsui I. Trisomy 18q. A case report and review of karyotype-phenotype correlations. *Hum Genet* 1981;57:78-82.
11. Oudesluijs GG, Hulzebos CV, Sikkema-Raddatz B, Van Essen AJ. Mosaic isodicentric chromosome 18q: sixth report and review. *Genet Couns* 2006;17:395-400.
12. Feenstra I, Vissers LE, Orsel M, van Kessel AG, Brunner HG, Veltman JA, et al. Genotype-phenotype mapping of chromosome 18q deletions by high-resolution array CGH: an update of the phenotypic map. *Am J Med Genet A* 2007;143A:1858-67.
13. Wallerstein R, Yu MT, Neu RL, Benn P, Lee Bowen C, Crandall B, et al. Common trisomy mosaicism diagnosed in amniocytes involving chromosomes 13, 18, 20 and 21: karyotype-phenotype correlations. *Prenat Diagn* 2000;20:103-22.