

## 자궁경부 상피내종양 III에 대한 지도화적 연구

원광대학교 의과대학 병리학교실,\* 산부인과학교실  
윤기중\* · 김흥곤

= Abstract =

### Mapping Study of Cervical Intraepithelial Neoplasia III in Uterine Cervix

Ki Jung Yun, M. D.,\* Heung Gon Kim, M. D.

Department of Pathology,\* Department of Obstetrics and Gynecology School of Medicine,  
Wonkwang University, Iksan, Korea.

The carcinoma of uterine cervix is the most common malignant neoplasm in Korean women. Nearly all invasive cervical carcinomas are preceded by an intraepithelial stage. The cervical intraepithelial lesion(CIN) is subdivided into I, II, and III, depending on the severity of the changes.

To evaluate the histologic characteristics of the CIN, we studied the CIN III by mapping of the uterine cervix.

The results were as follows.

1. The CIN III without I or II was 54.8%(17/31 cases).
2. The multifocal CIN III was 12.9%(4/31 cases).
3. The horizontal growth of CIN III was 38.7%(12/31 cases).

These results indicate that the CIN III is unifocal and CIN III without I or II is more common.

Key Words : CIN, Mapping

### I. 서 론

자궁경부암은 우리나라 부인과 암 중 가장 높은 빈도를 차지하고 있으며, 따라서 자궁경부암은 조기 진단과 함께 발암 과정이 중요하다. 조기 진단을 위해서 사용되는 방법은 세포진검사, 질확대경하 조준 생검 등이 있으며, 세포진검사와 조직 생검의 결과가 일치하지 않거나 자궁경부 상피내종양(cervical

intraepithelial neoplasia)의 진단 및 치료 목적 등으로 자궁경부의 원추절제술(conization)을 하게 된다.<sup>1-3)</sup> 이와 함께 자궁경부암은 그 발암의 다단계 과정이 잘 알려져 있는 대표적인 질환 중의 하나로 자궁경부 상피내종양이 전암 병변으로 잘 알려져 있다.<sup>4-6)</sup> 자궁경부 상피내종양은 그 정도에 따라 등급(grade)을 I, II, III로 나누고, 등급 III는 상피내암종(carcinoma in situ)을 포함한다. 그러나 자궁경부 상

피내종양은 진행하지 않고 퇴행할 수도 있으며, 일련의 다단계 과정없이 어느 등급에서도 침윤성 암종으로 바로 진행할 수 있어, 자궁경부 상피내종양은 예측하기 힘들고 불안정한 병변 중의 하나이다.<sup>4,6)</sup>

이에 저자들은 1996년 4월부터 8월까지 5개월 동안 원광대학교 의과대학 산부인과에서 자궁경부의 원추절제술을 시행했던 환자를 대상으로 병변을 조직학적으로 지도화(mapping) 하였고, 그 중 자궁경부 상피내종양 III가 있었던 31예만을 대상으로 하여 자궁경부 상피내종양 III의 병리학적 특성을 연구하였다.

## II. 재료 및 방법

### 1. 연구 대상 및 재료

1996년 4월부터 8월까지 원광대학교 의과대학 산부인과에 내원하여 자궁경부를 진단 또는 치료 목적으로 원추절제술을 시행했던 환자를 대상으로 하였으며, 이 중에서 자궁경부 상피내종양 III가 원추조직 내에서 가장 진행된 병변으로 관찰된 31예로 국한하였다.

### 2. 연구 방법

원추절제한 자궁경부를 고정하지 않고 신선한 상태에서, 12시 방향(몸 중앙 전면)으로 절개하여 완전히 펼친 후, 판에 핀으로 박아 24시간 동안 10% 중성 포르말린에 고정하였다. 원광대학교 의과대학 해부병리과에서 제작한 지도화 용지 위에 자궁경부 조직을 놓고 조직의 윤곽을 그린 후, 4mm 간격으로 순서적으로 절개하여 번호를 부여하고 절개한 측면에 먹물을 묻혔다. 그 후 파라핀 포매 조직을 만들어, hematoxylin-eosin 염색을 시행하였다. 염색된 슬라이드를 현미경으로 보면서 병변을 편평상피화생, 자궁경부 상피내종양 I, II, III 그리고 침윤성 병변을 침윤 1mm 이하, 5mm 이하, 5mm 이상으로 분류하여 각각 색을 달리하여 병변의 위치를 파악하여 표시하였다. 편평상피화생은 경관외막(exocervix)부터 관찰하여 경관내막선(endocervical gland)이 관찰되는 곳에서 경관내막 쪽으로 1mm 이상 떨어진 부위부터 관찰하였으며, 분명한 미숙 또는 성숙한 화생을 기준으로 하였다.

자궁경부 상피내종양은 세포 수 증가, 핵-세포질 비율의 변화, 극성의 소실, 유사분열 수 증가, 핵의

다형성 등이 관찰될 때에 진단하였고, 상피층을 3층으로 분류하여 등급을 I, II, III로 하였다. 각각의 자궁경부 상피내종양이 지도화 용지에서 2칸(8mm) 이상 떨어진 병변으로 관찰될 때, 독립적인 다초점성 병변으로 하였다. 자궁경부 상피내종양 III의 위치는 주 병변을 중심으로 좌우 3시, 9시를 기준으로 하여 12시 방향을 전방, 6시 방향을 후방으로 표시하였다. 병변의 좌우 수평 길이와 경관내외막 방향의 수직 길이의 비가 2배 이상 차이가 있을 때 수평성장(horizontal growth), 수직성장(vertical growth)으로 분류하였다.

## III. 결 과

### 1. 지도화적 소견(Fig 1, Table 1)

자궁경부 상피내종양 III 주위에 등급 I 또는 II가 같이 관찰된 경우는 14예(45.2%), 등급 I 또는 II가 관찰되지 않는 경우는 17예(54.8%)이었다. 그리고 자궁경부 상피내종양 I, II, III가 모두 발견된 예는 5예(16.1%)이었고 편평상피화생까지 있는 경우는 2예(6.5%)이었다.

자궁경부 상피내종양 III의 자궁경부내 위치는 전방이 12예(38.7%), 후방이 19예(61.3%)이었다. 자궁경부 상피내종양 I 또는 II가 관찰된 14예 중에서 전방은 6예(42.9%), 후방은 8예(57.1%)이었고, 자궁경부 상피내종양 I 또는 II가 관찰되지 않은 17예 중에서는 전방 6예(35.3%), 후방 11예(64.7%)이었다.

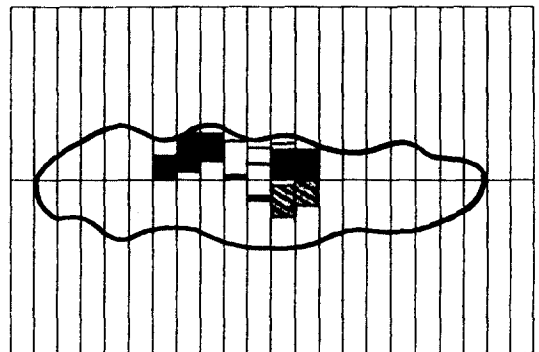


Fig. 1. Cervical intraepithelial neoplasia III with squamous metaplasia is noted in uterine cervix.

▨ : Squamous metaplasia,

■ : CIN III, Bottom : Exocervix

자궁경부 상피내종양 III가 다초점성으로 관찰된 경우는 4예(12.9%)이었고, 수평 성장은 12예(38.7%)에서 관찰되었으며 나머지는 어느 한 방향으로 성장을 보이는 경향이 관찰되지 않았다. 또 자궁경부 상피내종양 I 또는 II가 경관외막 쪽에 발견된 예는 14예 중 11예(78.6%)이었다.

Table 1. Mapping results of cervical intraepithelial neoplasia III in uterine cervix

CIN III with I or II	14/31 cases(45.2%)
CIN III without I or II	17/31 cases(54.8%)
CIN I, II, and III	5/31 cases(16.1%)
CIN I, II, III and squamous metaplasia	4/31 cases(12.9%)
Multifocal CIN III	4/31 cases(12.9%)
Horizontal growth of CIN III	12/31 cases(38.7%)
CIN III in posterior(6 o'clock) portion	19/31 cases(61.3%)

CIN : Cervical intraepithelial neoplasia

## 2. 연령 분포(Table 2)

연령은 27세에서 63세까지 다양하였으며 31예의 평균은 41.4세이었다. 31예 중 경부상피내신생물 III 주위에 등급 I 또는 II가 같이 관찰된 14예, 등급 I 또는 II가 관찰되지 않은 17예의 평균 연령은 각각 41.2, 41.5세이었다.

Table 2. Mean age of cervical intraepithelial neoplasia III in uterine cervix

CIN III with I or II	41.2 yrs
CIN III without I or II	41.5 yrs

CIN : Cervical intraepithelial neoplasia

## IV. 고 찰

자궁경부암은 근래에 그 빈도가 감소하는 추세이지만 우리나라 부인과 암 중 가장 높은 빈도를 차지하고 있으며, 자궁경부암을 일으킬 수 있는 인자로는 성생활 형태(sexual activity), 인유두종 바이러스,

단순포진 바이러스, 첫 임신 나이, 출산 경력, 사회 경제적 수준, 흡연, 비타민 결핍, 피임약 복용 여부 등이 관여된다.<sup>7-11)</sup>

자궁경부에 생기는 암종은 그 일련의 다단계 과정이 잘 알려져 있는 대표적인 암종 중의 하나이며 암종에 대한 전암병변으로 잘 알려져 있는 것이 이형성(dysplasia) 또는 자궁경부 상피내종양이다.<sup>12)</sup> 이형성은 비정형세포(atypical cell)의 증식 및 극성의 소실을 말하는 병변으로 그 정도에 따라, 경도, 중등도, 고도, 상피내암종(carcinoma in situ)으로 구분되나, 실제로 고도이형성과 상피내암종의 구분이 어렵고 주관적인 측면이 있어서, 이런 병변들을 자궁경부 상피내종양으로 분류하고 경도이형성을 자궁경부 상피내종양 I, 중등도 이형성을 자궁경부 상피내종양 II, 고도이형성과 상피내 암종을 경부상피내종양 III로 분류하여 쓰이고 있으며, 최근에는 세포진검사에서 많이 이용되고 있는 방법이지만 Bethesda 분류가 도입되어 편평상피내병변(squamous intraepithelial lesion)으로 명명되기도 한다.<sup>13-17)</sup> 그러나 이형성 또는 경부상피내종양은 심한 형태라 하더라도 침윤성 암종으로 진행할 수도 있고, 퇴행할 수도 있는 불안정한 병변이며, 경한 병변일수록 퇴행하는율은 높다.

자궁경부 상피내종양 III의 경우에 보고자마다 다를 수 있으나 퇴행이 33%, 침윤성 암종으로 진행이 12%로 보고하고 있기도 하며, 자궁경부 상피내종양 I의 경우엔 퇴행이 62%, 침윤성 암종으로 진행이 555명 중 2명(0.4%)로 보고하고 있기도 한다.<sup>18,19)</sup>

이형성, 자궁경부 상피내종양, 편평상피내병변의 정도는 모두가 연속적인 병변이라는 개념이며, 자궁경부 상피내종양의 경우 등급 III는 진단의 재연성이 높으나 등급 I은 재연성이 낮은 병변이다.<sup>20)</sup> 그래서 자궁경부 상피내종양 I의 진단 기준을 전층에 약간(some degree)의 핵이상성(nuclear abnormality)이 있으면서 기저층에 심한 형태를 보이고, 비정상적인 핵분열세포 등이 있을 때를 기준으로 하고, 그렇지 않으면서 기저층에만 국한된 매우 경한 핵다형성(minimal degree of nuclear pleomorphism)이 있거나 심한 염색과 동반된 자궁경부 상피내종양 I 처럼 보이는 경우는 불확실한 의미를 가지고 있는 기저층 이상(basal abnormalities of uncertain significance)으로 진단하기도 한다.<sup>20)</sup>

자궁경부 상피내종양 III의 연령 분포가 본 연구에서 27-63세, 평균 41.4세로 유 등<sup>1)</sup> 및 김 등<sup>2)</sup>이

자궁경부 상피내종양 I, II, III를 함께 연구한 보고에서 각각 26-69세, 평균 44.8세 그리고 27-63세, 평균 43.8세의 결과와 큰 차이를 보이지 않고 있으며, 자궁경부 상피내종양 III 주위에 등급 I 또는 II가 같이 있는 경우가 평균 41.2세, 그러하지 않는 경우가 41.5세로 차이를 보이고 있지 않았다.

또한 본 연구에서 자궁경부 상피내종양 III 주위에 등급 I 또는 II가 발견되지 않는 경우가 54.8%, 발견된 경우가 45.2%로 관찰되었는데, 이러한 점은 자궁경부 상피내종양 III가 등급 I 또는 II 등의 일련의 단단계 과정 없이 생기거나, 혹은 각각의 단계가 매우 짧은 경우가 많을 수 있음을 시사해 준다고 사료되었다. 이러한 측면은 자궁경부 상피내종양이 어느 등급에서도 단계적인 과정없이 바로 침윤성 암종이 생길 수 있다<sup>4,6,21)</sup>는 보고들과 일부 일치하는 점으로 사료된다.

요로(urinary tract)의 이행상피암종처럼 다초점성으로 생기는 경우는 본 연구에서 12.9%로 관찰되었는데, 이는 Bertrand 등<sup>22)</sup>이 상피내선암종(adenocarcinoma in situ) 연구에서 다초점성이 23명 중 3명(13.0%)에서 관찰된 결과와 유사한 점으로 보아, 자궁경부의 암종은 다초점성으로 생기는 빈도가 낮음이 인정되었다. 자궁경부 상피내종양 III의 성장방향은 38.7%에서 수평성장이 인정되고 나머지는 일정한 방향으로 성장하는 양상이 관찰되지 않았는데, 이는 자궁경부 상피내종양 또는 편평상피내병변이 수직방향 또는 수평방향으로 성장한다<sup>9)</sup>는 상반된 이론 중 자궁경부 상피내종양 III는 좀더 수평성장하는 경향이 있음을 시사해 주는 소견으로 사료되었다.

또한 자궁경부 상피내종양 III 주위에 등급 I, II가 발견된 14예 중 11예(78.6%)가 경관외막 방향에서 발견된 점으로 미루어 자궁경부 상피내종양이 주로 전환대(transformation zone)에서 생긴다는 설명에도 일치한다고 사료되었다. 자궁경부 상피내종양 III가 발견되는 부위는 후방이 61.3%로 전방보다 많았는데, 이는 자궁경부의 발암 인자 중의 하나가 성생활 등에 의한 물리화학적 자극과 관련있으므로, 이러한 측면에서 후방이 더욱 자극됨을 시사해 주는 소견으로 여겨지나 더 많은 연구가 필요할 것으로 사료된다.

## V. 결 론

우리나라 부인과 암 중 가장 높은 빈도를 차지하

는 자궁경부암의 전구 병변인 자궁경부 상피내종양에 대한 병리학적 특징을 이해하기 위해서 실시한 자궁경부의 지도화 연구에서 다음과 같은 결과를 얻었다.

1. 자궁경부 상피내종양 III의 주위에 등급 I 또는 II의 병변이 없는 경우가 54.8% 이었다.
2. 자궁경부 상피내종양 III가 다초점성으로 생기는 경우는 12.9% 이었다.
3. 자궁경부 상피내종양 III는 38.7%에서 수평 성장을 보였다.
4. 자궁경부 상피내종양 III는 전환대가 있는 경관외막 쪽에 등급 I, II가 78.6%로 관찰되었고, 등급 III는 후방에 61.3%가 생겼다.

이상의 결과로 자궁경부 상피내종양 III는 다초점성으로 생기는 경우는 드물고 수평성장하는 경향이 있으며, 주위에 등급 I 또는 II를 동반하지 않는 경우가 많음을 알 수 있었다.

## - References -

1. 유진상, 김동휘, 주은희, 박은동 : 자궁경부의 원추절제술의 진단적 의의. 대한부인과종양·콜포스코피학회지 1996;7:77-83.
2. 김판식, 하정미, 안진섭, 오병찬 : 자궁경부의 원추절제술의 진단적 가치. 대한산부인과학회지 1993;36:678-87.
3. Killackey MA, Jones WB, Lewis JL : Diagnostic conization of the cervix : Review of 460 consecutive cases. Obstet Gynecol 1986;67:766-70.
4. Gray W : Diagnostic cytopathology, 1st ed, New York, Churchill Livingstone, 1995:631-747.
5. Wied GL, Keebler CM, Koss LG, Reagan JW : Compendium on diagnostic cytology, 6th ed, Chicaco, Tutorial of Cytology, 1988:96-104.
6. Cotran RS, Kumar V, Robbins SL : Robbins pathologic basis of disease, 5th ed, Philadelphia, WB Saunders, 1994;1048-53.
7. 이필호, 김현홍, 고영미, 한상균, 이준모, 남궁성은, 김승조 : 35세 이하 여성에서의 침윤성 자궁경부암. 대한산부인과학회지 1994;37:1849-57.
8. 이효표, 송용상, 박창수, 박노현, 강순범, 김동현, 유근영 : 한국인에서 인유두종 바이러스 감염과 자궁경부암 발생 위험에 관한 연구. 대한산부인과학회지 1994; 37:1809-20.

9. Kurman RJ : Blaustein's pathology of the female genital tract, 4th ed, NewYork, Springer-Verlag, 1994;229-77.
10. Grem IT, Austin H, Stalsberg H : Cigarette smoking and the incidence of cervical intraepithelial neoplasia. grade III, and cancer of the uterine cervix. Am J Epidemiol 1992;135:341-70.
11. Brinton L : Oral contraceptives and cervical neoplasia. Contraception 1991;43:581-95.
12. Johnson LD, Nickerson RJ, Easterday CL, Stuart RS, Hertig AT : Epidemiologic evidence for the spectrum of chance from dysplasia through carcinoma in situ to invasive cancer. Cancer 1968;6: 901-14.
13. Govan ADT, Haines RM, Langleg FA, Taylor CW, Woodcock AS : Change in the epithelium of the cervix uteri. J Obstet Gynecol Br Commonw 1966; 73:833-96.
14. Holmquist ND, McMahn CA, Williams OD : Variability in classification of carcinoma in situ of the uterine cervix. Arch pathol 1967;84:334-45.
15. Ismail SM, Colclough AB, Dinnen JS, Eakins D, Evans DM, Gradwell E, Osuillivan JP, Summerell JM, Newcombe R : Reporting cervical intraepithelial neoplasia(CIN). Intra-and interpathologist variation and factors associated with disagreement. Histo-pathology 1990;16:371-6.
16. Richart RM. Cervical intraepithelial neoplasia. Pathol Ann 1973;8:301-28.
17. Solomon : The 1988 Bethesda system for reporting cervical/cytologic diagnoses. Acta Cytol 1989;33: 567-74.
18. Ostor AG : Natural histology of cervical epithelial neoplasia : A critical review. Int J Gynecol pathol 1993;12:186-92.
19. Nasiell K, Roger V, Nasiell M : Behavior of mild cervical dysplasia during long-term follow-up. Obstet Gynecol 1986;67:665-9.
20. Anderson MC, Brown CL, Buckleg CH, Fox H, Jenkins D, Lowe DG, Manners BTB, Nelcher DH, Robertson AJ, Well M : Current views on cervical epithelial neoplasia. J Clin Pathol 1991;44:969-78.
21. Burghardt E : Premalignant condition of the cervix. Clinical Obstet Gynecol 1976;3:257-94.
22. Bertrand M, Lickrish GM, colgan TJ : The anatomic distribution of cervical adenocarcinoma in situ implications for treatment. Am J Obsetet Gynecol 1987;157:21-5.